

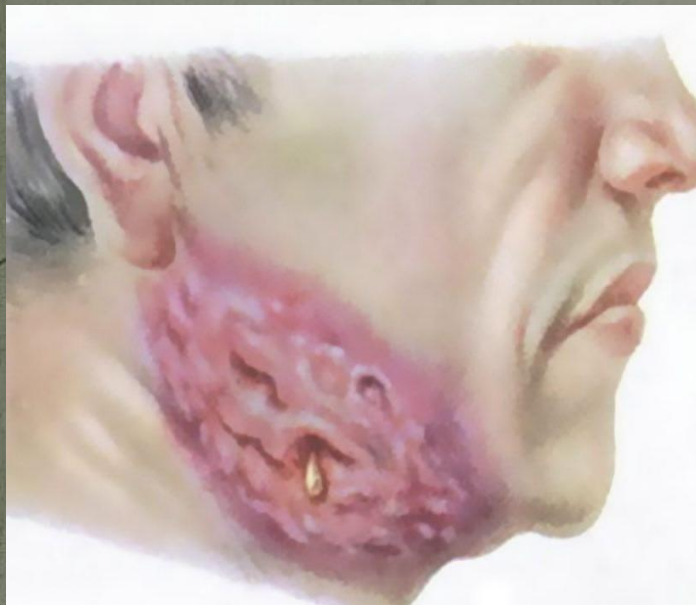Оценка состояния сознания при воспалении челюстно-лицевой области

Подготовил: Койсары С. Хамидолла А. Степанова Д.

План

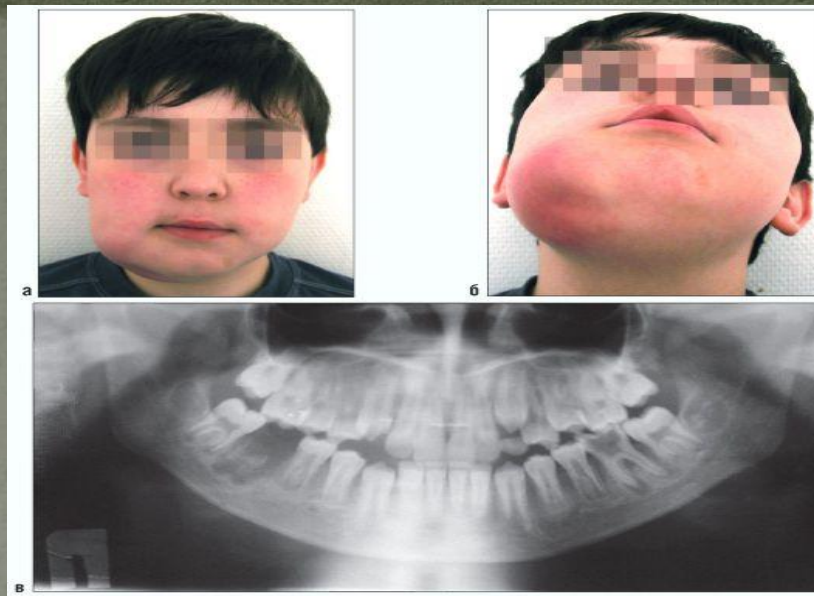- **Этиология**
- **Патогенез**
- **Потеря сознания после удаления зуба**
- **ОСЛОЖНЕНИЯ ОСТРЫХ ВОСПАЛИТЕЛЬНЫХ ПРОЦЕССОВ ЛИЦА И ШЕИ**
- **Заключение**

ЭТИОЛОГИЯ



● Воспалительные заболевания челюстно – лицевой области почти всегда инфекционные. Если повреждения тканей вызвано механическими, физическими, химическими факторами, то всегда зона повреждения оказывается обсеменена микроорганизмами, которые поступают в зону альтерации со слизистых оболочек, с кожи или из внешней среды.

● В большинстве случаев воспалительные процессы являются одонтогенными, то есть микроорганизмы попадают в ткань через частично или полностью некротизированную пульпу зуба, либо через пародонтальные клапаны.



- При *нормергическом* типе воспалительной реакции время, прошедшее от момента появления первых клинических симптомов до развития выраженного гнойного воспалительного процесса и обращения больного к врачу составляет в среднем 1,5 – 3 суток. Болевой синдром выражен умеренно, боль усиливается при функциональных нагрузках, температура: 37,5-38,5°C.
- Симптомы интоксикации (озноб, нарушения вегетативных функций, деятельности кишечника, состояние сознания) выражены умеренно.

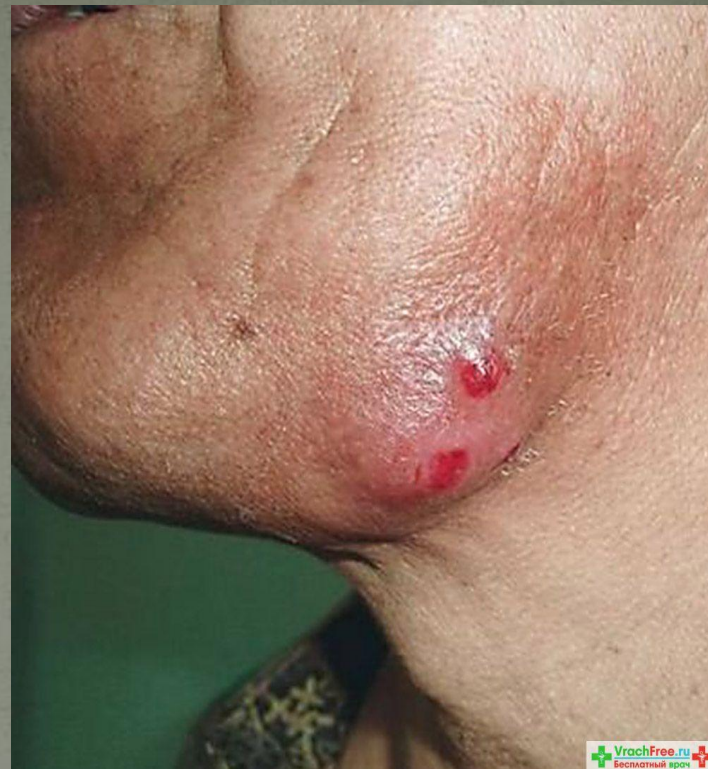- При *гипоэргическом* типе воспалительной реакции время, прошедшее с момента появления первых клинических симптомов до развития выраженной картины воспаления составляет более трех суток. Заболевание начинается незаметно при удовлетворительном самочувствии больного, что увеличивает время до обращения к врачу. Часто больные самостоятельно принимают согревающие компрессы, грелки, что способствует распространению воспаления. Клинически болевой синдром выражен слабо, либо отсутствует. Часто боль беспокоит только при дотрагивании и при функциональных нагрузках. Температура тела либо субфебрильная, либо не повышается.

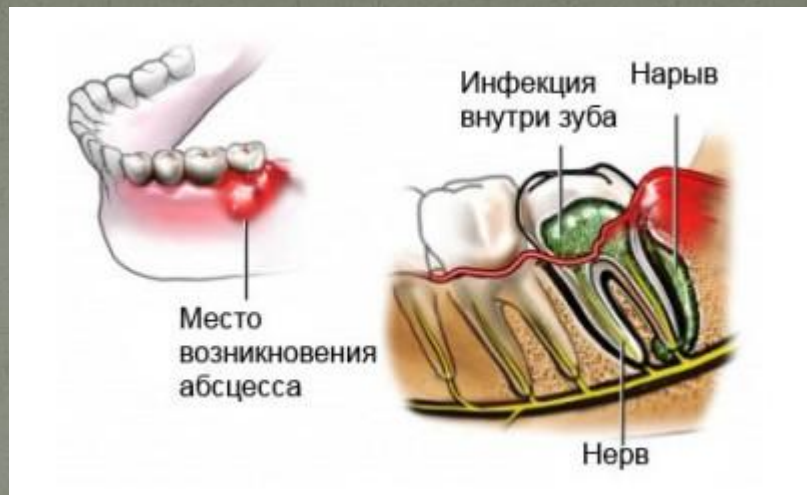
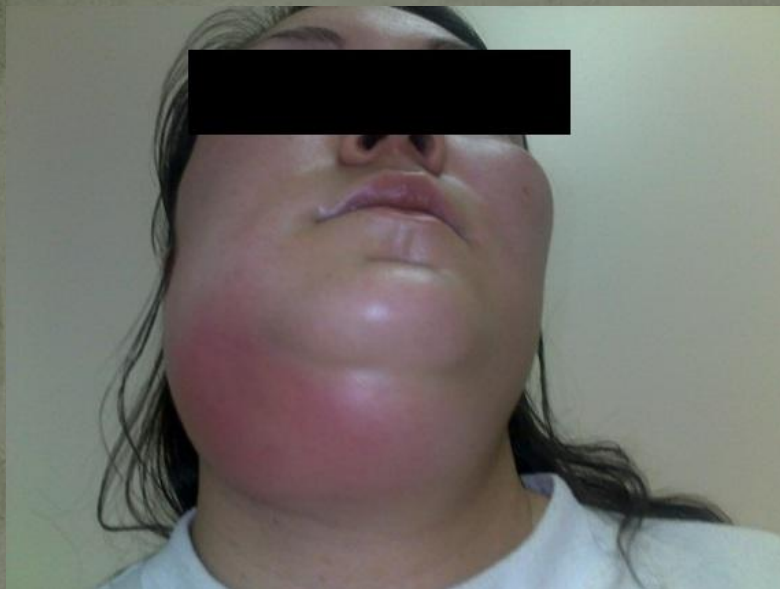
При *гиперергическом* типе воспалительной реакции заболевание развивается быстро, порой молниеносно, в течение 0,5 – 1 суток, реже 1,5 суток. Температура тела выше $38,5^{\circ}\text{C}$. Болевой синдром, степень ограничения функций, симптомы интоксикации резко выражены. Воспаление распространяется на две и более анатомические области. При вскрытии гнойного очага получают обильное количество гноя. Такие клинические показатели, как сроки гноетечения, экссудации и появления видимых грануляций увеличены при гипеоергии по сравнению с нормоергией. Для гиперергического воспаления характерно усиление фагоцитоза в 3 – 4 раза.

Патогенез

Рассматривая патогенез воспалительного процесса, как результат взаимодействия микроорганизма с патогенным агентом, необходимо решение следующих вопросов: каким образом условно – патогенная микрофлора, в нормальных условиях вегетирующая на слизистых оболочках в полости рта, носа, глотки – приводит к возникновению и обострению инфекционно – воспалительных процессов челюстно – лицевой области, каковы механизмы распространения и обострения воспалительного процесса, от чего зависит объем и степень поражения тканей.





- В настоящее время, на основании многочисленных экспериментальных и клинических данных, доказано, что в механизме развития микробного воспаления важную роль играет сенсibilизация организма. В основе сенсibilизации организма лежит выработка антител в ответ на постоянное поступление в ткани антигенов микробного происхождения. Поступление в организм антигенов происходит не только при наличии очагов хронической инфекции.

- В большинстве случаев развитие острых воспалительных процессов начинается на фоне хронических очагов, чаще одонтогенной инфекции. Очаг хронической инфекции в стадии ремиссии характеризуется равновесием между микрофлорой и организмом. Между ними существует ограничительный барьер – соединительнотканная капсула или лейкоцитарный вал.
- Одним из факторов, способствующий началу обострения является повышение суммарного повреждающего эффекта (вирулентности), микрофлоры, количества микробов, когда нарушается отток экссудата от очага хронической инфекции в результате обтурации свищей, корневых каналов инородным телом, пищевыми массами, пломбировочным материалом.

Обострение хронического воспалительного процесса обусловлено следующими причинами:

- 1. непосредственным повреждающим действием бактерий, токсинов, продуктов распада;
- 2. результатом взаимодействия микробов с фагоцитами;
- 3. образованием и уничтожением иммунных комплексов в сенсibilизированном организме с повреждением тканей, на которых эти комплексы фиксированы;
- 4. в результате взаимодействия антигенов с лимфоцитами – киллерами, что сопровождается освобождением лимфокинов, которые являются эндогенными факторами повреждения.

Потеря сознания после удаления зуба

- После удаления зуба может возникнуть такое достаточно распространенное осложнение, как обморок или кратковременная потеря сознания пациента в результате сильного психоэмоционального напряжения или стресса. Оно возникает на фоне ухудшения снабжения головного мозга кислородом.
- Временная потеря сознания – это общее осложнение, которое, вообще говоря, может развиваться как до процедуры удаления, так и после. Причем, как показывает практика, даже если вы – мужчина, не боящийся вида крови, то это еще не гарантирует, что в ходе, например, сложного удаления зуба мудрости, вы не потеряете сознание.



- Если же доктор в ходе лечения придерживается принципа индивидуального подхода к своему пациенту, бережно относится к его здоровью, аккуратен и вежлив с ним, то риск потери сознания на стоматологическом приеме минимален. Однако даже в таких случаях люди, которых напугали советские варварские методы удаления корней зубов с помощью долота и молотка, до сих пор иногда не могут побороть непреодолимый страх во время хирургического вмешательства, итогом чего может стать такое общее осложнение, как обморок – причем даже на фоне прекрасно проведенной манипуляции.

Чтобы вернуть человеку сознание, стоматолог проводит несложный алгоритм действий:

- Переводит пациента в горизонтальное положение;
- Обеспечивает приток свежего воздуха;
- Расслабляет стесняющую одежду;
- Обрызгивает лицо холодной водой;
- Дает вдыхать пары нашатырного спирта.
- После вдыхания нашатырного спирта сознание обычно возвращается в считанные секунды.

Из интервью стоматолога

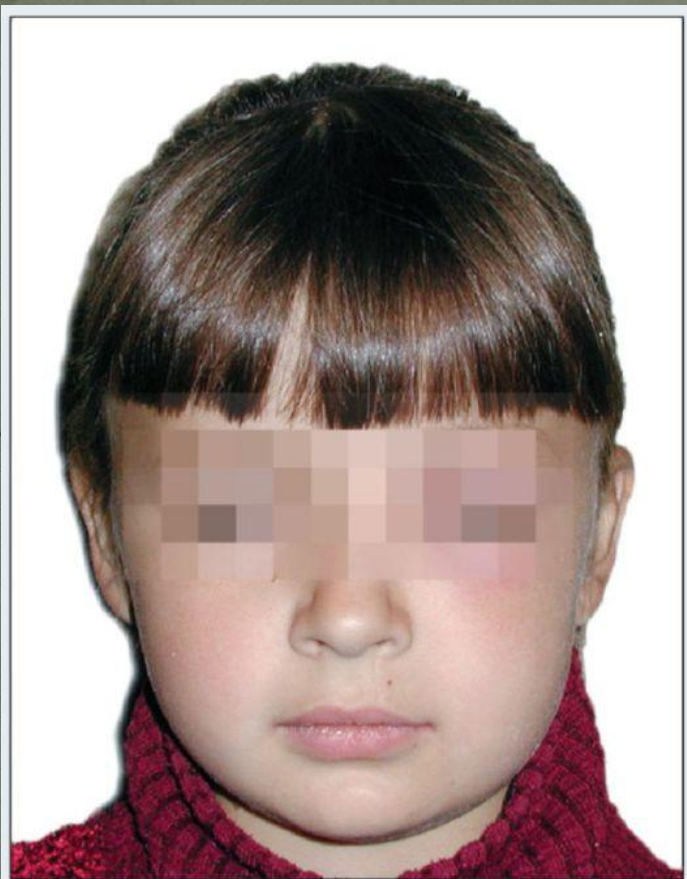- *Потеря сознания может случиться до или после удаления зуба, ее можно предвидеть, а можно и проглядеть.*
- *Главное, что обморок – это кратковременная потеря сознания, поэтому особо пугаться этого общего осложнения не стоит ни молодым начинающим врачам, ни слишком эмоциональным и впечатлительным пациентам, но следует всегда быть готовым к этому.*

ОСЛОЖНЕНИЯ ОСТРЫХ ВОСПАЛИТЕЛЬНЫХ ПРОЦЕССОВ ЛИЦА И ШЕИ

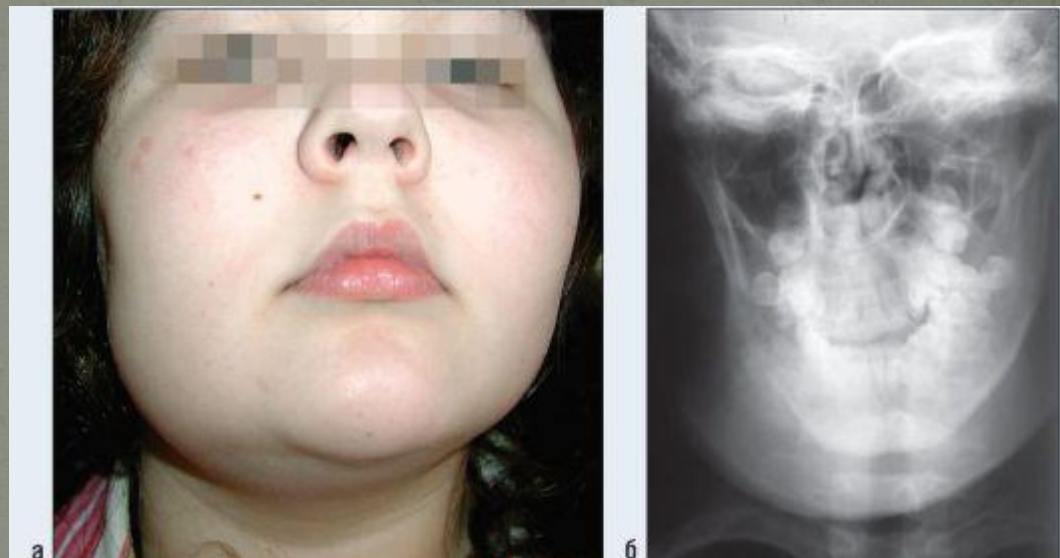
- Менингиальные осложнения и абсцессы головного мозга
- Менингиальные осложнения встречаются сравнительно не часто, однако смерть при них, по данным литературы, достигает 40-90%.
- При развитии менингеальных осложнений больные жалуются на постепенно нарастающее общее недомогание и головную боль, на вялость, потерю аппетита, что может сопровождаться тошнотой и рвотой, развивающейся обычно на высоте приступа головной боли. Повышается температура тела до 39-40° С.
- При формировании абсцесса головного мозга головная боль локализована : ее усиление отмечается при перкуссии черепа в области его расположения. Иногда отмечаются судорожные припадки.
- При осмотре больного определяются бледность кожных покровов и видимых слизистых оболочек, отек областях обеих век, птоз. Больной становится раздражительным, капризным, плаксивым, Позже появляются и нарастают сонливость и оглушенность: сознание ослабевает, больной не может сосредоточиться. Может наблюдаться помрачение сознания.

- Положение больного в постели вынужденное: голова опущена вниз, больной не пользуется подушкой. Ладонь руки располагается на волосистой части головы в проекции зоны поражения головного мозга. Пульс замедленный, хорошего наполнения. Осмотр окулиста выявляет застойные сосочки зрительных нервов, что свидетельствует о повышении внутричерепного давления.
- Диагноз заболевания ставят на основании клиники, в оценке которой учитывают динамику, нарастающей симптоматики, наличие гнойно-очаговых процессов в челюстно-лицевой области, распространение гнойного экссудата из которой могло бы привести к развитию менингеальных осложнений или абсцесса мозга. Кроме того, прибегают к эхоэнцефалографии, электроэнцефалографии, компьютерной томографии.

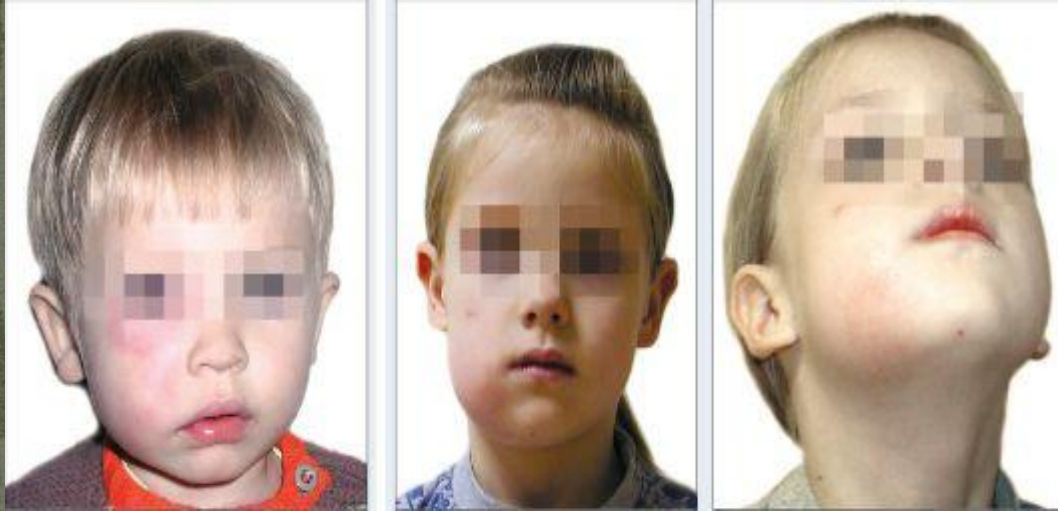- Контактные одонтогенные медиастиниты характеризуются большим разнообразием симптомов.
- Первым признаком развития медиастинита является ухудшение общего состояния больного и утяжеление течения острого воспалительного процесса, что определяется вирулентностью микрофлоры, высокой гистологической активностью образующегося гнойного экссудата и проявляется, в частности, в нарастании « фактора распространенности». Повышается температура тела до 39-40° С, появляется озноб. Пульс становится аритмичным, достигает 140-150 уд/мин, слабого наполнения и напряжения.
- Вторая группа симптомов определяется сдавливанием сосудов и нервных стволов. У больных отмечается симптом верхней полой вены, проявляющийся отеком верхней части туловища, шеи и лица, расширением подкожных вен.
- Третья группа симптомов определяется нарастающей интоксикацией. Появляются ареактивность, апатия, развивается сонливость. Помрачение сознания, бред. Иногда развитию состояния апатии предшествует возбуждение с появлением признаков агрессии, что выражается в попытке к бегству из палаты или в нападении на находящихся в окружении больного людей. Реже наблюдается эйфория, которая, как правило, быстро сменяется утратой сознания и представляет собой проявление терминального состояния.



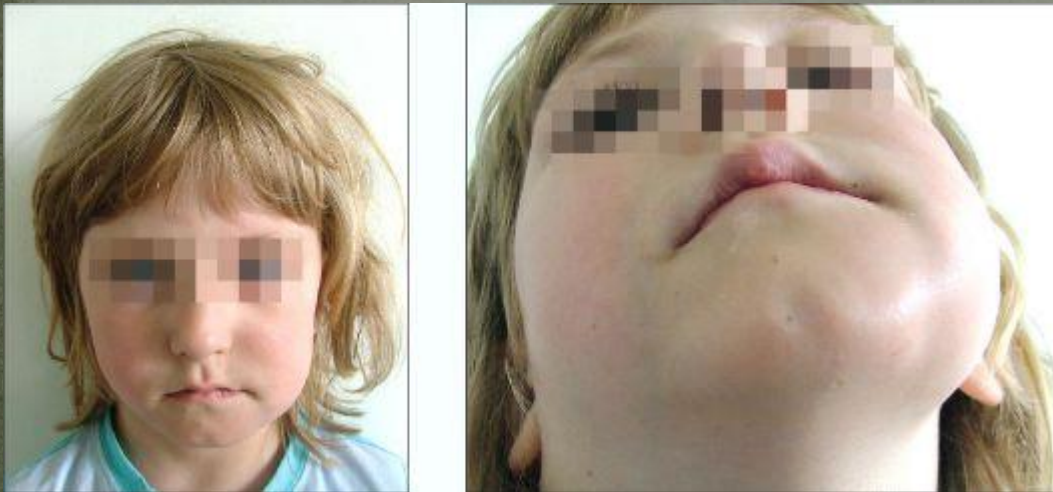Ребенок 6 лет. Обострение хронического периодонтита зуба 64, острый серозный периостит верхней челюсти слева



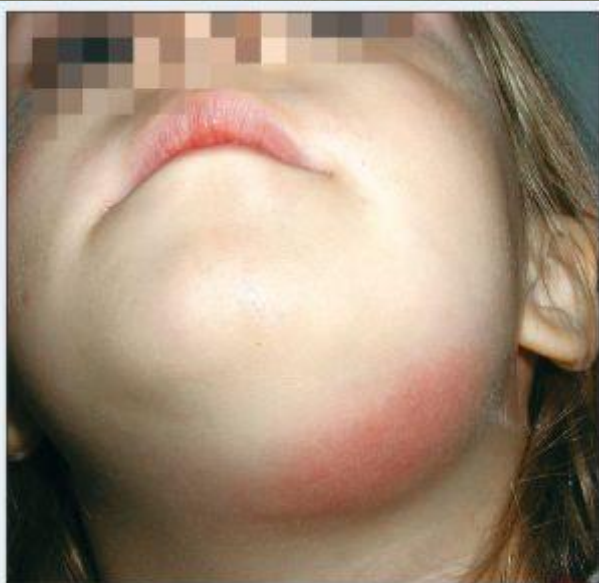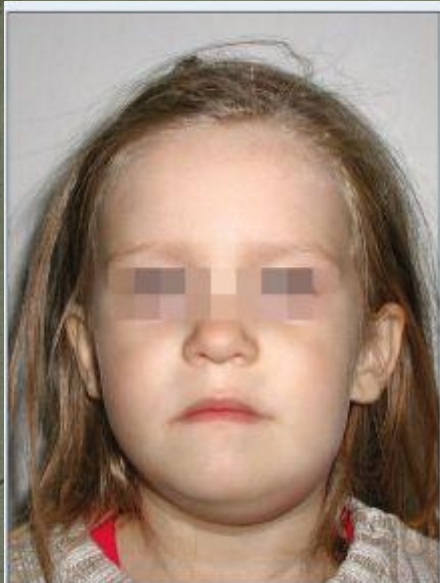Ребенок 13 лет. Хронический продуктивный остеомиелит нижней челюсти справа. Давность заболевания 6 месяцев: а - внешний вид ребенка; б - обзорная рентгенограмма костей лицевого скелета в прямой проекции



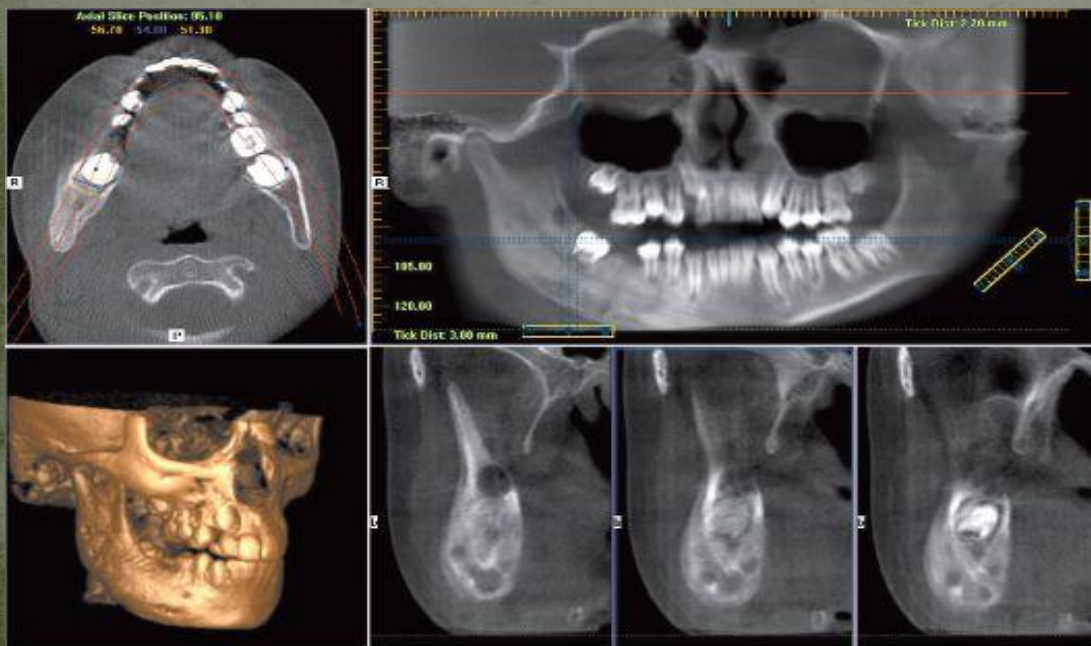
Ребенок 3 лет. Обострение хрониче- Рис. 1.2. Ребенок 5 лет. Обострение хронического периодонтита зуба 84, острого периодонтита зуба 54, острый гнойный периостит нижней челюсти справа периостит верхней челюсти справа



Ребенок 5 лет. Обострение хронического периодонтита зуба 75, острый серозный периостит нижней челюсти слева



Ребенок 5 лет. Острый
гнойный лимфаденит
левой поднижнече-
люстной области



Хронический
деструктивно-
продуктивный остеомиелит
нижней челюсти.
Дентальная объемная
томограмма ребенка 12 лет.

Заключение

- На сегодняшний день заболевания челюстно-лицевой области гнойно-воспалительного характера, несмотря на существенные успехи в их диагностике и лечении, достигнутые за последние годы, не утратили своей научно-практической значимости и по-прежнему являются одной из самых актуальных проблем современной челюстно-лицевой хирургии.