Общие аспекты видеоэндоскопических операций

Докладчик: студент 6 курса
СЗГМУ им. И.И.Мечникова
Перфильев М.А

2021 год

Преимущества эндоскопической хирургии перед традиционной

- Снижение травматичности операций
- Снижение частоты и тяжести осложнений
- Снижение продолжительности нахождения в стационаре
- Снижение сроков утраты трудоспособности
- Косметический эффект
- Снижение потребности в лекарственных препаратах

Недостатки эндохирургии

- Осмотр производят опосредованно, при помощи видеомонитора
- Отсутствие тактильных ощущений
- Двухмерное изображение, отсутствие чувства глубины
- Ограничение видимого пространства
- Увеличение объектов в несколько раз
- Положение инструментов относительно фиксировано
- «Эффект качелей»
- Необходимость применять специальное оборудование и инструменты

Противопоказания к лапароскопическим операциям

Относительные:

- ОИМ в анамнезе
- ХСН 3-4 ФК NYHA
- Операции на сердце и крупных сосудах в анамнезе
- Коагулопатии
- Портальная гипертензия
- Непереносимость общего обезболивания
- Разлитой перитонит
- Поздние сроки беременности
- Недостаточный опыт хирурга

Виды ЭВХ доступов/модификаций используемых в урологии

-Лапароскопический

-Ретроперитонеоскопический

-Экстраперитонеальный доступ

-Транслюминальный (редко)

- SILS (Монопортовая хирургия)
- Robot-assisted surgery
- Hand-assisted device

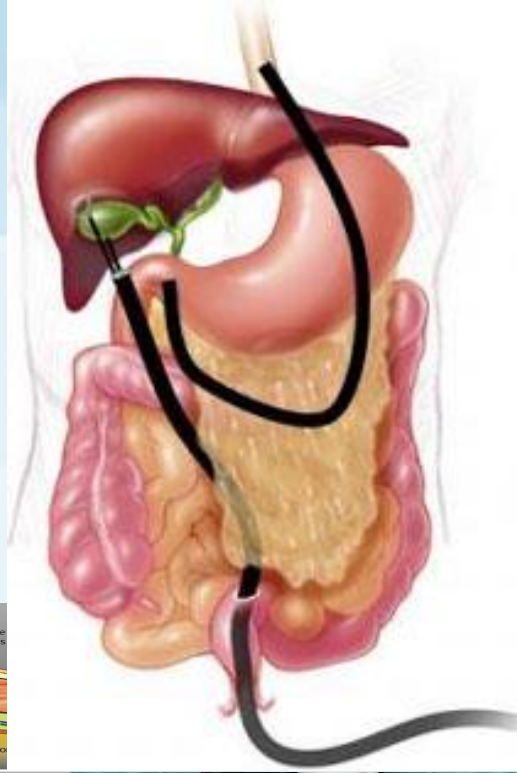

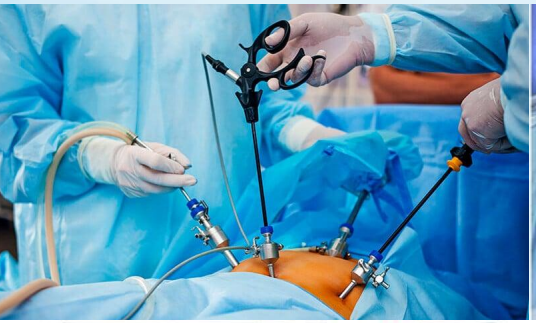

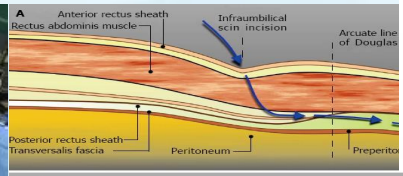

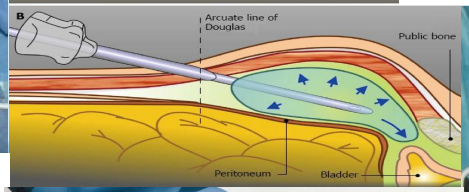

Устройство современной операционной

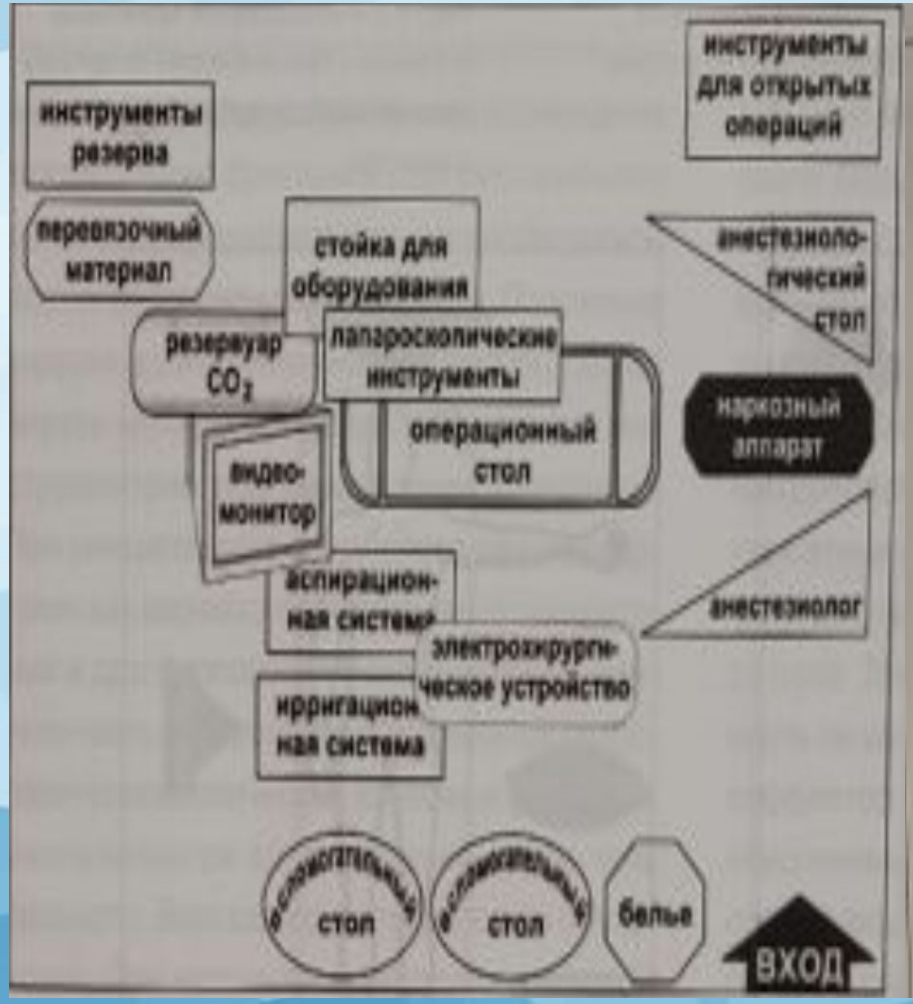

Создание доступа : Открытый

Figure 9-1. Veress laparoscopic insufflation needle.

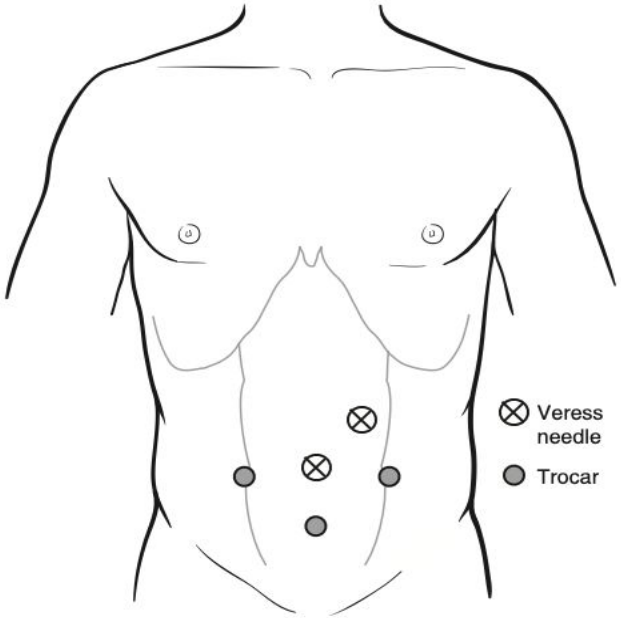

Figure 9-2. Veress needle insertion sites including the umbilicus and Palmer's point.

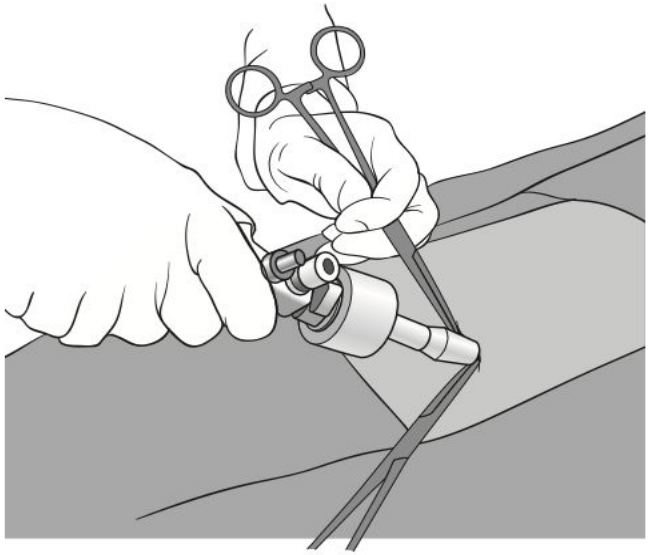

Figure 9-3. The Hasson technique. The Hasson trocar is placed through the incision after the fascia and peritoneum are incised in a controlled fashion.

Рис. 5.12. Тупой стилет иглы Ультра Вереша

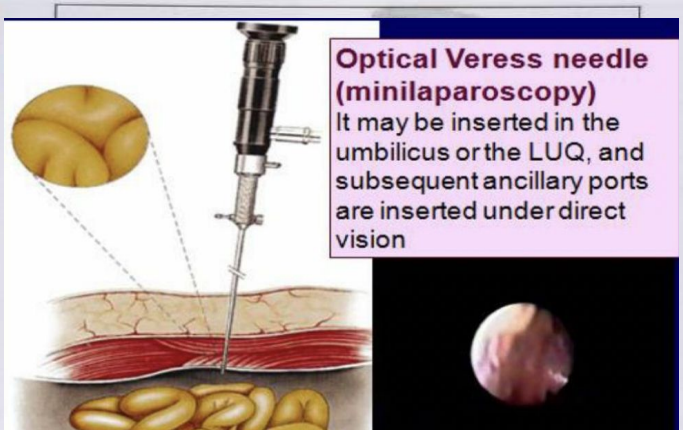

Рис. 5.14. Контроль безопасности

Определение положения иглы Вереша

- **Тесты на попадание в брюшную полость**

1. Тест Palmer'а (убегание капли)

2. Тест «шипения»

3. Аспирационный тест

4. Тест на пассивное поступление жидкости

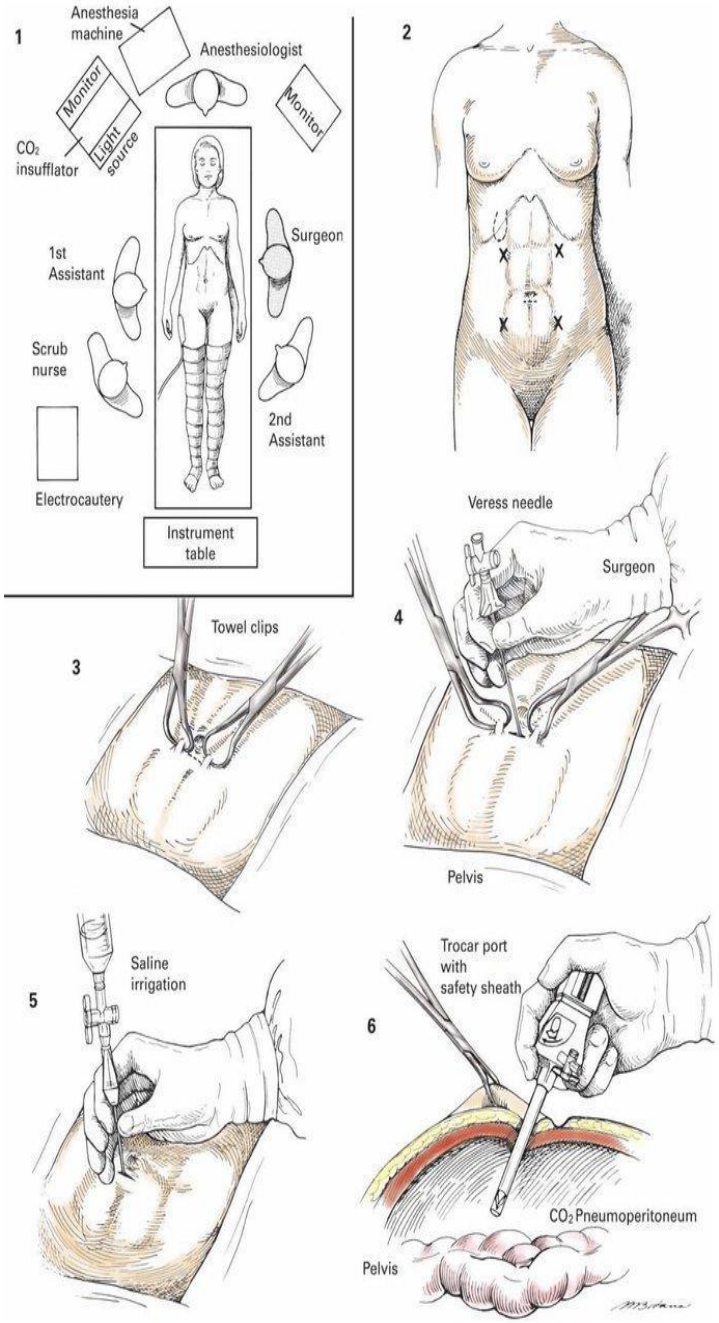

Создание доступа: закрытый

Троакары :

- Режущие (осевые)
- Дилатирующие (радиальные)

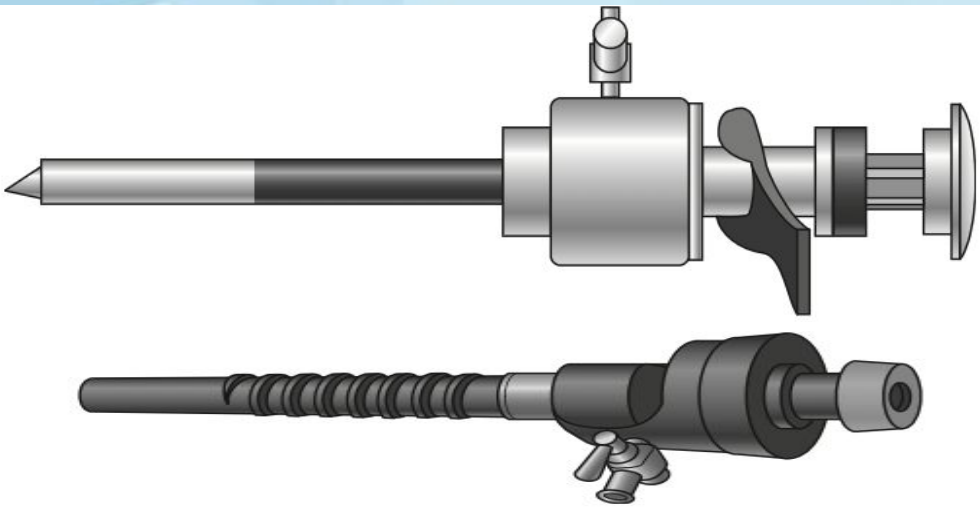

Figure 9-5. Reusable screw trocar with threading on the surface of the outer cannula.

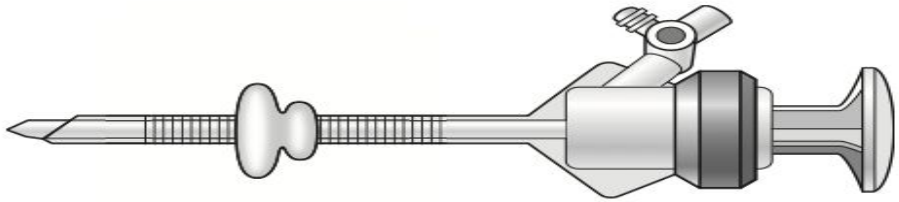

Figure 9-6. Disposable smooth trocars.

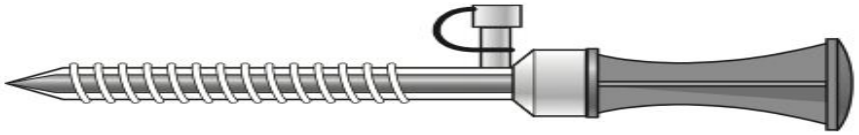

Figure 9-7. Disposable ridged trocars.

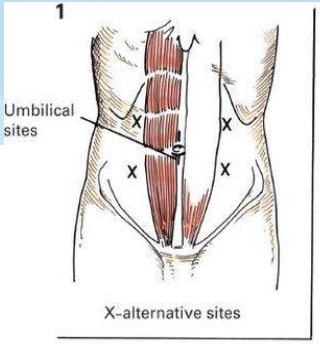

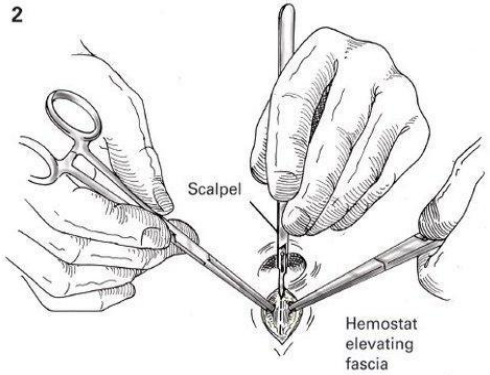

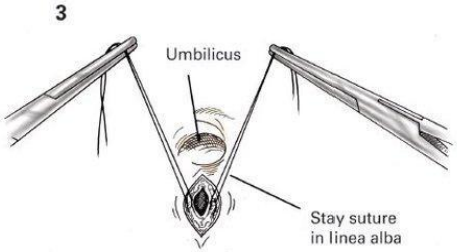

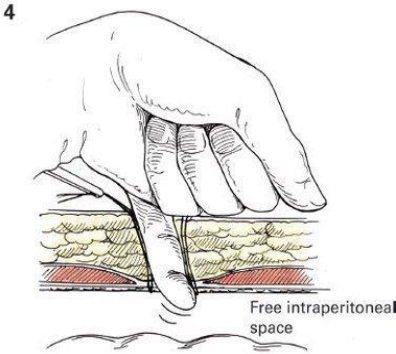

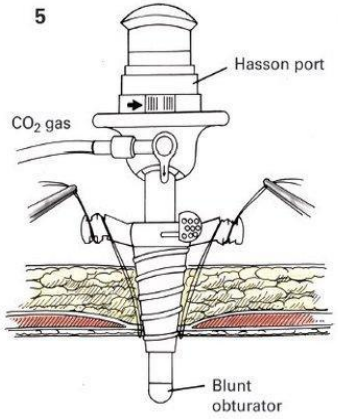

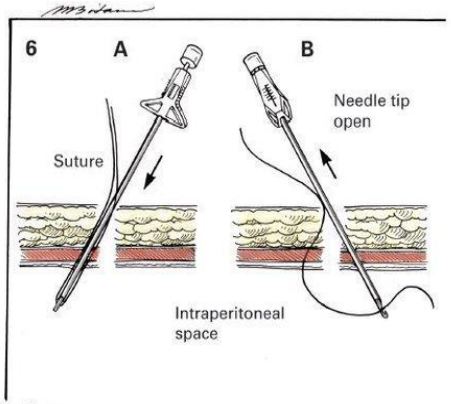

Создание доступа : закрытый

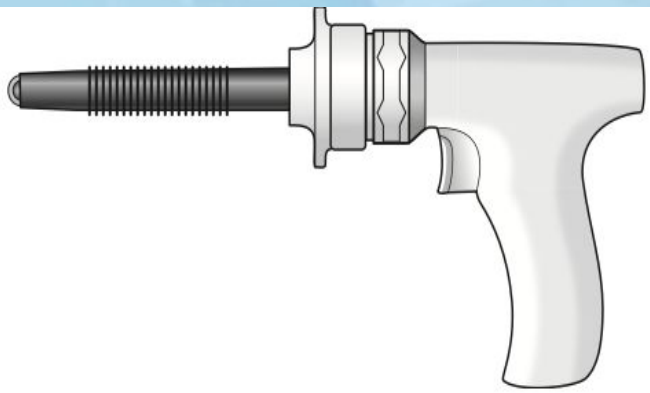

Figure 9-8. Visiport Plus optical trocar (Tyco–United States Surgical, Norwalk, Conn.).

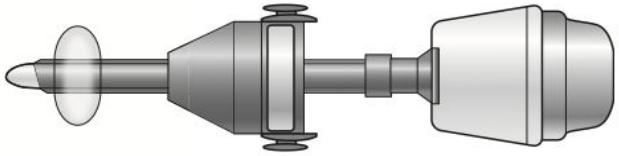

Figure 9-10. Kii balloon blunt-tip system (Applied Medical, Rancho Santa Margarita, Calif.) can be used for the Hasson technique.



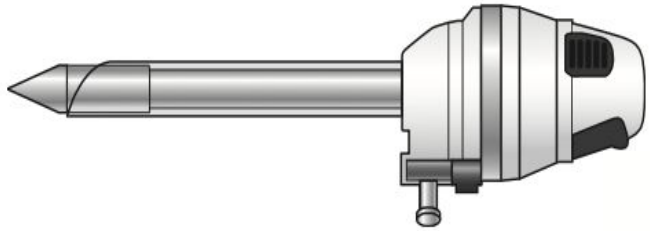

Figure 9-9. Endopath Xcel trocar with Optiview (Ethicon Endo-Surgery, Cincinnati, Ohio).

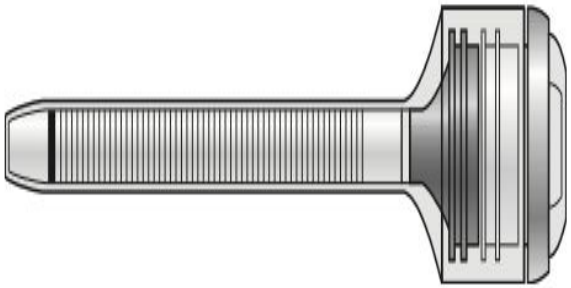

Figure 9-12. AirSeal trocar (SurgiQuest, Milford, Conn.).

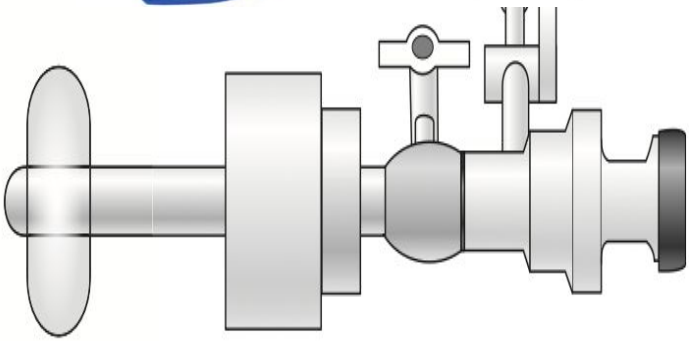

Figure 9-11. Blunt-tipped balloon trocar.

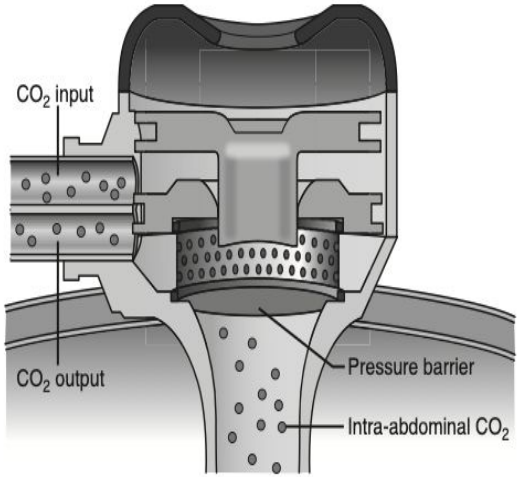

Figure 9-13. The AirSeal Dynamic Pressure system (SurgiQuest, Milford, Conn.) for smoke evacuation.

Laparoscopic Tower

5th Practice



Видеопанорама и введение инструментов

Через первый троакар вводят эндоскоп (лапароскоп).

Передвижение оптики возможно в 3-х направлениях:

- По окружности основания
- Вперед и назад (дальше и ближе)
- Вокруг оси лапароскопа (боковые фланки) – при использование 30° лапароскопа.

После введения оптики делают обзор всех органов (с правого поддиафрагмального пространства по часовой стрелке) для выявления возможных повреждений при пункции брюшной полости.

Эндовидеокамера :

- Воспринимающая головка
- Блок обработки изображения

+ функция видеозаписи

- Одно и трехчиповые

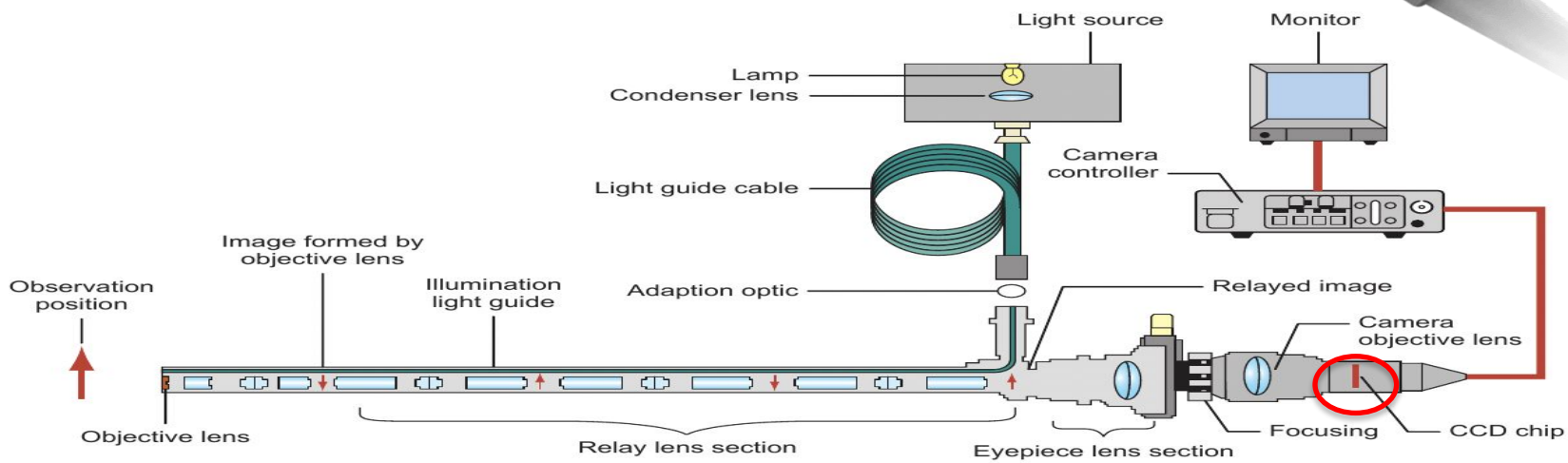

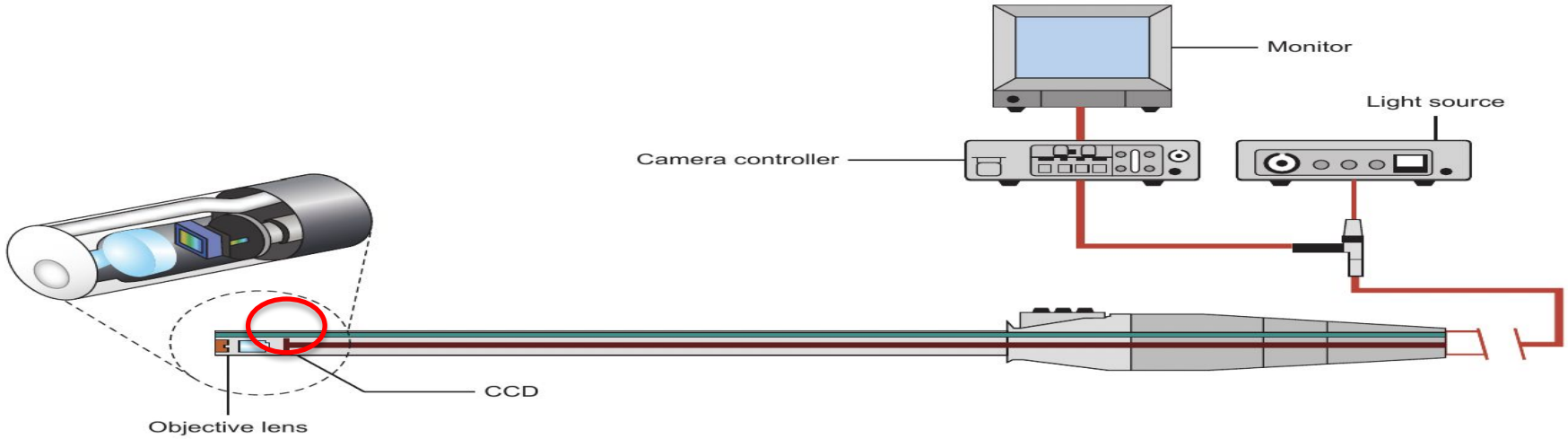

Лапароскоп

- Наружный и внутренний тубус (линзы и стержни)

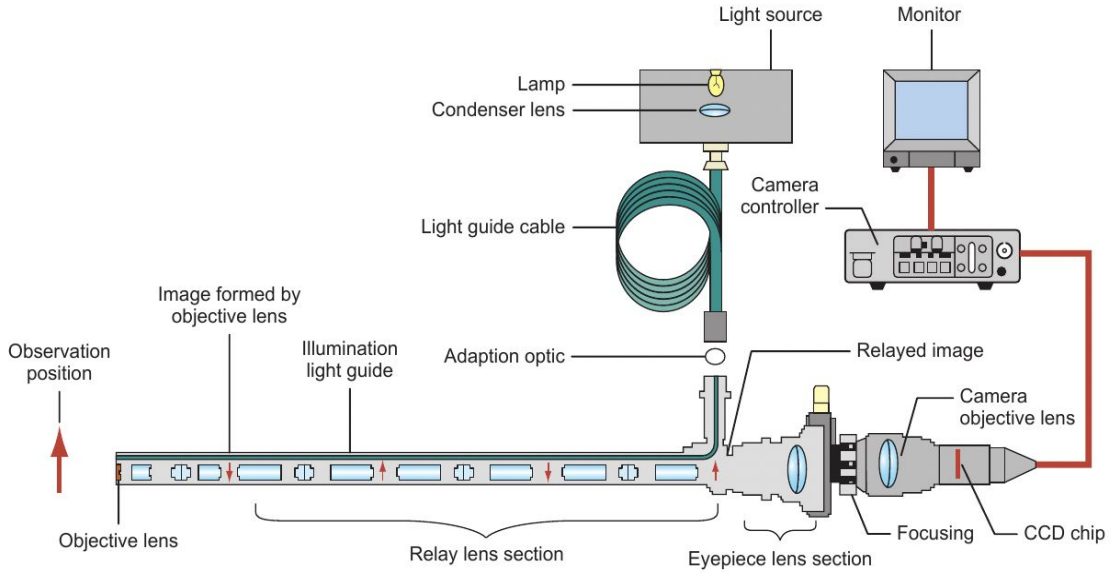

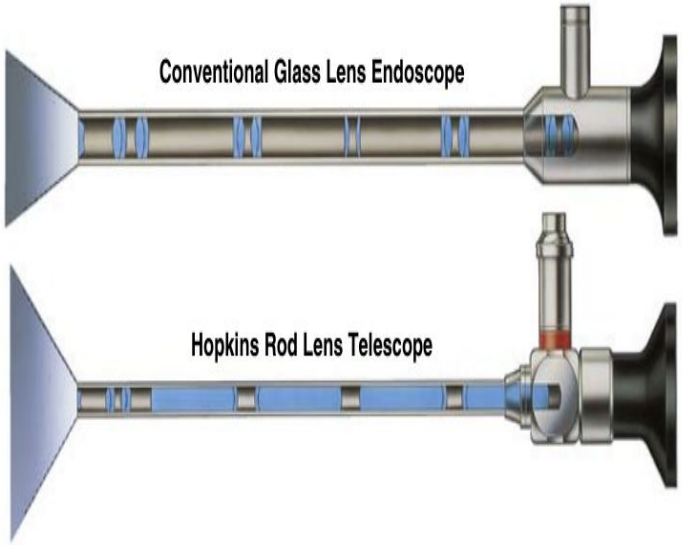

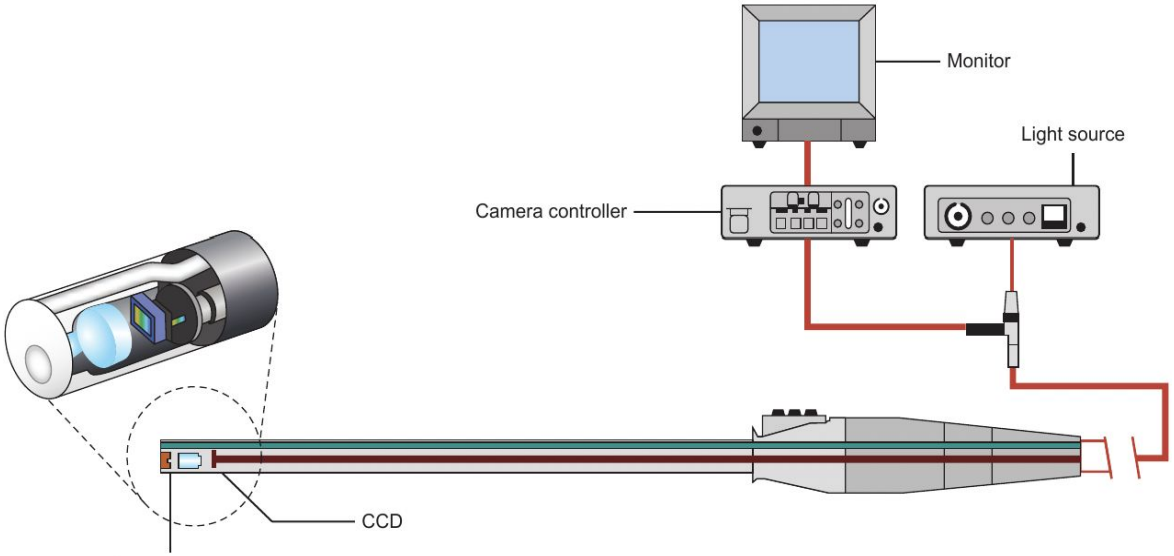



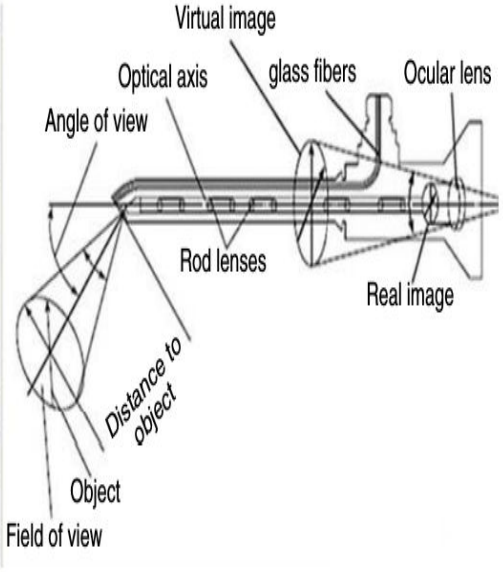

Осветитель и световод

- Ксенон или металлогалоид
- Автоматический контроль
- Холодный свет
- Мощность не менее 250 Вт
- «Баланс белого»



4K

Инсуффлятор

- CO2
- >16 л/мин
- 10-14 мм. Рт. ст.
- Автоконтроль
- Подогрев

Аквапуратор (отсос-ирригационная система)

- Аспирация
- Ирригация
- Подогрев
- Аквадиссекция (↑р)

Комбинация с ВЧ эл-дами

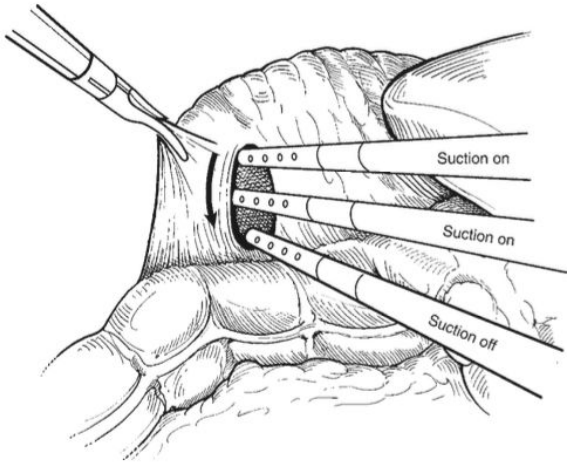

Figure 3-14. Use of a suction-irrigator as a dissecting instrument. The suction-irrigator can be effectively used for dissection when countertraction and intermittent suction are applied.

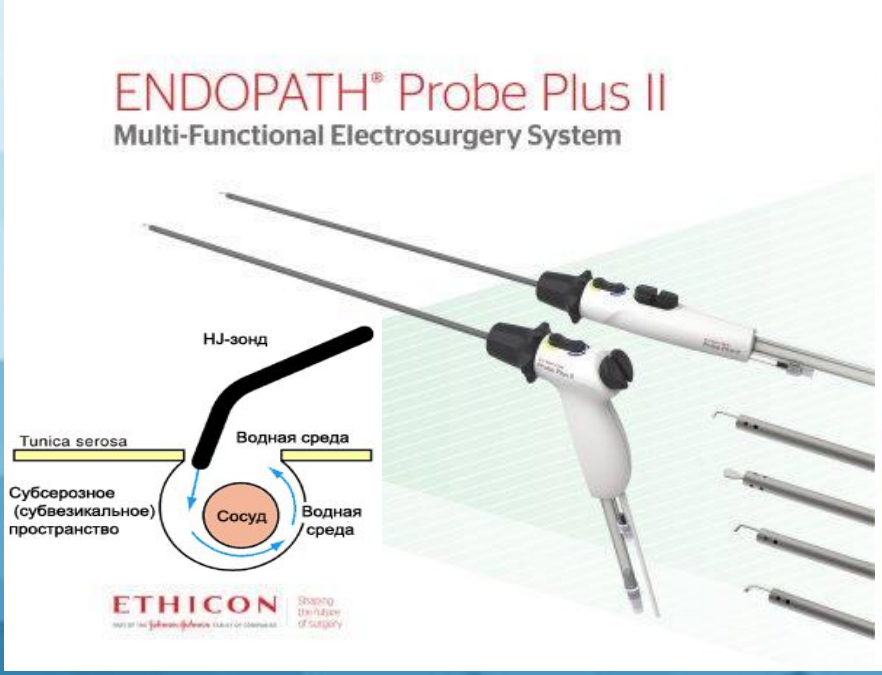

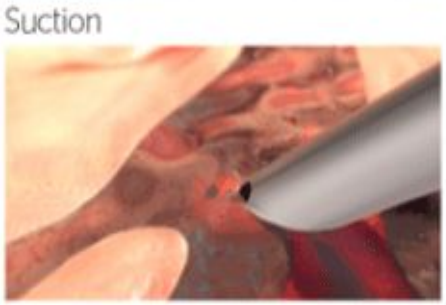

Основные инструменты

1. Манипуляторные инструменты
2. Источники энергии
3. Аквапураторы
4. Видеокомплексы
5. Экстракторы
6. Инструменты для гемостаза и разъединения тканей
7. Порты доступа
8. Лапароскопы
9. Эндостеплеры
10. Клипс-аппликаторы
11. Другие

Соединение тканей

1. Эндохирургический ручной шов

- Узловой
- Непрерывный (в т.ч. с помощью Endostitch)

2. Эндохирургический механический шов (сшивающие аппараты)

- Экспозиция – создание доступа к тканям, обеспечивающего адекватное проведение хирургических манипуляций
- Способы разъединения тканей:

1. Остро (ножницы)
2. Тупо (диссектор)
3. С помощью коагулятора (L-образный электрод)

- Способы гемостаза:

1. Электрохирургический (коагуляция)
   - Монополярная (L-образный электрод, коагуляторы)
   - Биполярная (LigaShure)
2. Наложение клипсы
3. Прошивание с перевязкой

Электрокоагуляция при ЭВХ операциях

1. Монополярная энергия
2. Биполярная энергия
3. Ультразвуковая энергия
4. Аргоноплазменный коагулятор
5. Caiman (Aesculap, Tuttlingen, Germany)
6. EnSeal (Ethicon, Somerville, NJ)
7. Harmonic Scalpel (Ethicon, Somerville, N.J.)
8. LigaSure (Valleylab, Boulder, Colo.)
9. Thunderbeat (Olympus, Center Valley, Pa.)

1,2. Моно- Биполярная энергия

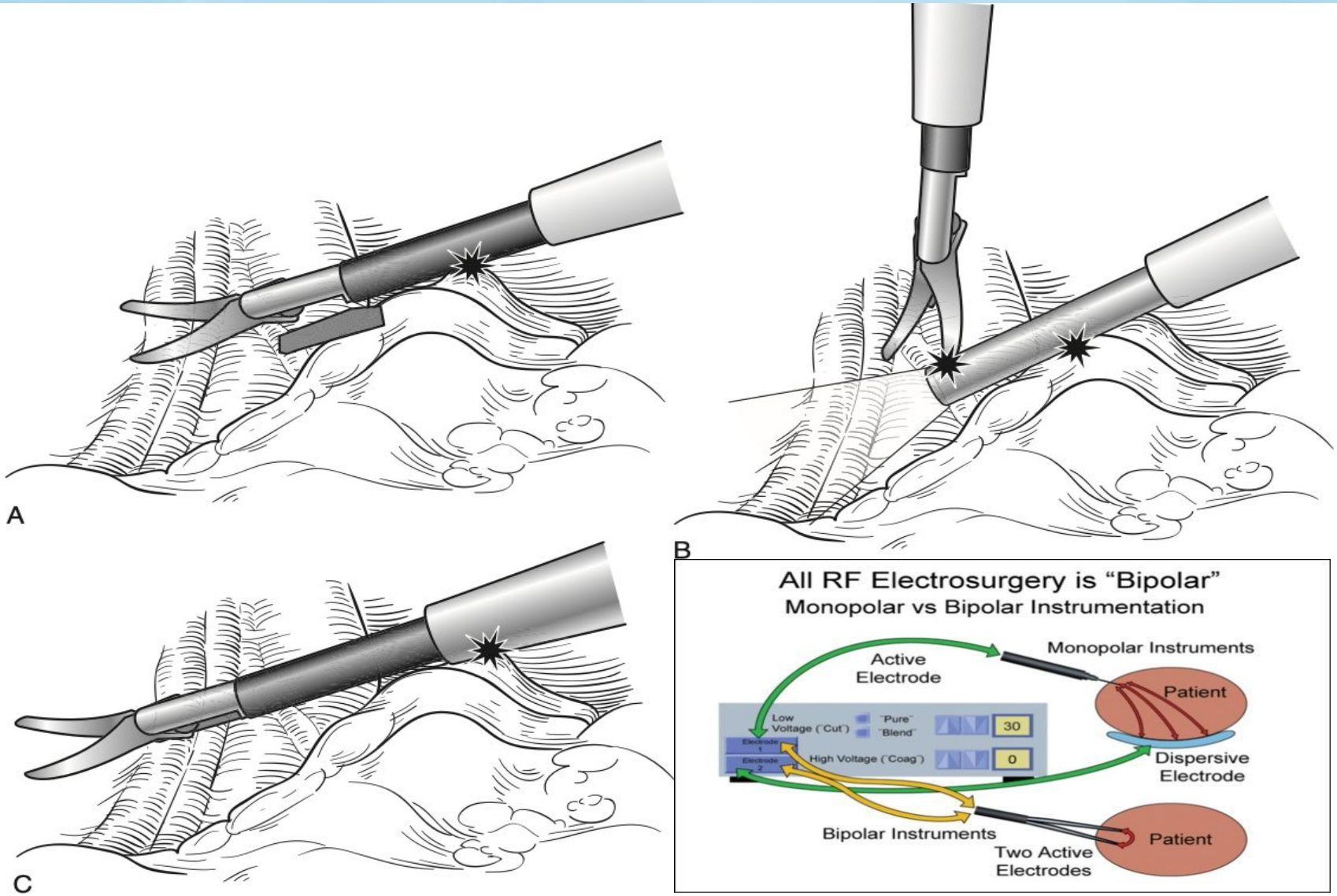

Figure 3-12. Risks with monopolar energy. **A,** Insulation defect. **B,** Direct coupling. The active electrode of a monopolar instrument comes in direct contact with a metal instrument or object, such as the laparoscope. **C,** Capacitive coupling. The induction of stray current to surrounding cannulas or instruments through the intact insulation of an active electrode. This effect results from current traveling through a cylinder and causing a charge to build until it discharges.

3. Ультразвуковая энергия

1. ↓Степень обугливания и дымообразование
2. Минимальное латеральное термальное повреждение
3. Возможно использовать с ПЭКС
4. Закупоривание сосудов коагулированными белками

Рис. 3.17. Баланс между режущим и коагулирующим действием: мощность



Рис. 3.18. Баланс между режущим и коагулирующим действием: острота лезвия

Рис. 3.19. Баланс между режущим и коагулирующим действием: натяжение тканей

Рис. 3.20. Баланс между режущим и коагулирующим действием: сила сдавления

Рис. 3.15. Коагуляция с использованием ультразвуковой технологии: сравнительные показатели температур и изменений, происходящих в тканях, при воздействии гармонического скальпеля и электрохирургических/лазерных инструментов

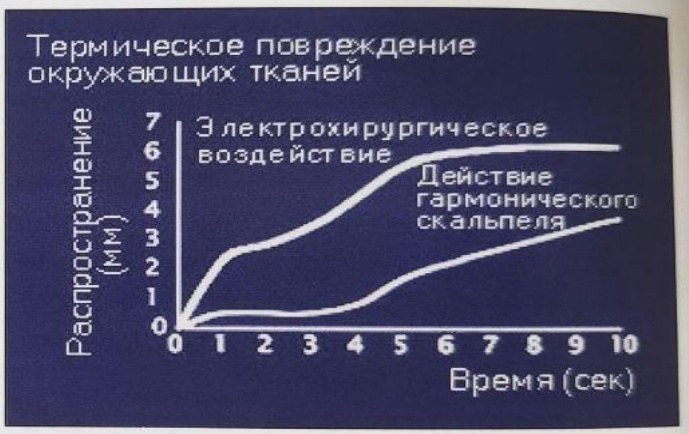

Рис. 3.16. Термическое повреждение окружающих тканей: сравнение действия гармонического скальпеля и электрохирургического инструмента

4-9 Устройства для запечатывания сосудов

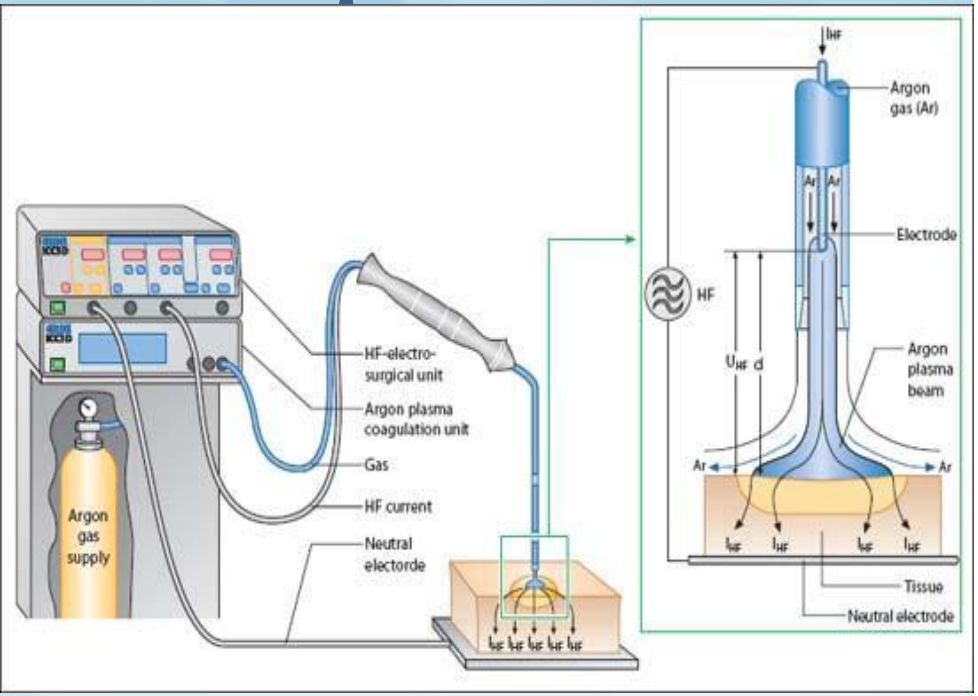

Во время аргоновой коагуляции следует открывать инсуффляционный порт (↑p)
Варианты наконечника включают игольчатый электрод, электрод с прямым лезвием и плоский L-образный электрод.

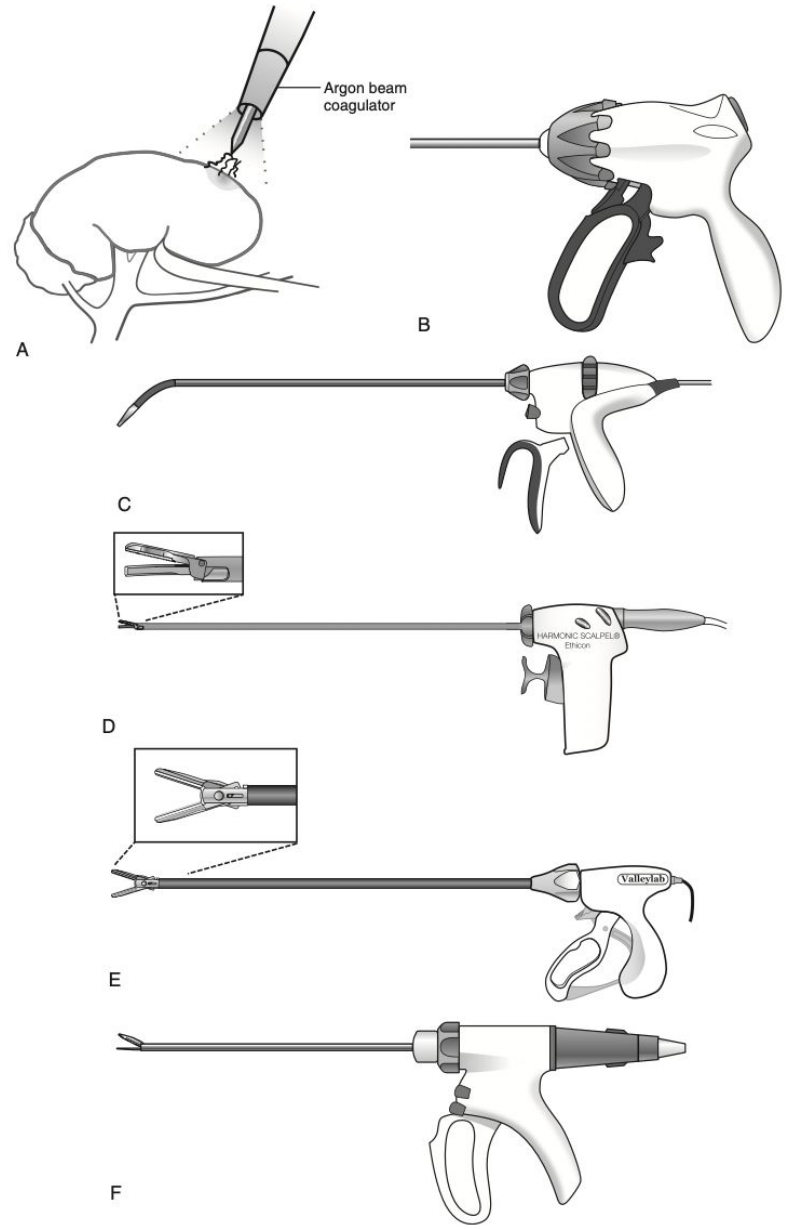

Figure 3-13. Vessel sealing devices. **A,** Argon beam coagulation uses the properties of electrosurgery and a stream of argon gas to improve the effectiveness of the current. The argon gas is ionized by the electrical current, making it more conductive than air. **B,** Caiman radiofrequency sealing device (Aesculap, Tuttlingen, Germany). **C,** EnSeal sealing device (Ethicon, Somerville, N.J.). **D,** Harmonic Scalpel (Ethicon, Somerville, N.J.). **E,** LigaSure device (Valleylab, Boulder, Colo.). **F,** Thunderbeat device (Olympus, Center Valley, Pa.). The tip delivers ultrasonic and bipolar energy and gives the options of seal and cut or seal only.

Клипаторы

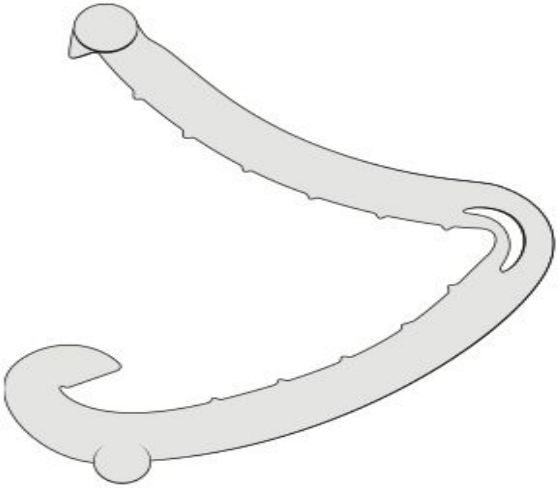

Figure 4-2. Hem-o-lok (Weck Closure Systems, Research Triangle Park, N.C.) nonabsorbable polymer ligating clip.

Figure 4-1. Standard laparoscopic clip closes from distal to proximal, with tips touching first.

Lapra-Ty

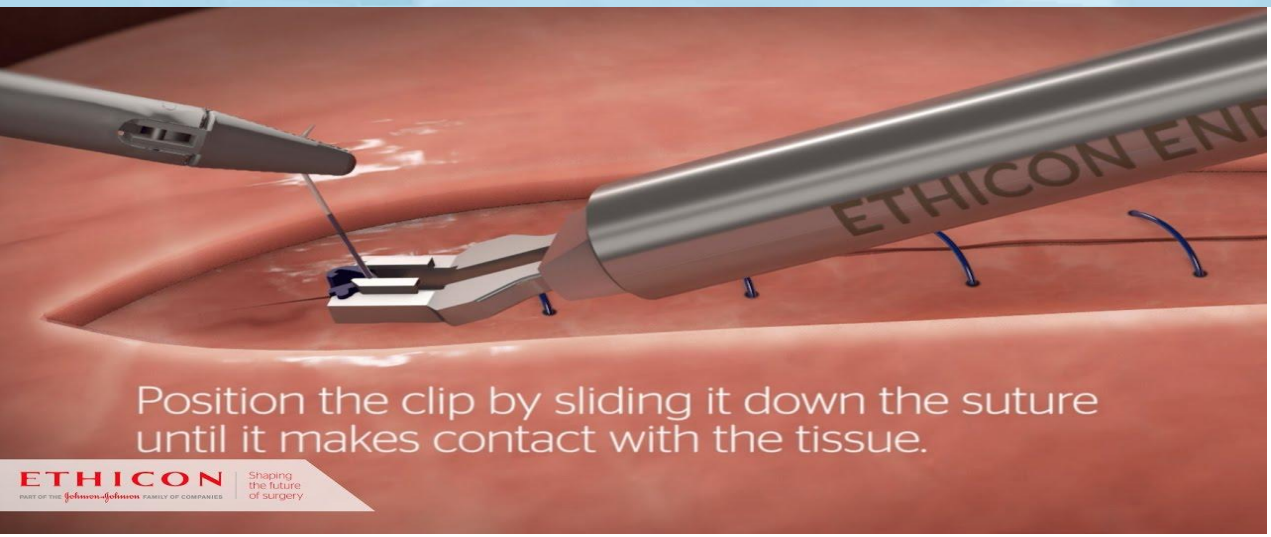

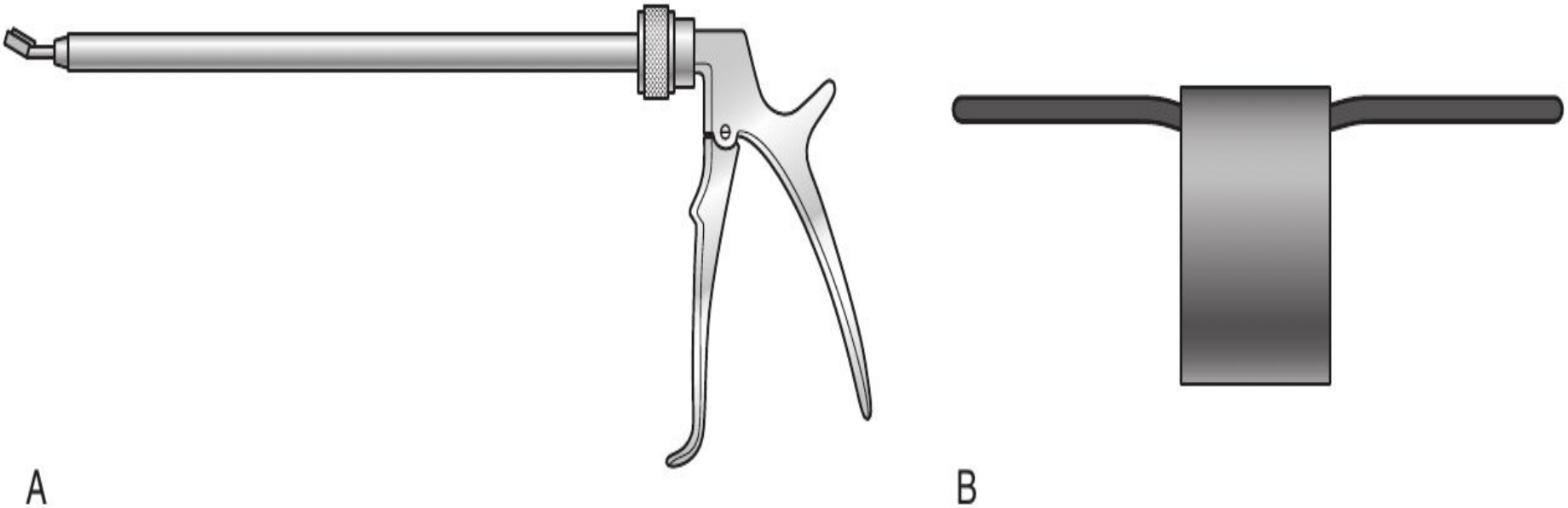

Figure 3-6. Lapra-Ty instrument (Ethicon, Somerville, N.J.) **[A]** and application to suture **(B)**.

Степлеры

- Прямые
- Артикуляционные

- Режущие
- Не режущие



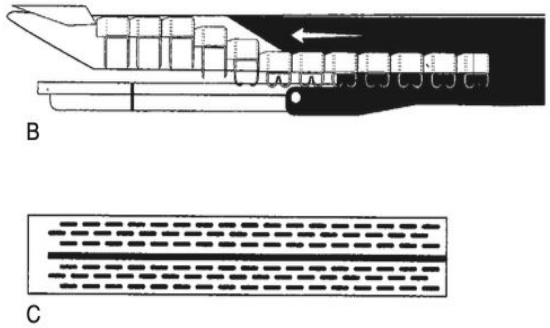

Figure 4-4. Linear staplers. **A,** Vascular staple forms a tighter B shape than a regular or thick staple. **B,** Linear stapler jaws, side view. On firing of the stapler, staples are forced downward against the anvil and conform to their characteristic shape. The staples continue past the cut line to ensure hemostasis. **C,** Standard load: Three parallel rows of staples on either side of the cut line.

Экстракторы, морцелляторы, IO-US

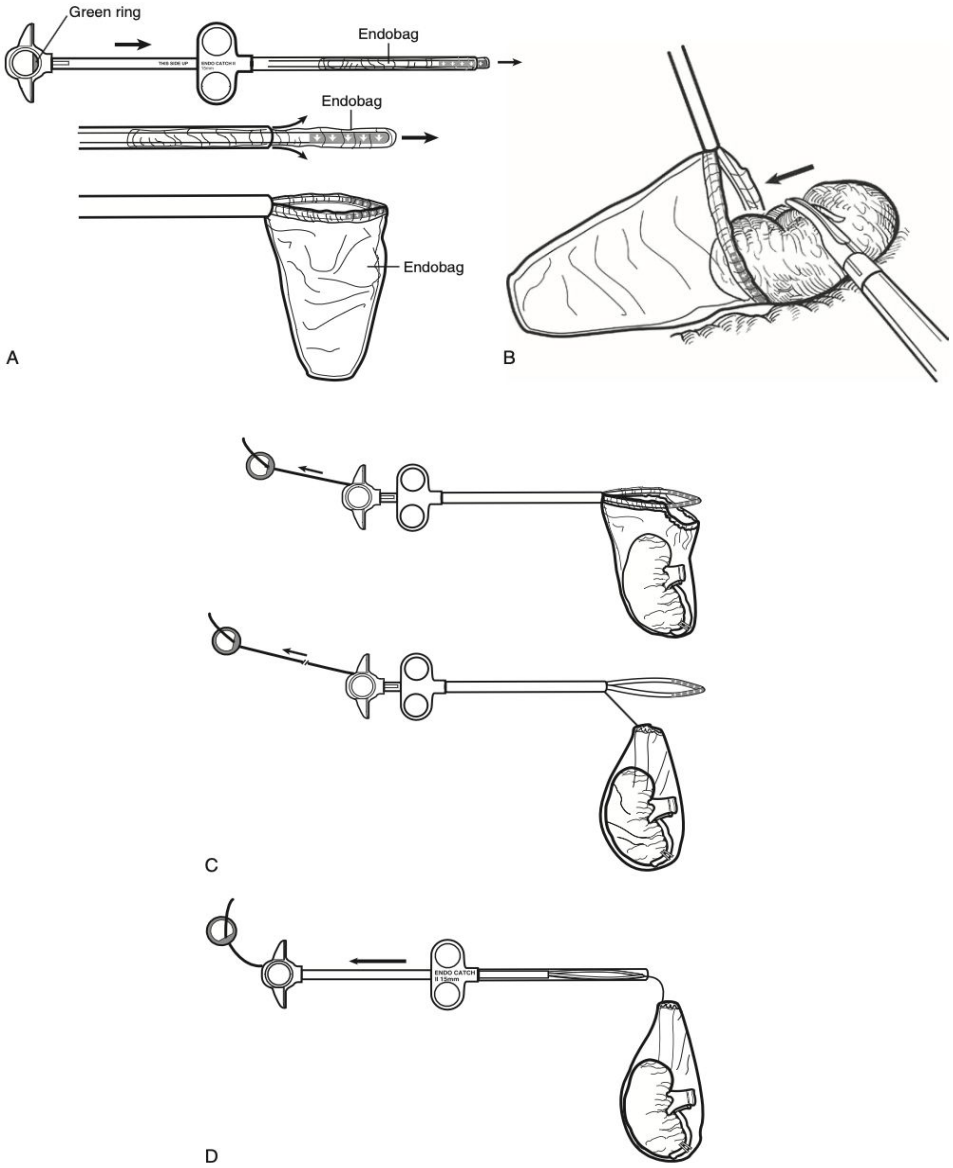

Figure 3-15. Deployment of an Endo Catch (Covidien, Dublin, Ireland) extraction device. **A,** Once inserted, the ring and bag are deployed by depressing the plunger. **B,** The specimen is placed into the bag with a grasper. **C,** Once the specimen is inside the bag, the bag is sealed and the deployment device is removed. **D,** The bag is later extracted through an extension of a port incision. Morcellation may be done within the bag to reduce the size of the skin incision.

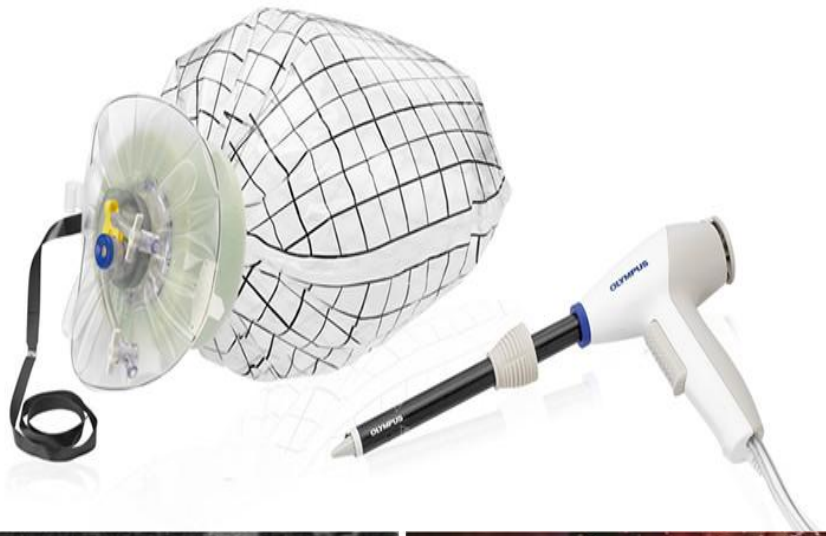

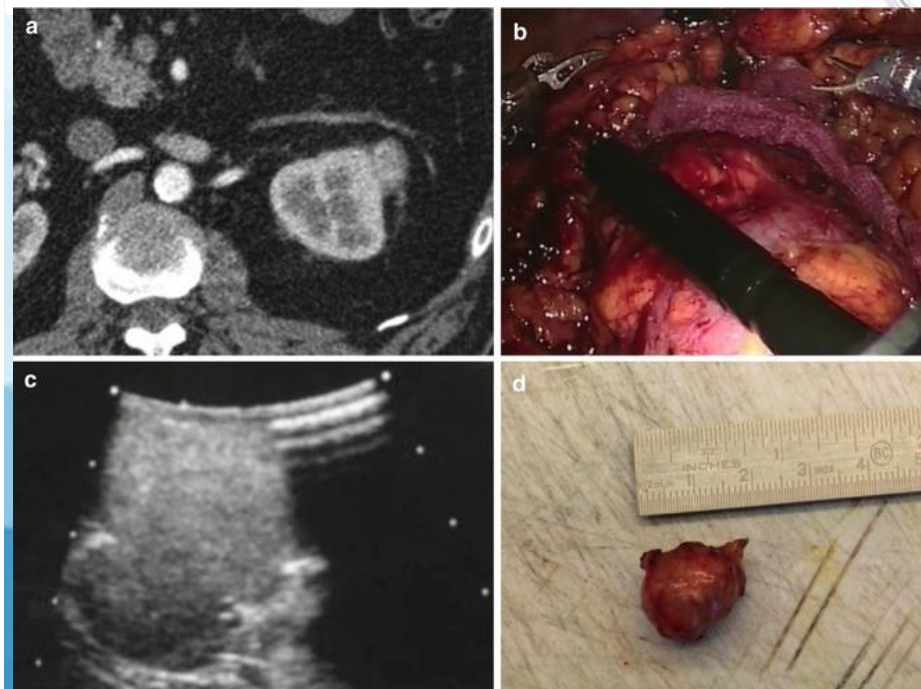

Лапароскопические манипуляторы

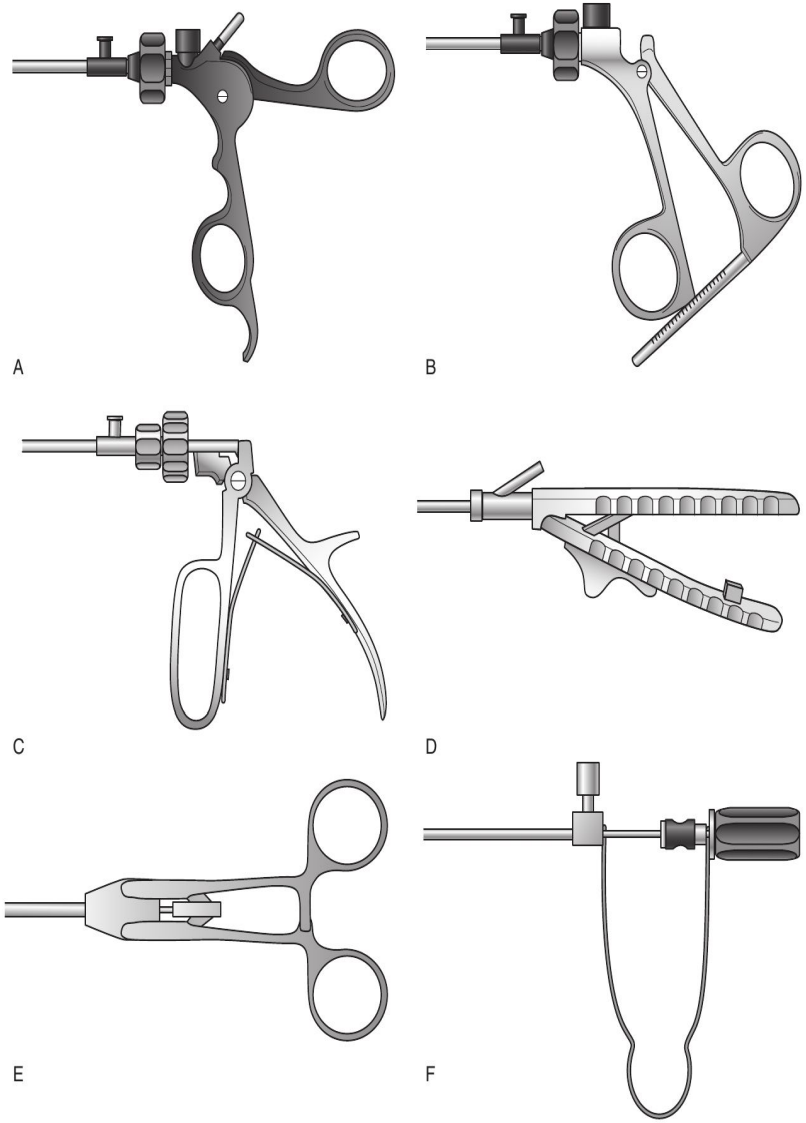

Figure 3-1. Common instrument handle configurations include **(A)** open ring, **(B)** ratchet, **(C)** pistol grip, (**D** and **E**) coaxial, and **(F)** bent wire handles.

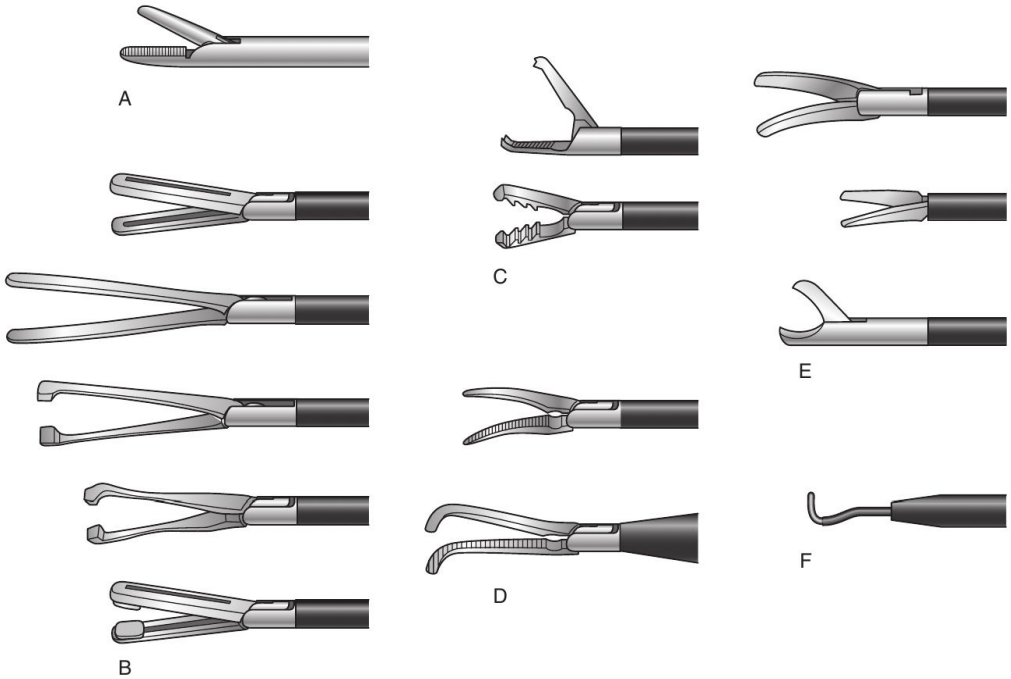

Figure 3-2. Common instrument tip configurations include **(A)** needle driver, (**B** and **C**) grasper (atraumatic and traumatic), **(D)** dissector, **(E)** scissor, and **(F)** cautery hook tips.

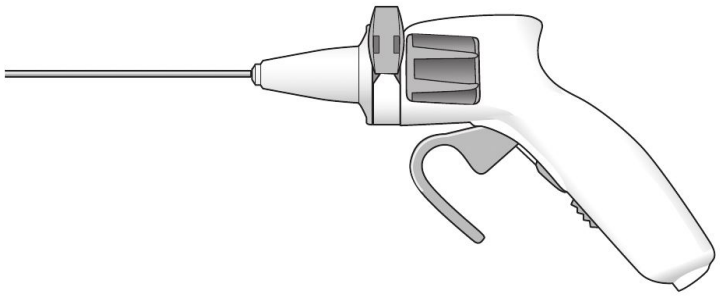

Figure 3-3. Articulating laparoscopic instrument (Cambridge Endo, Framingham, Mass.). Articulating laparoscopic instruments provide an additional axis of motion.

Лапароскопические манипуляторы

Table 4.1 Graspers for traditional laparoscopic surgery

Name	Image
Atraumatic graspers	
Claw graspers	
Long atraumatic graspers	
Long Johan graspers	
Short Johan graspers	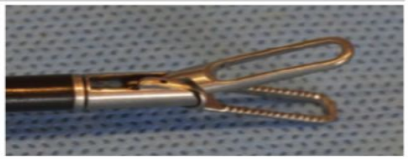
Wave graspers	
Babcock grasper	

Table 4.2 Different types of laparoscopic dissectors

Name	Images
Dolphin nose	
Maryland	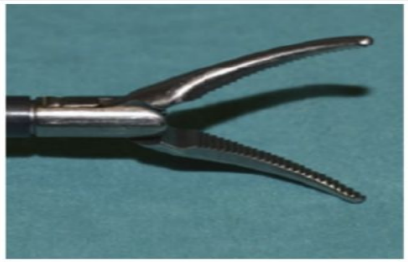
Right angle dissector	

Table 4.3 Different types of laparoscopic scissors

Name	Image
Curved scissors	
Small curved scissors	
Hook scissors	

Лапароскопические манипуляторы

- **Отличие зажимов от диссекторов в отсутствие у них переходников для коагуляции**
- **Особая группа - ротикуляторы**

Лапароскопические манипуляторы

Figure 3-4. Ideal position of needle loaded on laparoscopic needle drive. The needle is positioned at the tip of the needle driver, grasped approximately one third of the distance from the swage with the tip of the needle canted away from the instrument.

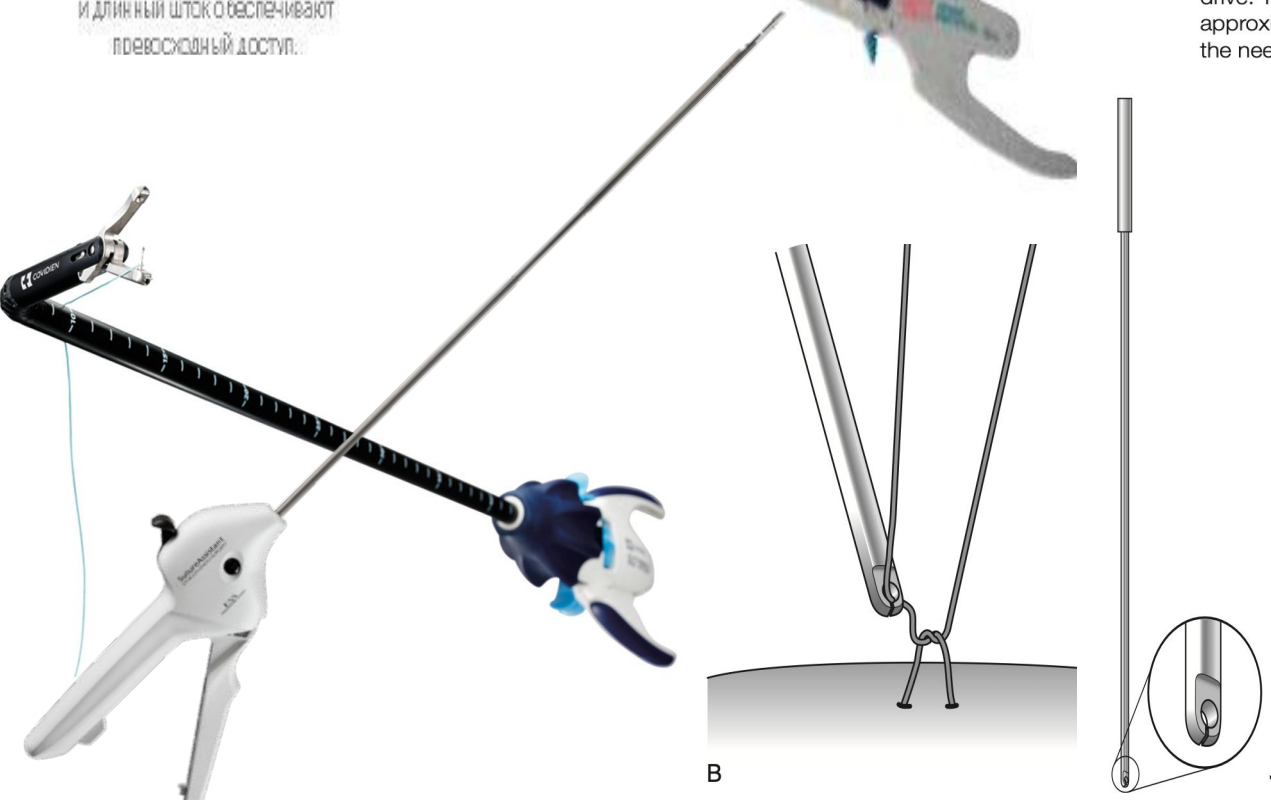

Figure 3-5. The laparoscopic knot pusher **(A)** facilitates laparoscopic knot tying **(B)** by allowing the throws to be made extracorporeally.

g. 2.21 (**a**) Port closure needle. (**b**) The port closure needle is serted next to the trocar. (**c**) Endoview showing port closure needle cking up the suture. (**d**) NeoSurgical's Neoclose Laparoscopic Access site closure device. (**f**) *Vector X™ Closure.* (**e**) The Weck EFx™ Endo Fascial Closure System – Port Site Closure

Ретракторы, биопсийные щипцы и сосудистые зажимы

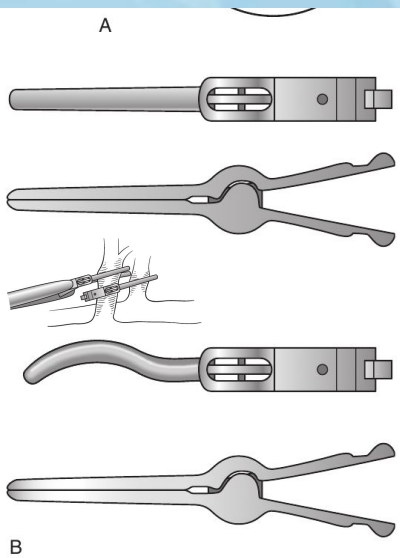

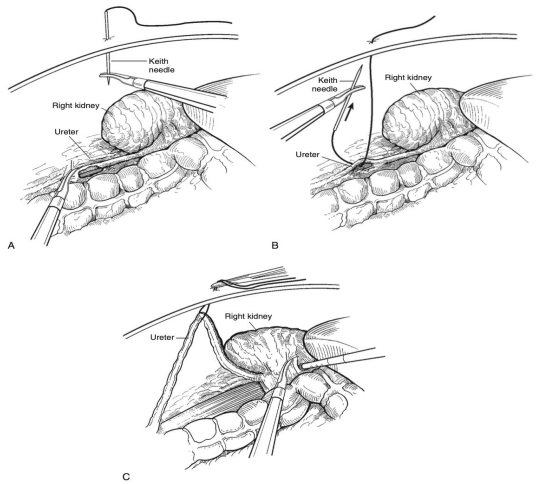

Figure 3-11. A suture passed through the abdominal wall can provide excellent retraction in certain situations. **A,** Retraction can be achieved without the insertion of an additional trocar site. When temporary retraction is needed, a straight needle with suture can be passed through the abdominal wall under direct vision. **B,** The needle is passed through or under the structure to be retracted. **C,** The needle is passed back through the abdominal wall, and the two strands are secured with a hemostat.

Figure 3-7. A, Bulldog clamp. **B,** Laparoscopic clamping performed with a bulldog clamp.

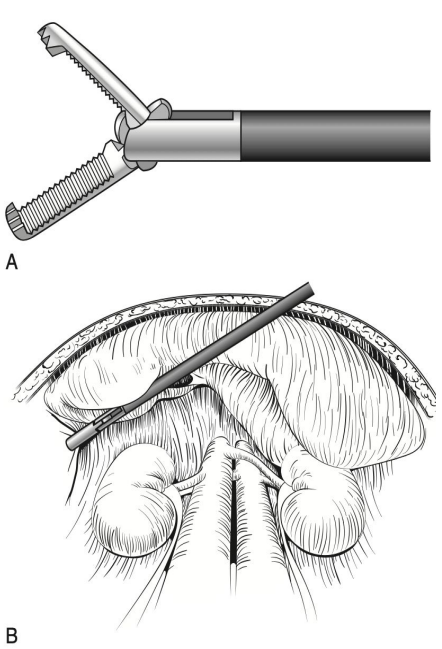

Figure 3-10. A locking Allis clamp **(A)** can be used to safely retract the liver or spleen by maintaining a locking grasp on the contralateral body wall or diaphragm **(B).**

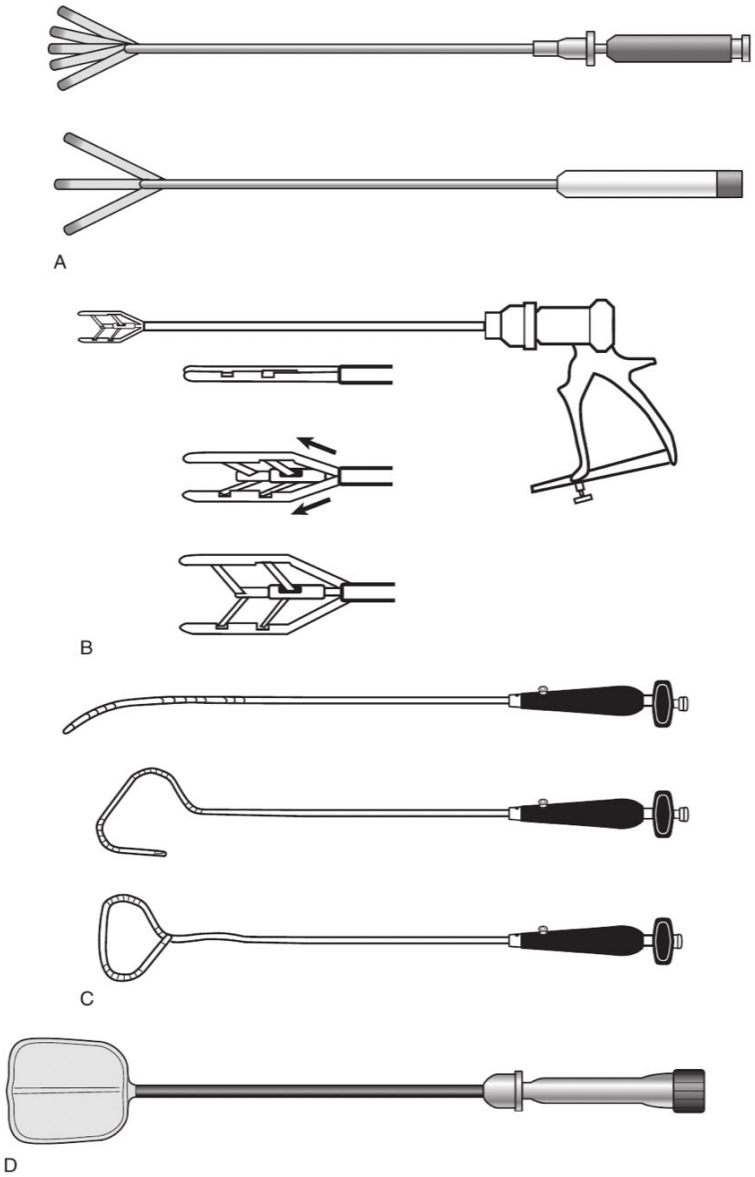

Figure 3-8. Retractor systems. **A,** The fan retractor houses several arrays that can be passed through a standard trocar and then opened to provide a wide surface for retraction. **B,** The PEER retractor (Jarit Surgical Instruments, Hawthorne, N.Y.) can be placed through a standard trocar and opened to provide retraction of organs, including the kidney, liver, spleen, and bowel, in a variety of situations. **C,** The Diamond-Flex Triangle retractor (Genzyme Surgical Products, Tucker, Ga.) is a 5-mm device that can be placed through a standard trocar. Once inside the abdomen, the handle can be tightened, pulling the tip into an angled, triangle shape with a large surface area for retraction. **D,** Endo Paddle retractor (Covidien, Dublin, Ireland).

Баллоные диссекторы

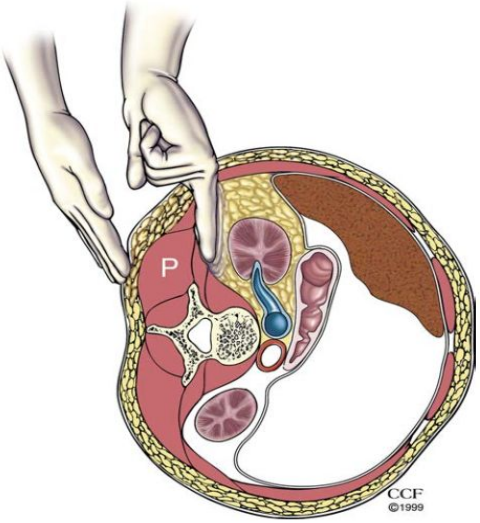

Figure 10-1. Blunt finger dissection between the kidney and along the posterior abdominal wall musculature (*P*). *(Reprinted with permission, Cleveland Clinic Center for Medical Art & Photography © 2015. All rights reserved.)*

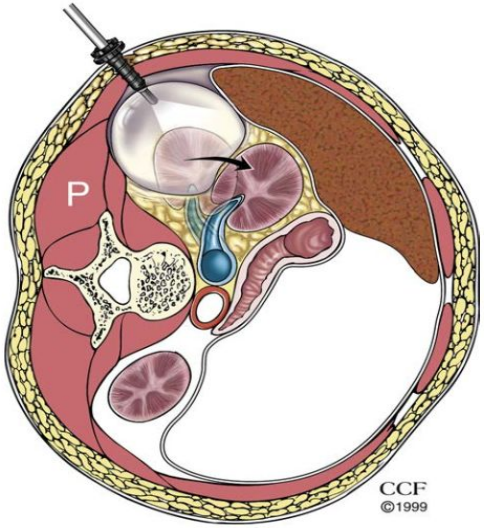

Figure 10-2. Balloon dilation displaces Gerota fascia and the kidney anteromedially. *P,* Posterior abdominal wall musculature. *(Reprinted with permission, Cleveland Clinic Center for Medical Art & Photography © 2015. All rights reserved.)*

Гемостатические средства

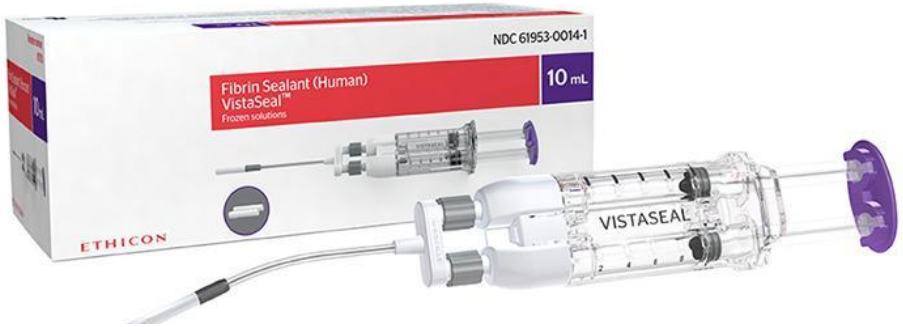

KARL STORZ OR1™ NEO – Система интеграционной операционной

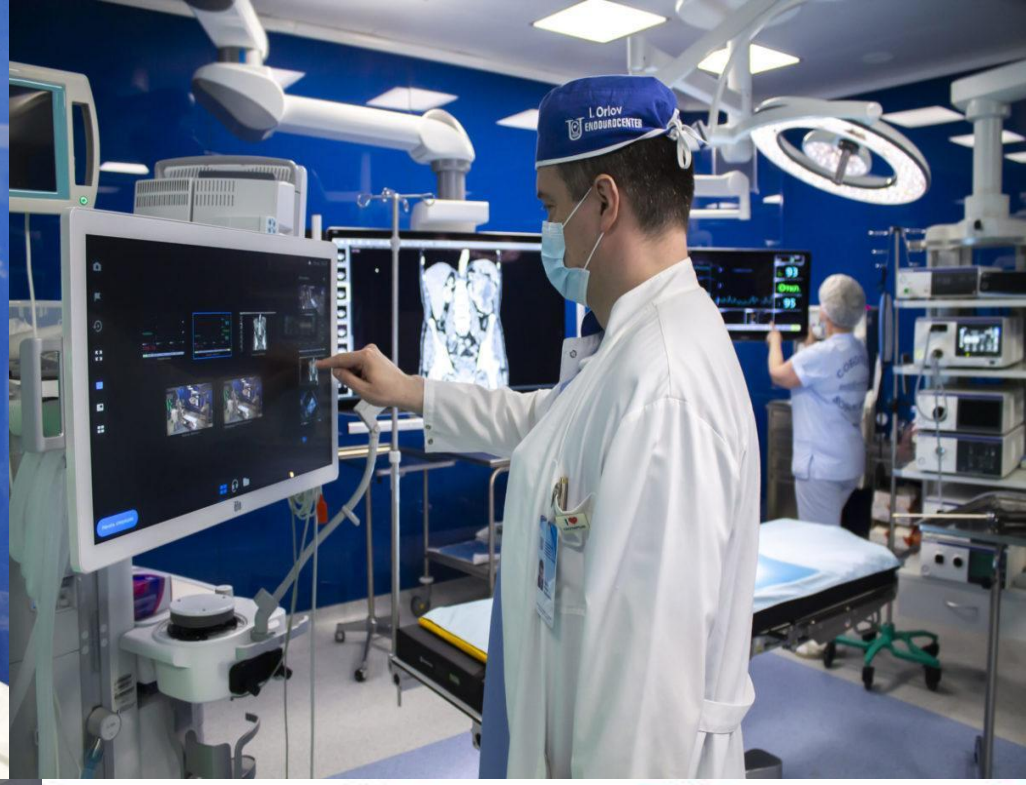
L.Orlov
ENDOUROCENTER

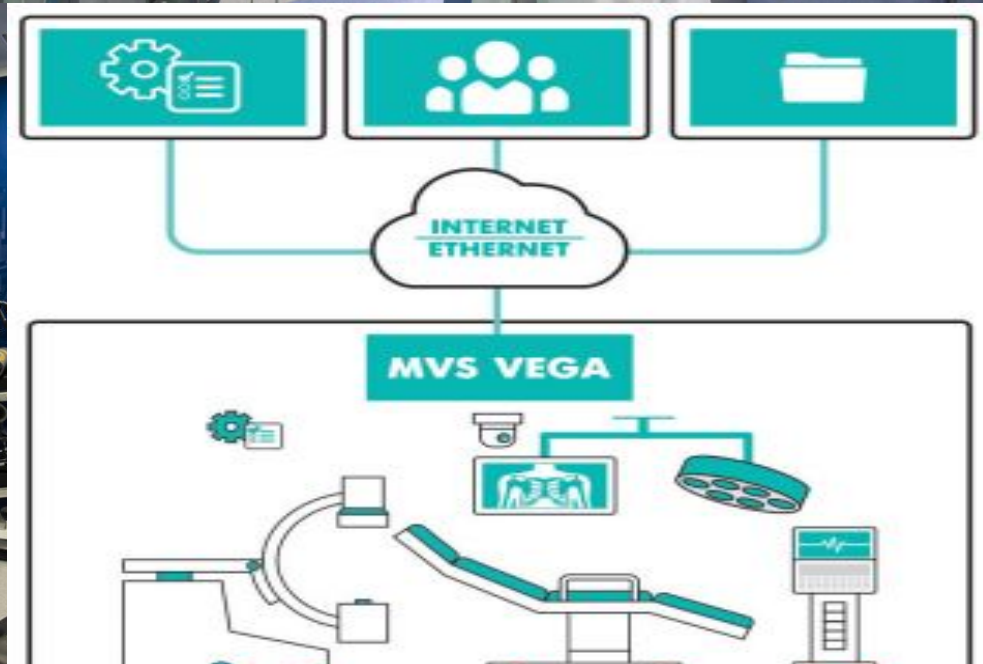
INTERNET
ETHERNET
MVS VEGA

Осложнения лапароскопических вмешательств

1. Экстраперитонеальное нагнетение газа (газовая эмболия, пневмоторакс, пневмомедиастинум, подкожная эмфизема)
2. Повреждение органов брюшной полости
3. Кровотечения
4. Тромботические осложнения
5. Термические и коагуляционные повреждения
6. Инфекционные осложнения
7. Послеоперационные грыжи

Спасибо за внимание!