Патологии лёгких: морфологически подтвержденные случаи и их КТ-картина

Инновационный ветеринарный центр Московской Ветеринарной Академии

Отделение неврологии и методов лучевой диагностики.

канд. вет. наук, PhD,
ветеринарный врач рентгенолог
зав. отделением рентгенологии СВК «Свой Доктор»
Кемельман Е. Л.

Актуальность темы:

ЦЕЛЬ:

1. Более точный список дифф. диагнозов на этапе КТ.
2. Более точное планирование лечения.

ЗАДАЧА:

1. Создание максимально большой выборки «КТ-морфология».

План:

1. Нодулярный паттерн и первичный рак легкого.
2. Редкие опухоли и нетипичная КТ картина.
3. Объемные образования средостения и плевральной полости.

Новообразования паренхимы легкого у собак и кошек

COMPUTED TOMOGRAPHIC APPEARANCE OF PRIMARY LUNG TUMORS IN DOGS

ANGELA J. MAROLF, DEBRA S. GIBBONS, BRENDAN K. PODELL, RICHARD D. PARK

Canine primary lung tumors typically appear radiographically as a well-circumscribed solitary mass in the periphery of a caudal lung lobe. Consolidated and diffuse forms of primary lung tumors have also been described. Nineteen dogs with computed tomographic (CT) images of the thorax and a histological diagnosis of primary lung tumor (17 primary carcinomas and two primary sarcomas) were evaluated retrospectively to characterize the CT findings. All primary lung tumors were bronchocentric in origin with internal air bronchograms. The bronchi were typically narrowed, displaced, and often obstructed by the tumor. Eighteen of 19 (95%) of the tumors were solitary and there was one pneumonic/alveolar form. Most solitary tumors were well circumscribed (17/18), located in the central to periphery of the lung (14/18), and in a cranial or caudal lobe (16/19). Most primary lung tumors (11/17) had mild to moderate heterogeneous contrast enhancement. Five of 19 dogs (26%) had evidence of pulmonary metastasis. Internal mineralization (3/19) and tracheobronchial lymphadenopathy (4/19) were also identified. On CT examination, solitary, well circumscribed, bronchocentric masses with internal air bronchograms are consistent with a primary pulmonary tumor in dogs. © 2010 *Veterinary Radiology & Ultrasound, Vol. 52, No. 2, 2011, pp 168–172.*

Key words: computed tomography, dog, primary lung tumor.

COMPUTED TOMOGRAPHIC FINDINGS IN 57 CATS WITH PRIMARY PULMONARY NEOPLASIA

STACIE AARSVOLD, JENNIFER A. REETZ, JEAN K. REICHLE, IAN D. JONES, CHRISTOPHER R. LAMB, MARIA G. EVOLA, MICHELE A. KEYERLEBER, ANGELA J. MAROLF

Primary pulmonary neoplasia is relatively uncommon in cats and generally has a poor prognosis. In this multicenter, retrospective study of 57 cats with pulmonary neoplasia, the most frequent presenting signs were anorexia/inappetence (39%) and cough (37%). The pulmonary tumors were considered to be incidental findings in 9% cats. In computed tomographic (CT) images, primary pulmonary tumors appeared as a pulmonary mass in 55 (96%) cats and as a disseminated pulmonary lesion without a defined mass in two (4%) cats. Most pulmonary tumors were in the caudal lobes, with 28 (49%) in the right caudal lobe and 17 (30%) in the left caudal lobe. CT features associated with pulmonary tumors included mass in contact with visceral pleura (96%), irregular margins (83%), well-defined borders (79%), bronchial compression (74%), gas-containing cavities (63%), foci of mineral attenuation (56%), and bronchial invasion (19%). The mean (range) maximal dimension of the pulmonary masses was 3.5 cm (1.1–11.5 cm). Additional foci of pulmonary disease compatible with metastasis were observed in 53% cats. Pleural fluid was evident in 30% cats and pulmonary thrombosis in 12% cats. The histologic diagnoses were 47 (82%) adenocarcinomas, six (11%) tumors of bronchial origin, three (5%) adenosquamous cell carcinomas, and one (2%) squamous cell carcinoma. In this series, adenocarcinoma was the predominant tumor type, but shared many features with less common tumor types. No associations were identified between tumor type and CT features. Prevalence of suspected intrapulmonary metastasis was higher than in previous radiographic studies of cats with lung tumors. © 2015 *American College of Veterinary Radiology.*

Key words: cat, computed tomography, lung, neoplasia, pulmonary.

1. **Marolf AJ**, Gibbons DS, Podell BK, et al: Computed tomographic appearance of primary lung tumors in dogs, *Vet Radiol Ultrasound* 52:168–172, 2011
2. Aarsvold S, Reetz JA, Reichle JK, Jones ID, Lamb CR, Evola MG, Keyerleber MA, **Marolf AJ**. CT findings in 57 cats with primary pulmonary neoplasia. VR&U 2015; 56 (3): 272–277

Способы получения материала

Вид:	Всего	Биопсия	Операция	Аутопсия
Собаки	32 (100%)	16 (50%)	9 (28,1%)	7 (21,9%)
Кошки	30 (100%)	12 (40%)	7 (23,3%)	11 (36,7%)

Нодулярный паттерн и первичный рак легкого

1. Доброкачественная опухоль
2. Первичная злокачественная опухоль
3. Метастаз
4. Эозинофильная пневмония
5. Инфекционная пневмония
6. Абсцесс
7. Аспирационная пневмония
8. Легочные гельминты
9. Гематомы
10. Инородное тело
11. Измененный сосуд

Нодулярный паттерн на КТ:

Тип нодулярного паттерна в паренхиме легкого	Всего	Собаки	Кошки
Карциномы !!!	63	32	31
Гистиоцитарны саркомы	8	8	-
Не дифф. саркомы	4	4	-
Лимфомы	3	2	1
Мезотелиомы	1	1	0
Мастоцитома	1	1	0
Абсцесс	2	2	0

Собаки имеют хоть какое-то разнообразие, кошки практически нет…

Статистика за 2015-2017гг. Москва и МО

Характеристика животных с карциномами легкого:

Критерии	Собаки (N=32)	Кошки (N=30)
Средний возраст (лет)	10,8±0,38	11,8±0,62
Животные старше 10л	26 (86,7%)	23 (76,7%)
Самцы	17 (53,1%)	10 (33,3%)
Самки	15 (46,9%)	20 (66,7%)
Метисы	5 (15,6%)	19 (63,3%)
Предрасположенная порода 2	-	Британская 9 (30%)
Предрасположенная порода 3	-	-
Биопсия (ТИАБ и ТСВ)	16 (50%)	12 (40%)
Операция	9 (28,1%)	7 (23,3%)
Аутопсия	7 (21,9%)	11 (36,7%)

Четыре варианта карциномы легкого:

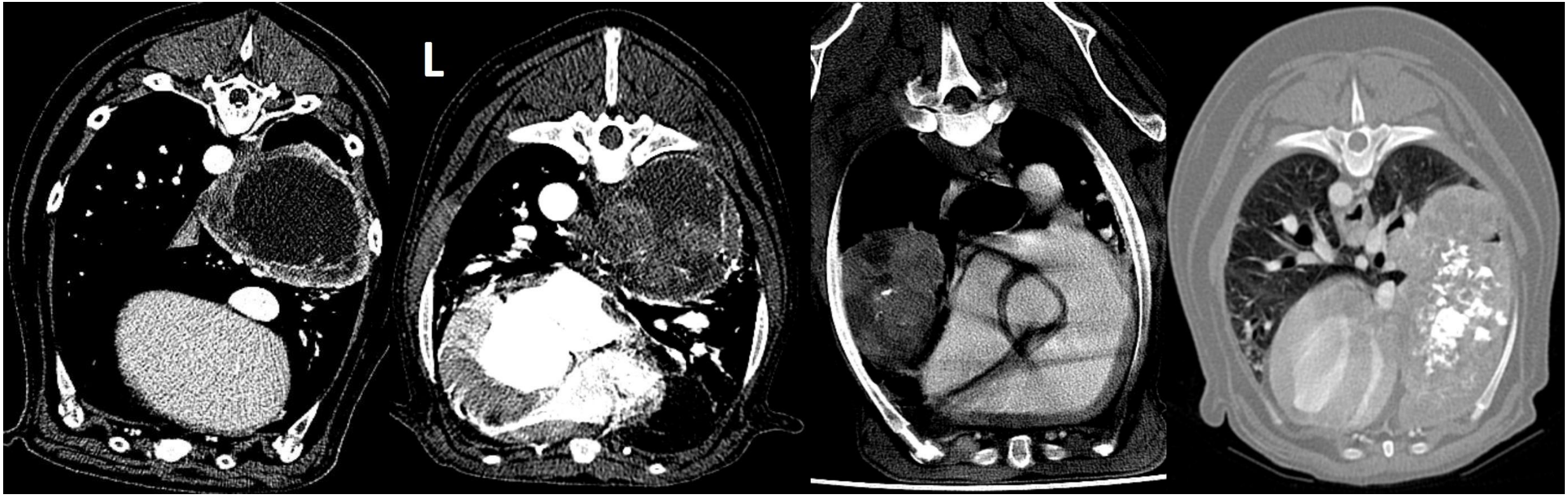

кистозна
я

кистозно -
солидная

солидно -
кистозная

солидна
я

У собак нодулы различаются по типу строения легко, у кошек сложно – маленький размер….

Четыре варианта карциномы легкого:



кистозная

кистозно - солидная

солидно - кистозная

солидная

Хорошо дифференцируются у собак, плохо у кошек за счет малых размеров

Характеристика карциномы легкого:

Критерий	Собаки	Кошки
Всего	32	31 (100%)
Солидный	16 (50%)	15 (48,4%)
Солидно-кистозный	7 (21,9%)	9 (29%)
Кистозно-солидный	6 (18,8%)	3 (9,7%)
Кистозный	3 (9,4%)	4 (12,9%)
Минерализация	5 (15,6%)	15 (48,4%)

Локализация карцином легкого

Локализация	Собаки (N=32)		Кошки (N=31)	
Краниальная R	3 (9,375%)		-	
Краниальная L	3 (9,375%)		-	
Средняя	3 (9,375%)		1 (3,2%)	
Добавочная	-		-	
Каудальная R	14 (43,75%)	**22 (68,75%)**	14 (45,2%)	**28 (90,4%)**
Каудальная L	8 (25%)		14 (45,2%)	
Все легкое R	-		1 (3,2%)	
Все легкое L	-		1 (3,2%)	
Множественная	1 (3,125%)		-	

Свободный газ, поведение опухоли через 10 мес.

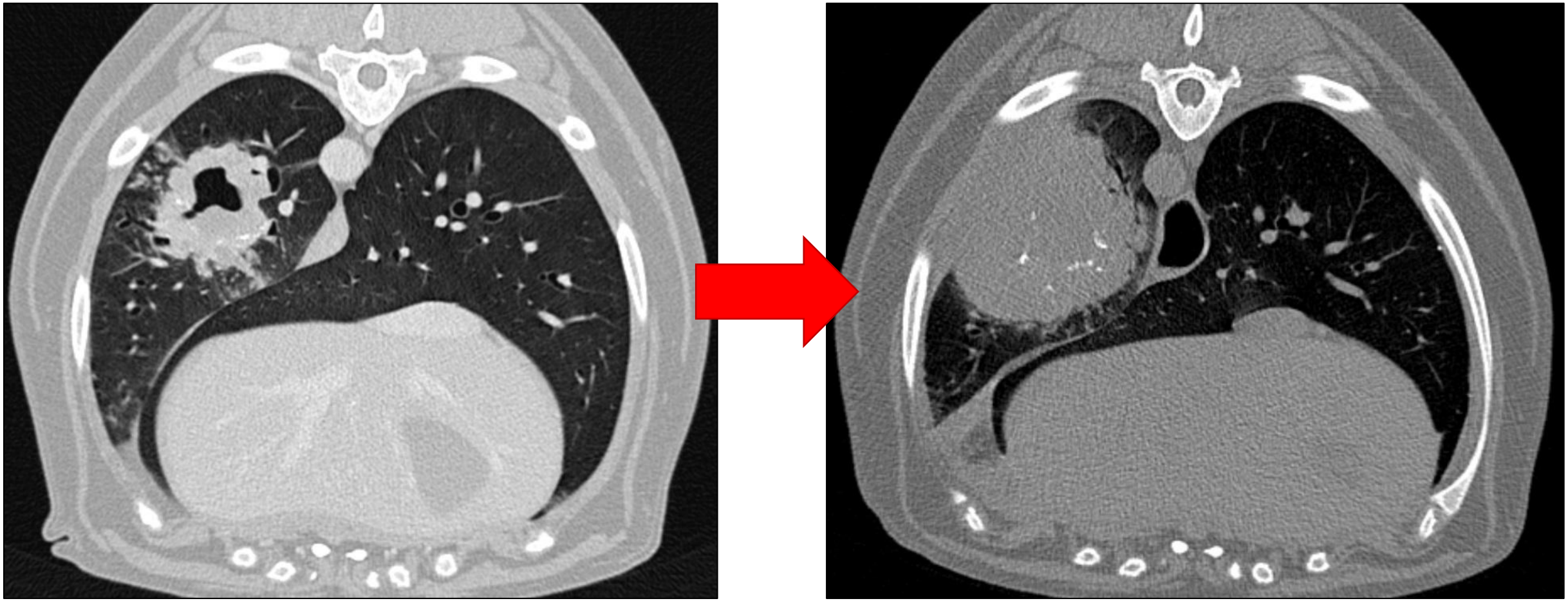

Минерализация VS минерализаты

карцином

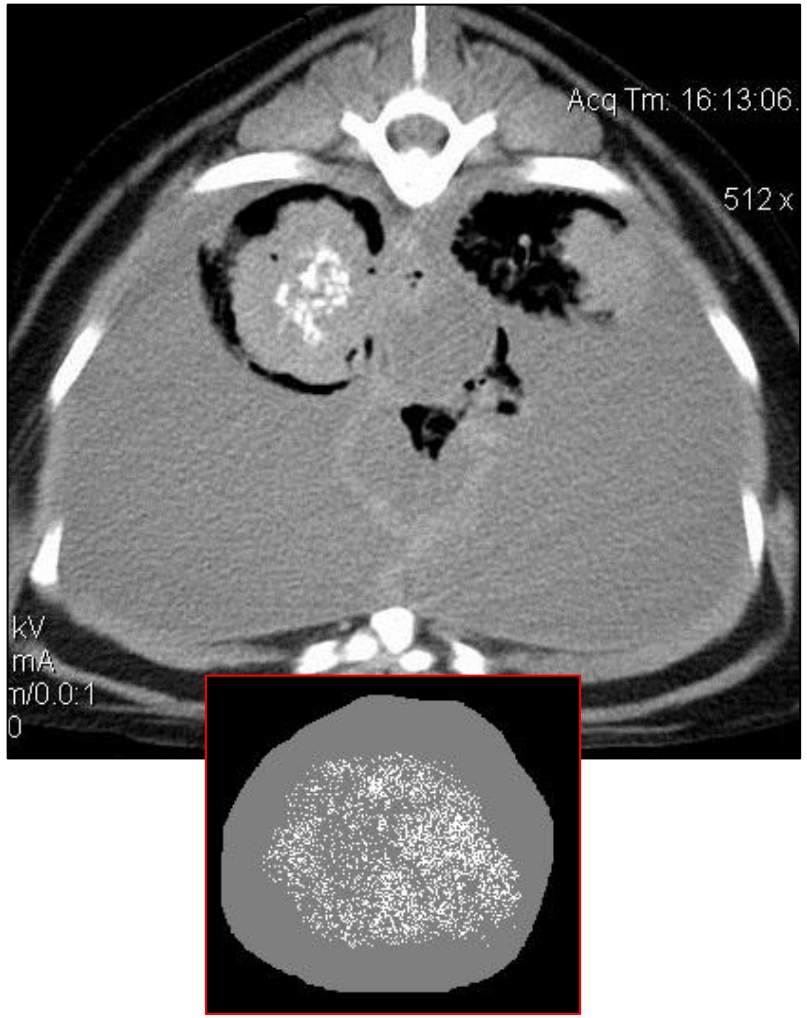

минерализат гематомы

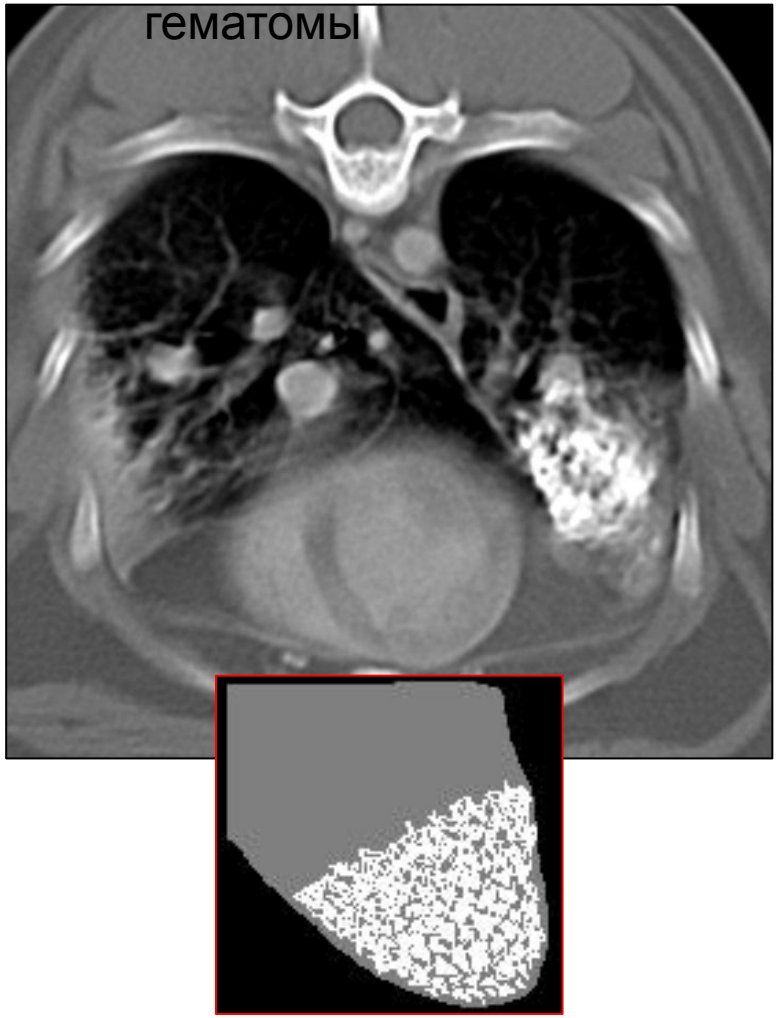

минерализация кауд. доли

Прочие находки у животных с карциномой легкого:

Находки	Собаки (N=32)	Кошки (N=30)
Буллы	4 (12,5 %)	-
Пневмония, воспаление	5 (15,6 %)	18 (60%)
Жидкость в плевр. полости	1 (3,1%)	6 (20%)
Газ в плевр. полости	1 (3,1%)	1 (3,3%)
Всего животных с метастазами	16 (50 %)	20 (66,7%)
Метастазы в легкие	13 (40,6 %)	17 (56,7%)
Метастазы в мед. ЛУ	3 (9,4 %)	7 (23,3%)
Метастазы в печень	4 (12,5 %)	2 (6,7%)
Метастазы в селезенку	2 (6,3 %)	3 (10%)
Метастазы в плевр. полость	2 (6,3 %)	1 (3,3%)
Метастазы в надпочечник	2 (6,3 %)	-
Метастазы в позвоночник	1 (3,1 %)	

Размеры новообразований первичного рака легкого у кошек

№	размер (ММ)	№	размер (ММ)
1	12,3	17	56
2	34,4	18	24,4
3	50	19	19
4	28	20	30
5	23,5	21	20
6	25,3	22	35
7	15,6	23	35
8	17,6	24	28,3
9	45,6	25	20
10	24,7	26	25
11	28,7	27	21,9
12	29,5	28	47
13	30	29	23
14	20,8	30	25,8
15	18,7	31	27
16	22,0	Средн.: 27,9±1,82 мм	

- Всегда видны на рентгенограммах
- КТ для детализации и оценке метастазов

Кошка:

Старше 10 л
Очаг около 1 см
Локализация: каудальная доля
Форма: сферическая

99% одна из карцином

КТ для детализации, а не для первичного обнаружения

Кистозная аденокарцинома и буллы

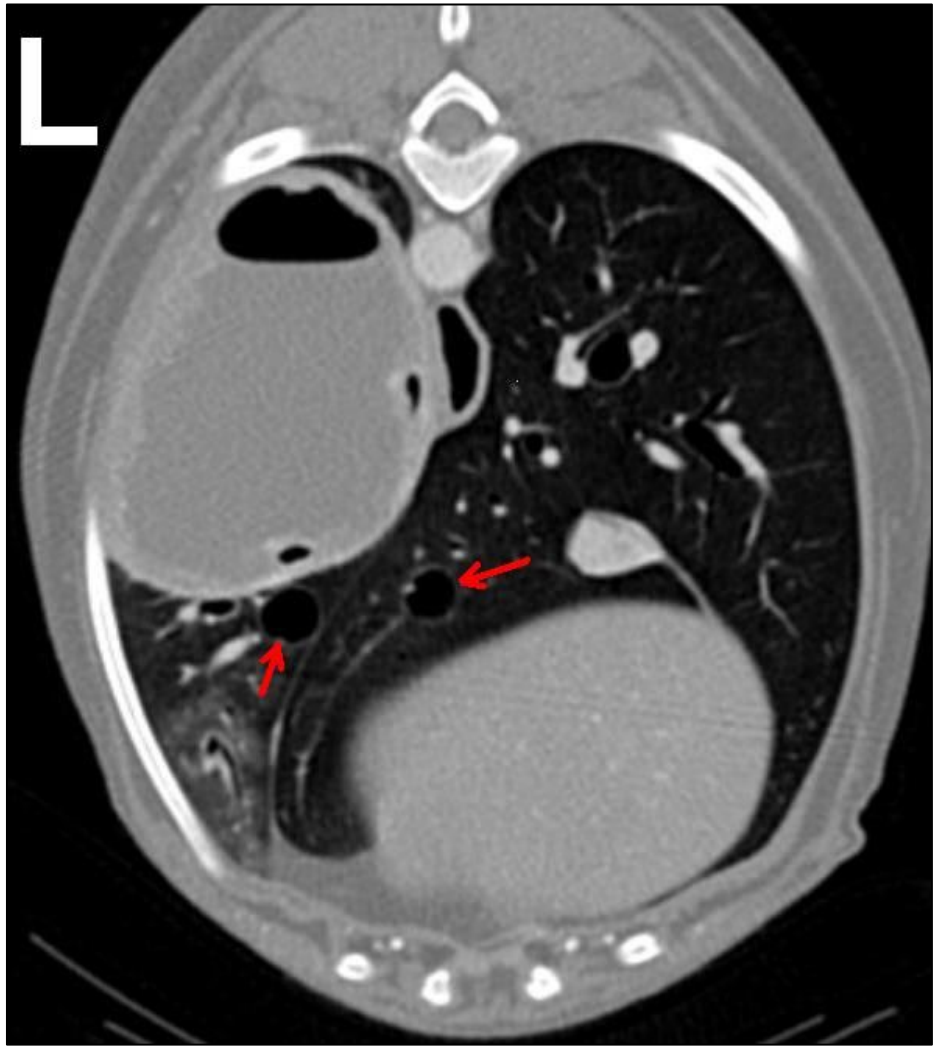

1. Этиология не ясна, ранее упоминаний в статьях не было.
2. Субъективно – у собак с выраженным кашлем.
3. Ни одна из собак не принадлежала к сибирским хаски.
4. По последним данным низкая чувствительность КТ к буллам [Reetz JA, et al. 2013].

Reetz JA, Caceres AV, Suran JN, Oura TJ, Zwingenberger AL, Mai W. Sensitivity, positive predictive value, and interobserver variability of computed tomography in the diagnosis of bullae associated with spontaneous pneumothorax in dogs: 19 cases (2003–2012). J Am Vet Med Assoc. 2013; 243: 244–251

Аденокарцинома у ирландского сеттера

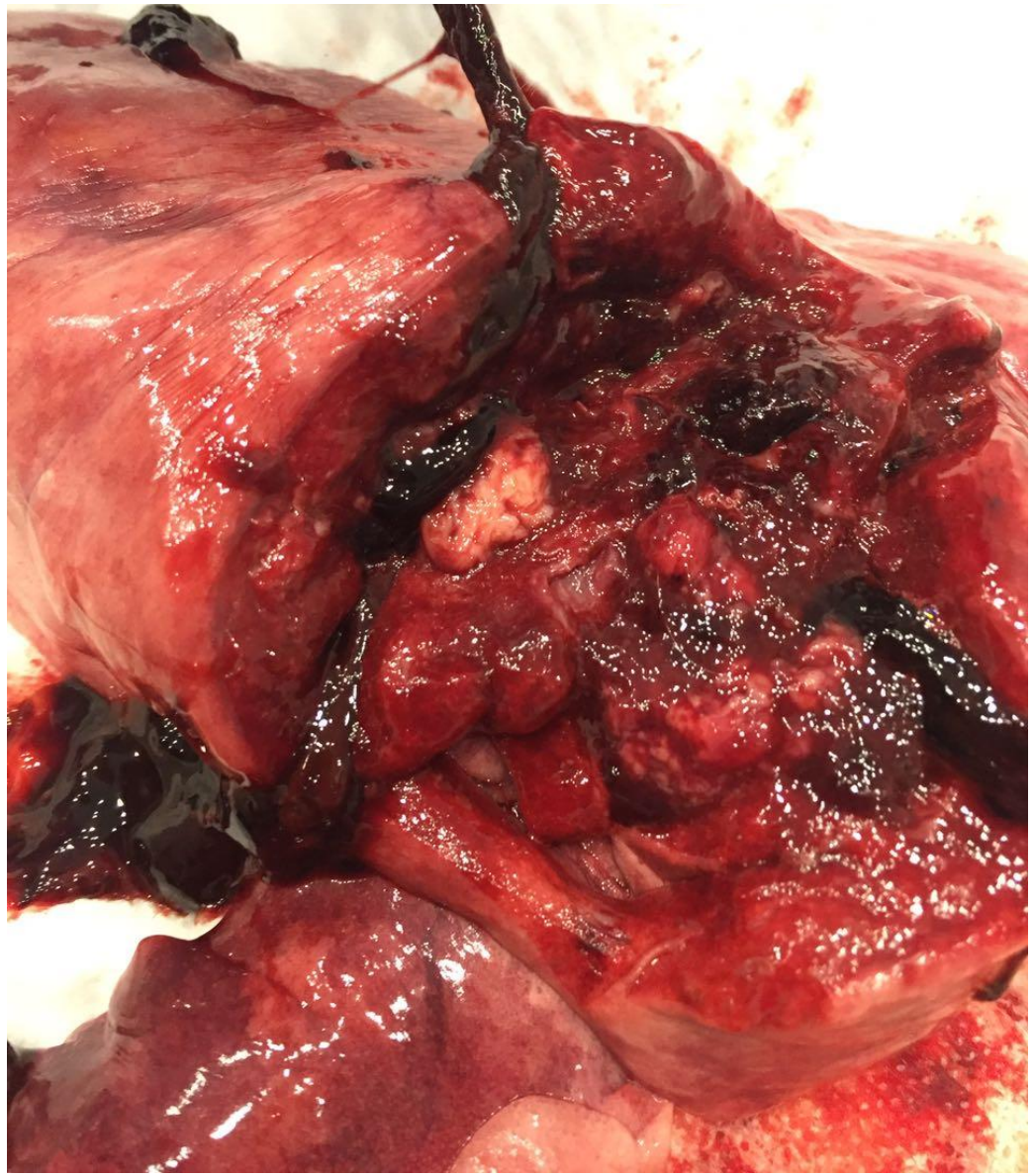

Гистиоцитарные саркомы

№	Порода	Возраст	Пол	Локализация	Паттерн	Прим. D	Метастазы
1	Ротвейлер	10 л	M	Кауд. средост.	Солидный	5 см	+
2	Нем. овчарка	11 л	M	Множеств легк.	Кистозно-солидный	3-5 см	?
3	Берн. зен.	7 л	F	Кауд. R доля	Солидный	3,5 см	+
4	Лабрадор	3г	M	Кауд. R доля	Солидный	3 см	метастаз
5	Берн. зен.	10 л	M	Кауд L доля, кран. средост.	Солидный	4 см	?
6	Берн. зен.	9л	M	Средняя	Солидный	2,5 см	метастаз

* уверенность в том, что это первичная опухоль

Гистиоцитарные саркомы

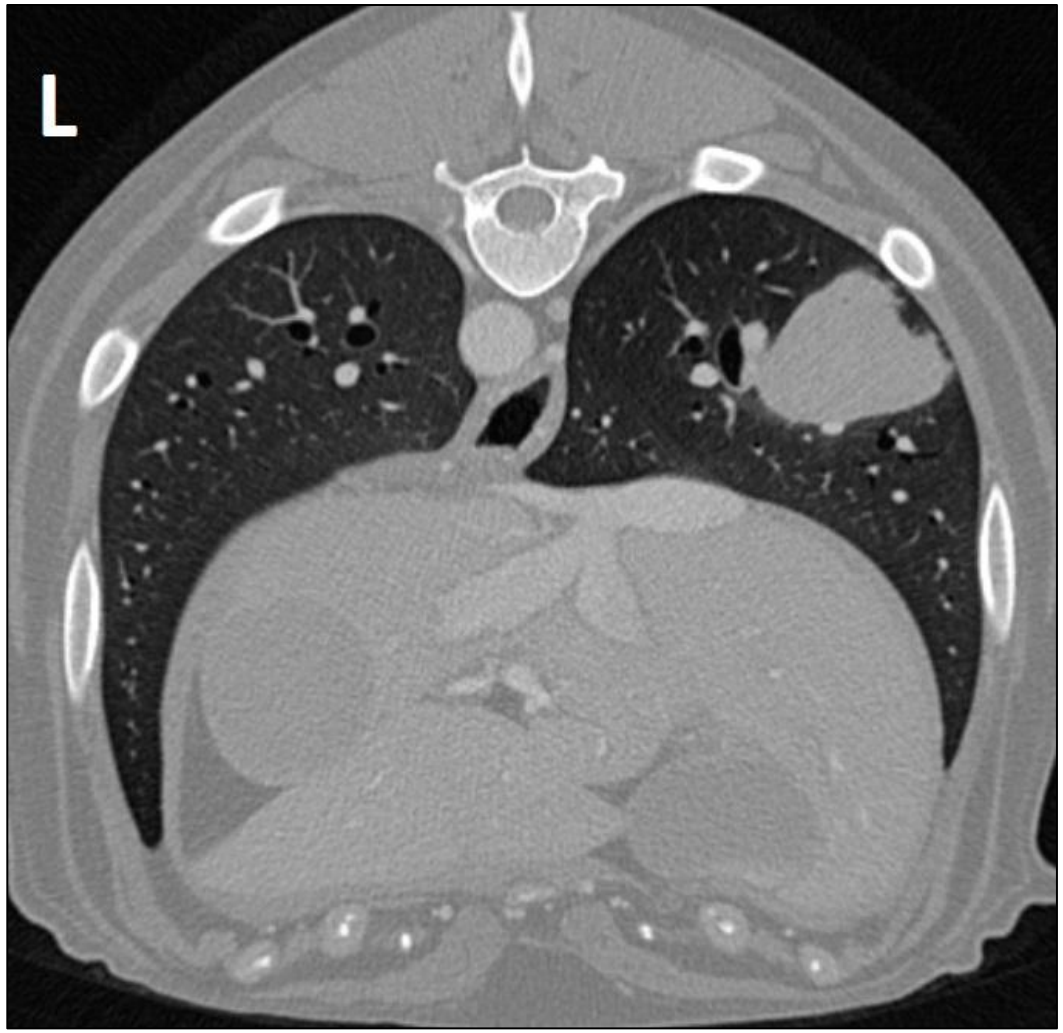

1. Только 2 из 8 (25%) гистиоцитаных сарком можно было интерпретировать как первичные злокачественные опухоли легких.
2. Солидный нодулярный паттерн имели 7 из 8 (87,5%) гистиоцитарных сарком.
3. Буллы не регистрировались.
4. Полости свободного газа не регистрировались.
5. Минерализаты в 1 (12,5%) случае со множественными очагами.
6. Признаки воспаление и вторичной пневмонии в 2 (25%) случаях.

Гистиоцитарная саркома

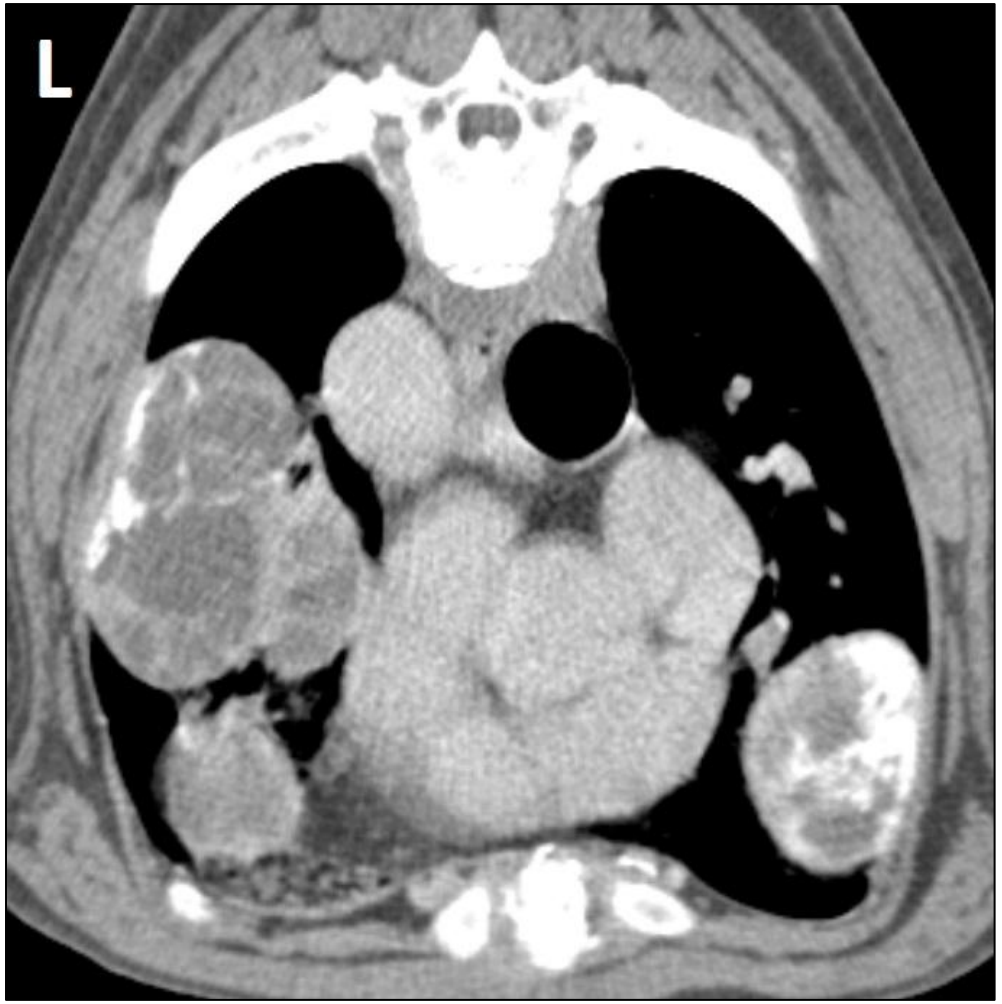

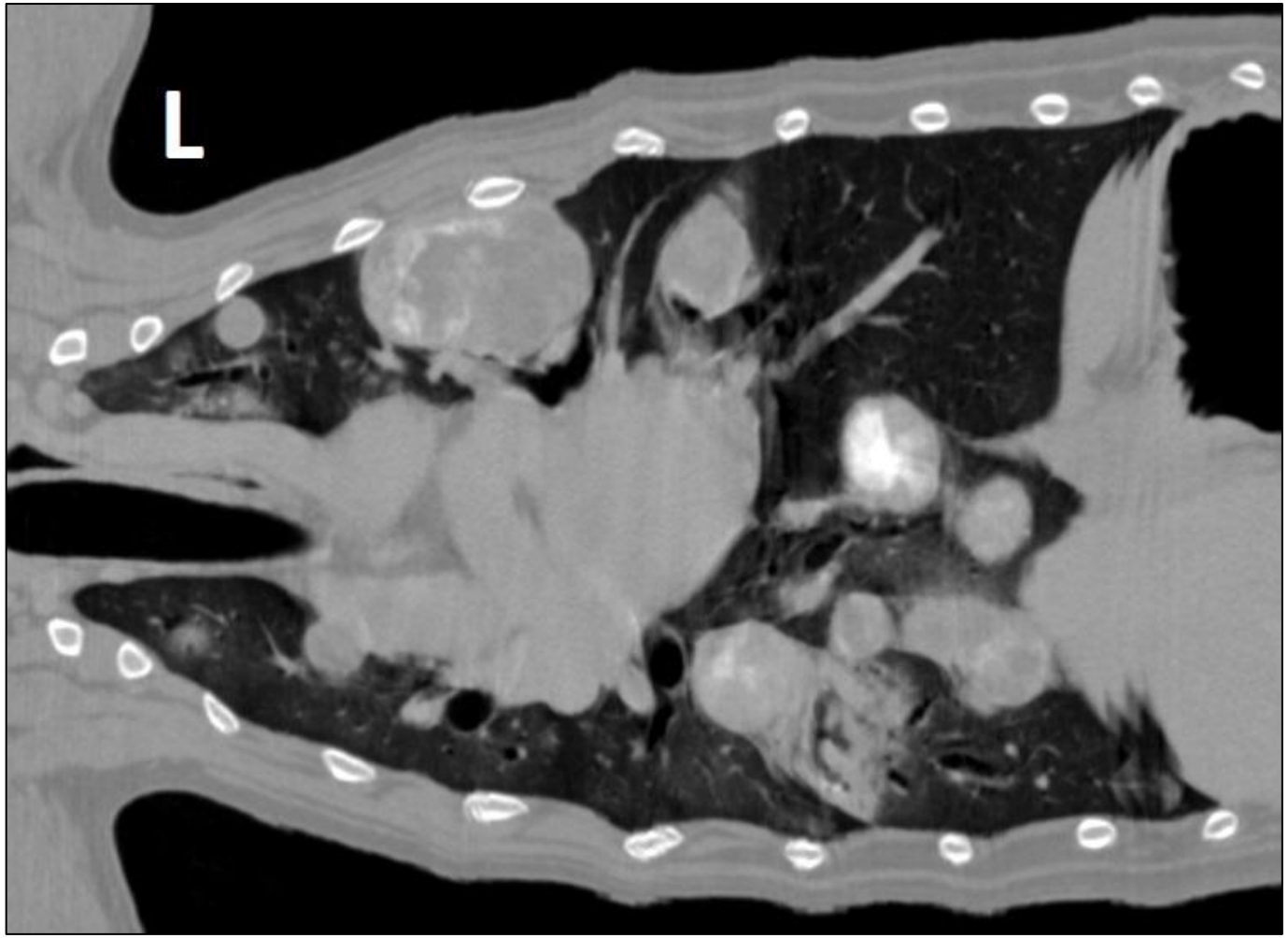

Недифференцированные саркомы

№	Порода	Возраст	Пол	Локализация	Паттерн	Метастазы
1	Лабрадор	8 л	M	L кран. доля	Солидный	-
				R кауд. доля		
2						
3	Метис	7 л	F	Кауд. средост.	Солидно-кистозный	-
4	Амер. кокер спаниель	8 л	M	Все L легкое	Солидный	+
5	Русск. спаниель	9 л	F	Кран. средост.	Солидный	-
6	Нем. овчарка	10 л	F	R кауд. доля	Солидны	-

Недифференцированная саркома легкого

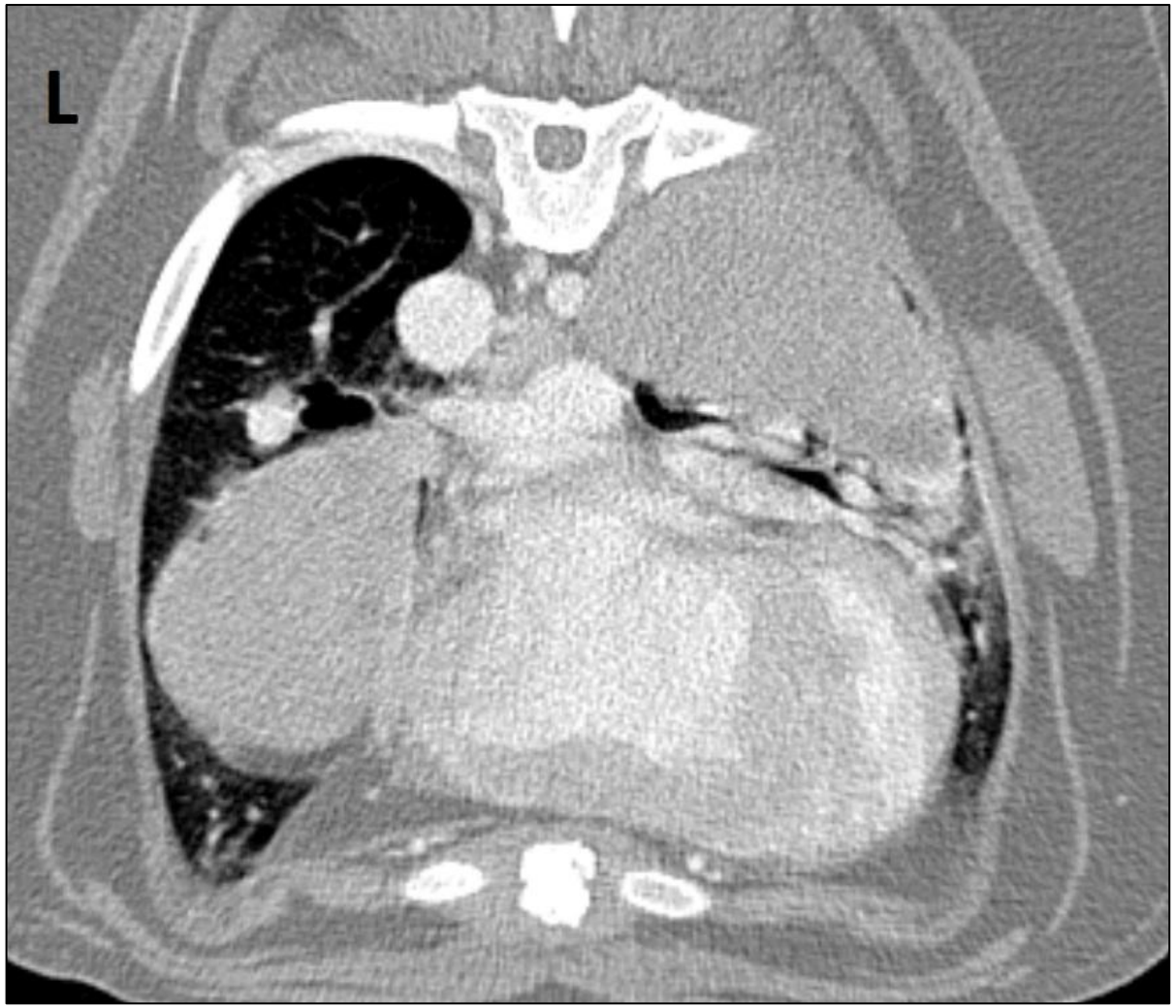

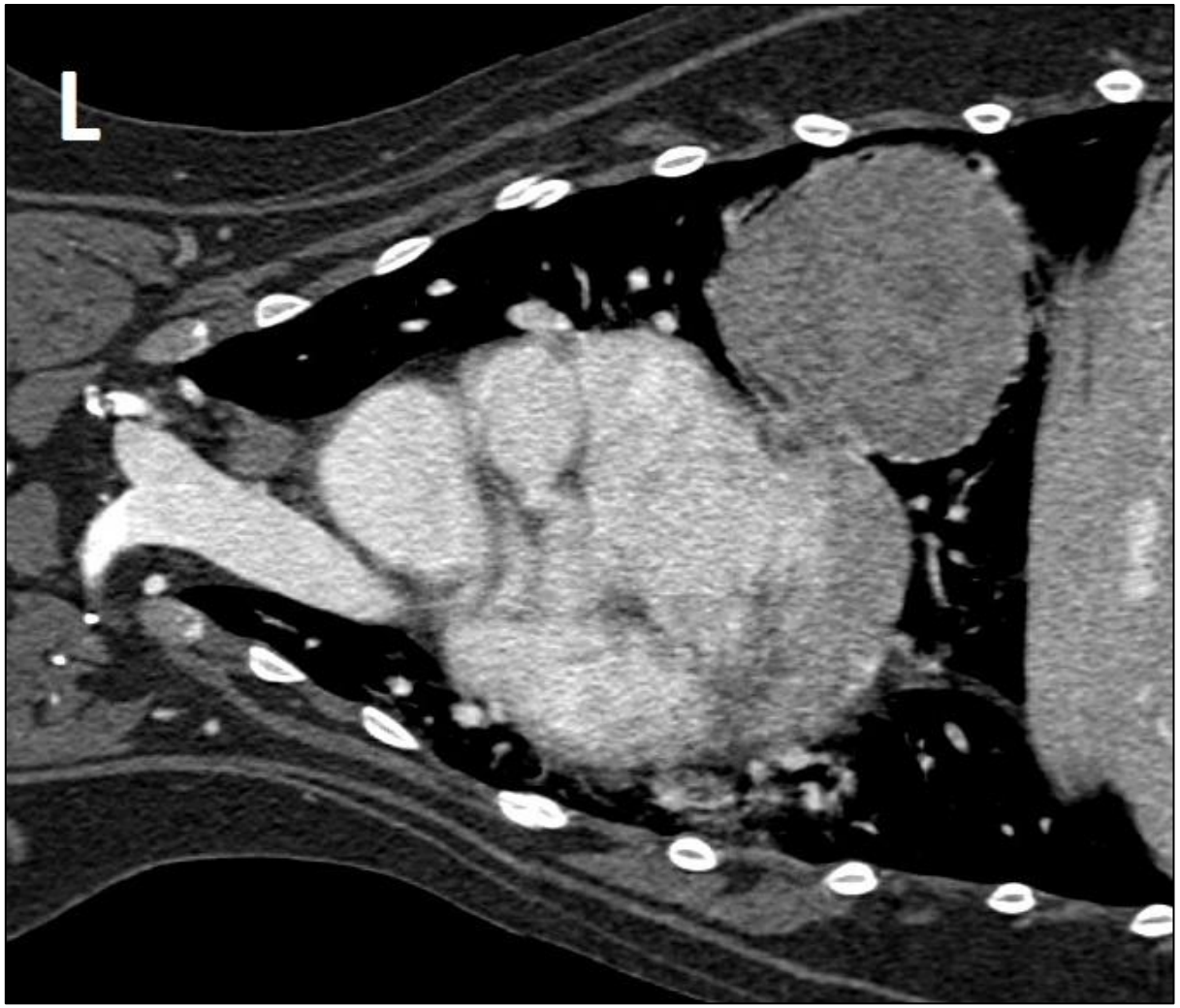

Нодулярный паттерн и первичный рак легкого

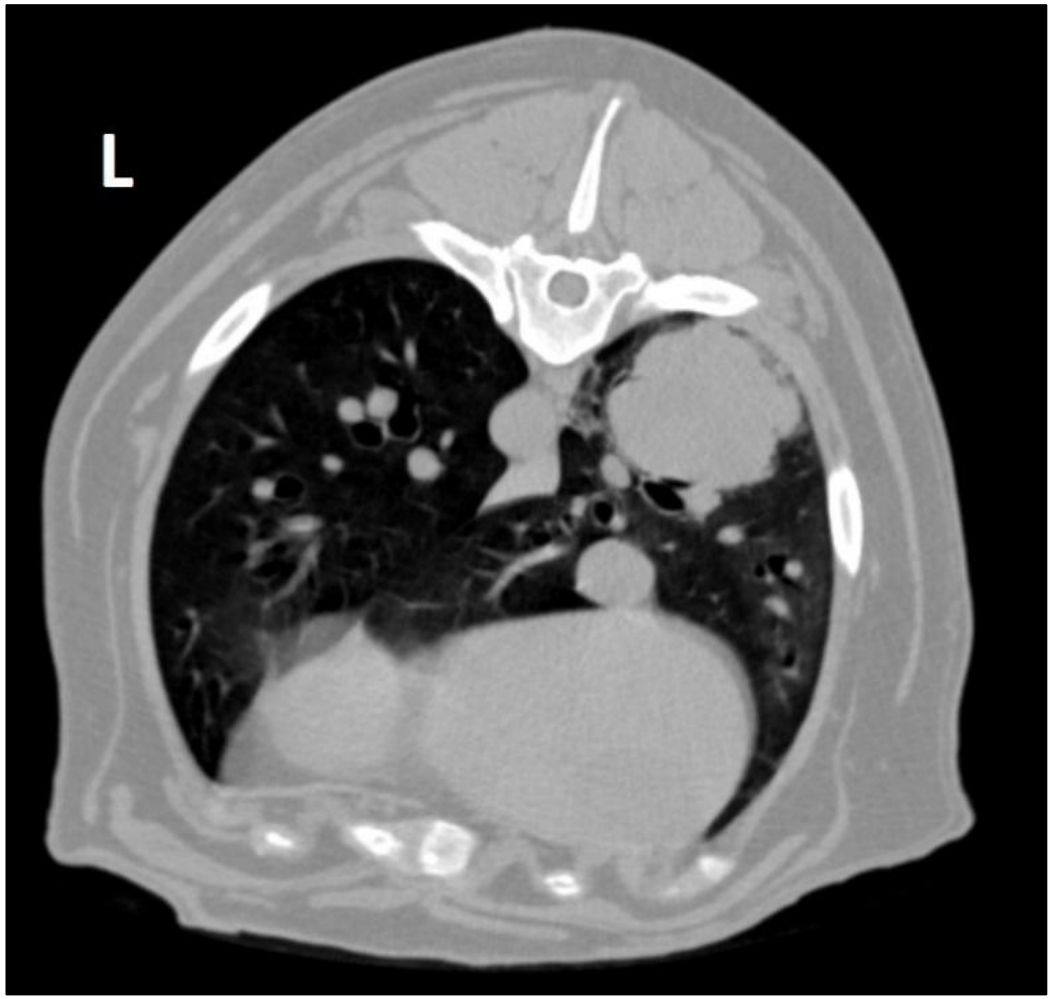

1. Доброкачественная опухоль
2. **Первичная злокачественная опухоль**
3. **Метастаз**
4. Эозинофильная пневмония ???
5. Инфекционная пневмония
6. Абсцесс
7. Аспирационная пневмония
8. Легочные гельминты
9. Гематомы
10. Инородное тело
11. Измененный сосуд

Лимфома легкого у кошки

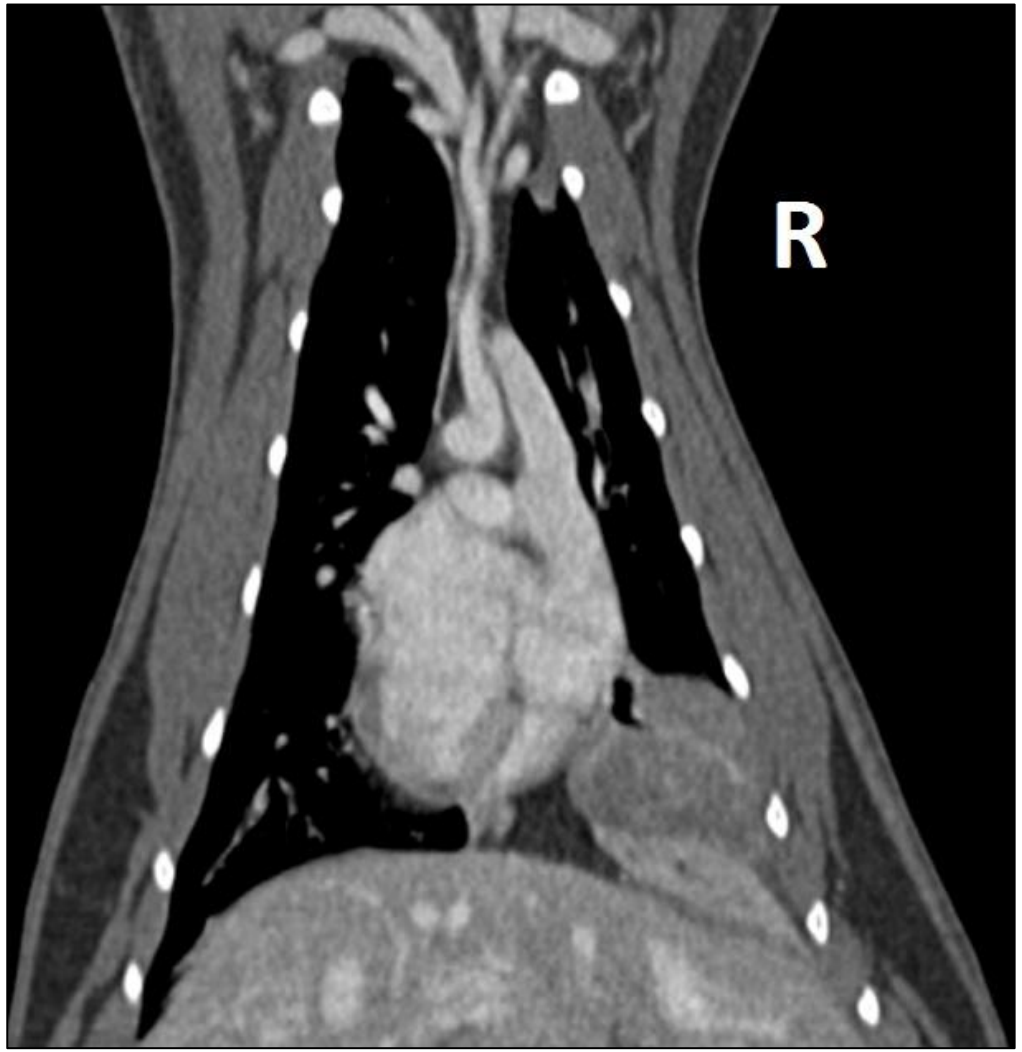

Первичная множественная лимфома у собаки

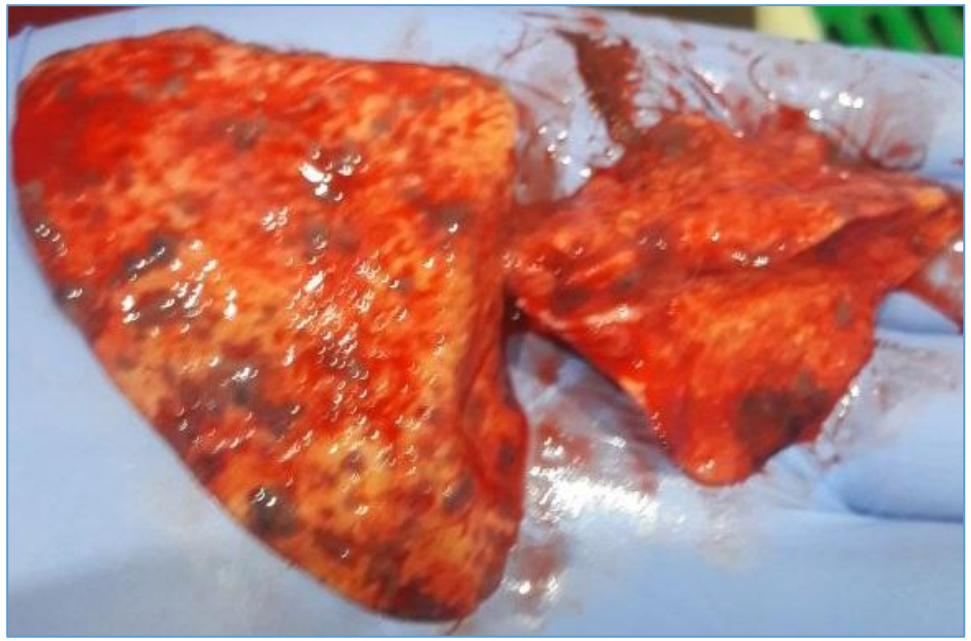

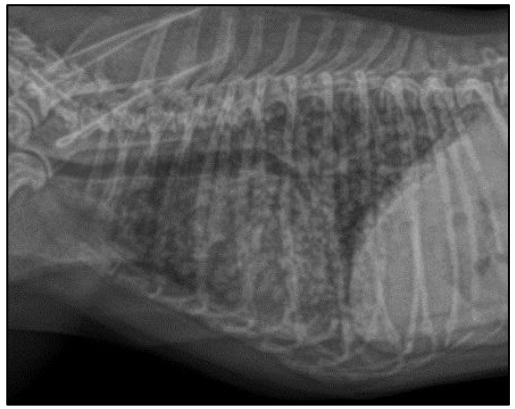

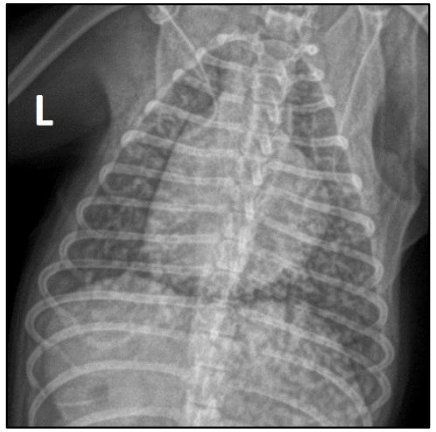

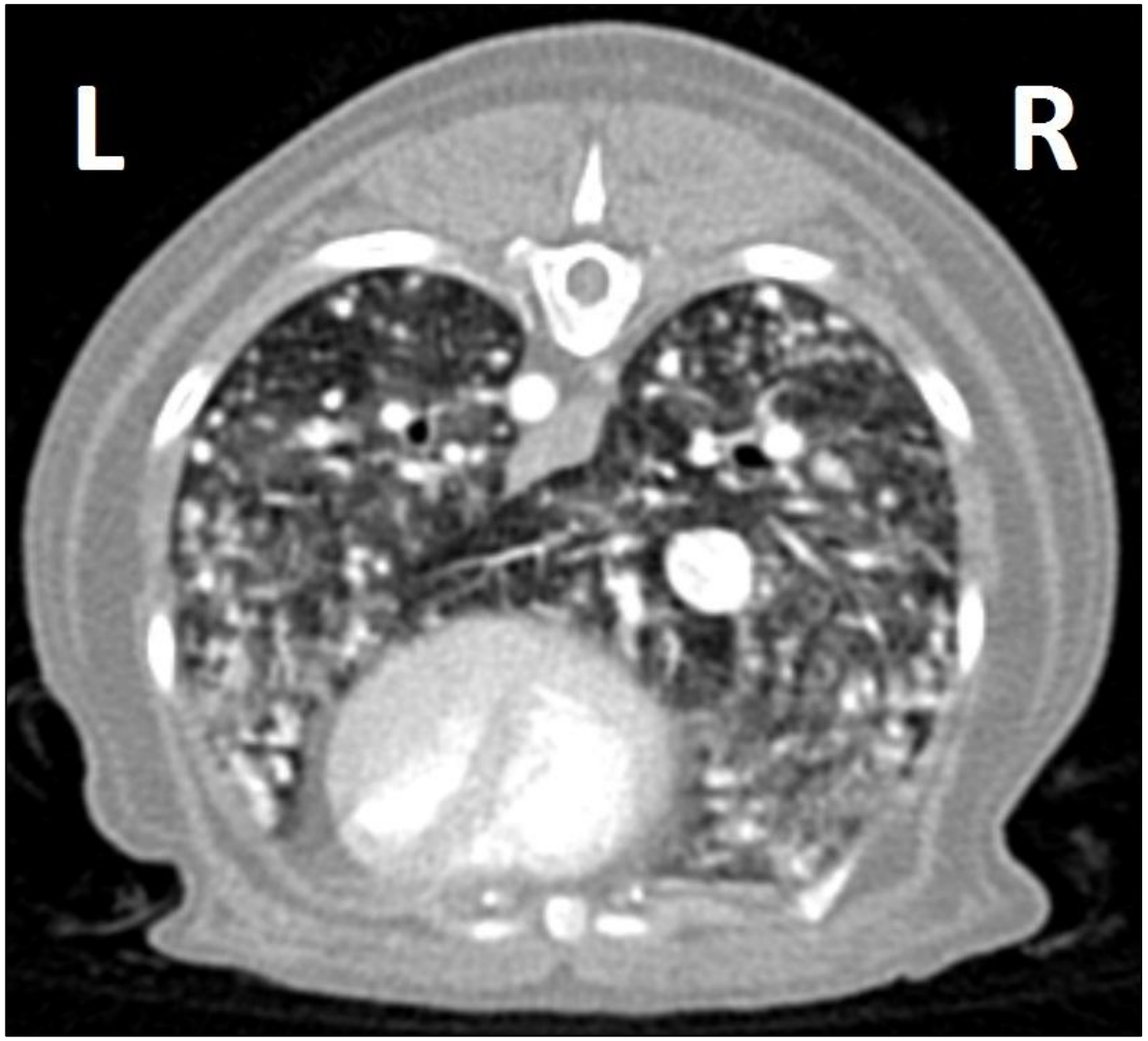

Первичная множественная лимфома у кошки

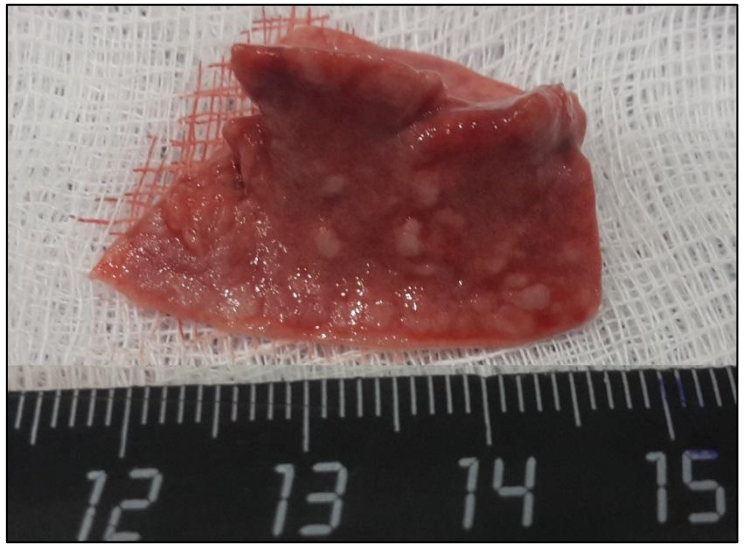

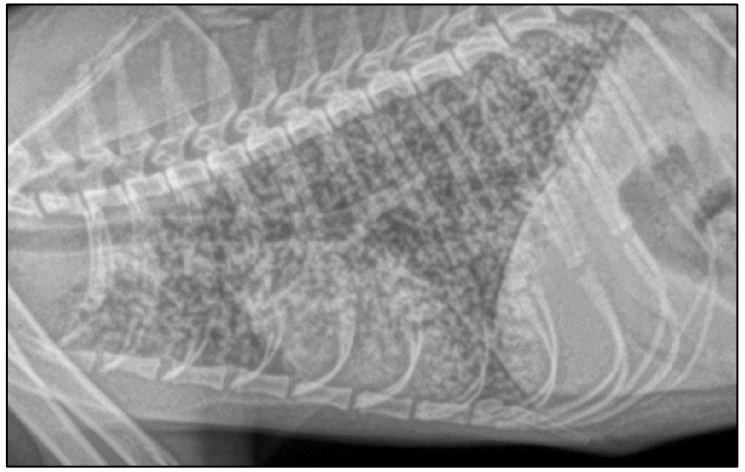

Новообразования средостения у кошек

- Всего: 18 кошек
- Лимфома: 14 (77,8%)
- Тимома: 3 (16,7%)
- Гранулема: 1 (5,5%)

Лимфома средостения у кошек

Средний возраст 5,3 ±1,28г

Самцы – 64,3% (9 из 14)

Самки – 35,7% (5 из 14)

Метисы – 78,6% (11 из 14)

Британская – 7,1% (1 из 14)

Мейн-кун – 7,1% (1 из 14)

Тайская – 7,1% (1 из 14)

Лимфомы средостения у кошек

Характеристика	N	%
Солидная структура	8	57,1
Солидно-кистозная структура*	6	42,9
Стеноз кауд. полой вены	7	50
Хилоторакс	5	35,1
Стеноз трахеи	1	7,1
Инвазия кауд. средостения	2	14,3
Охватывает левую подк. артерию	4	28,6
Охватывает плечегол. ствол	4	28,6
Охватывает кауд. полую вену	2	14,3

*минимальное количество кист

Лимфомы средостения у кошек

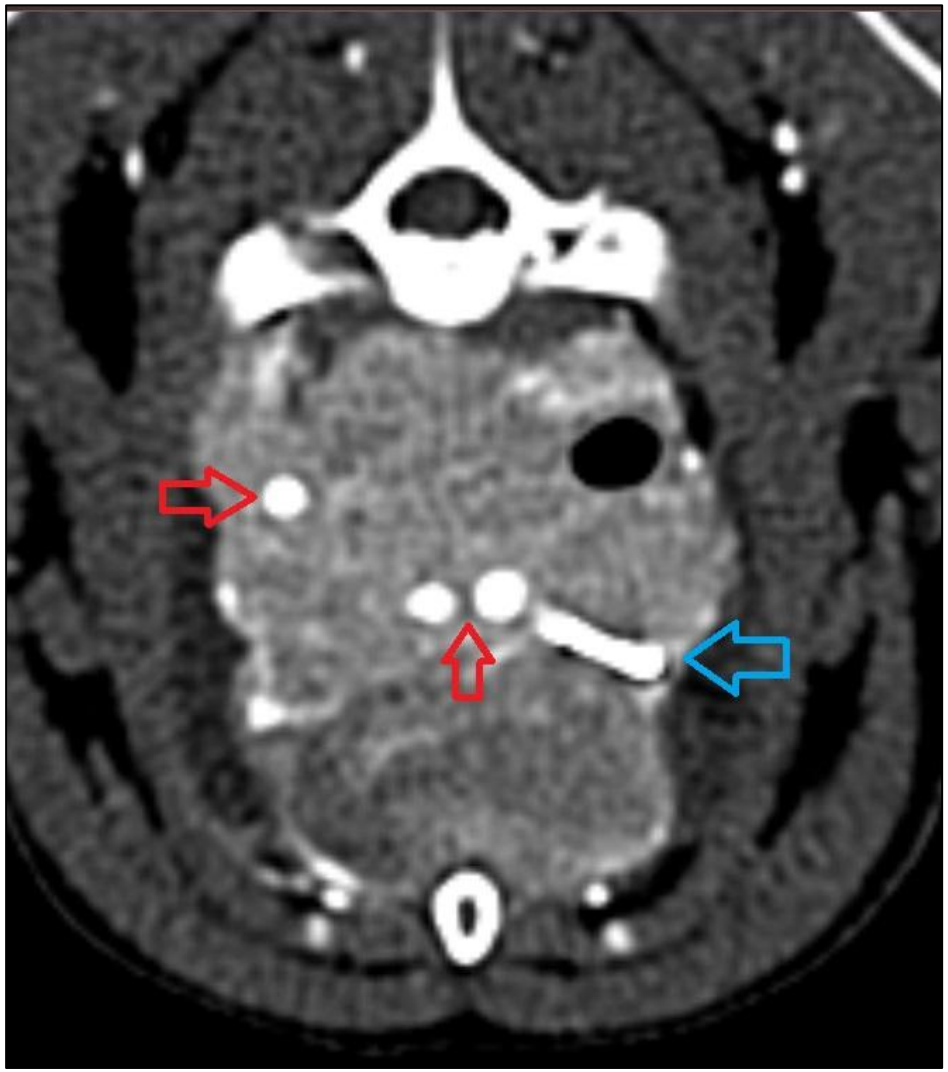

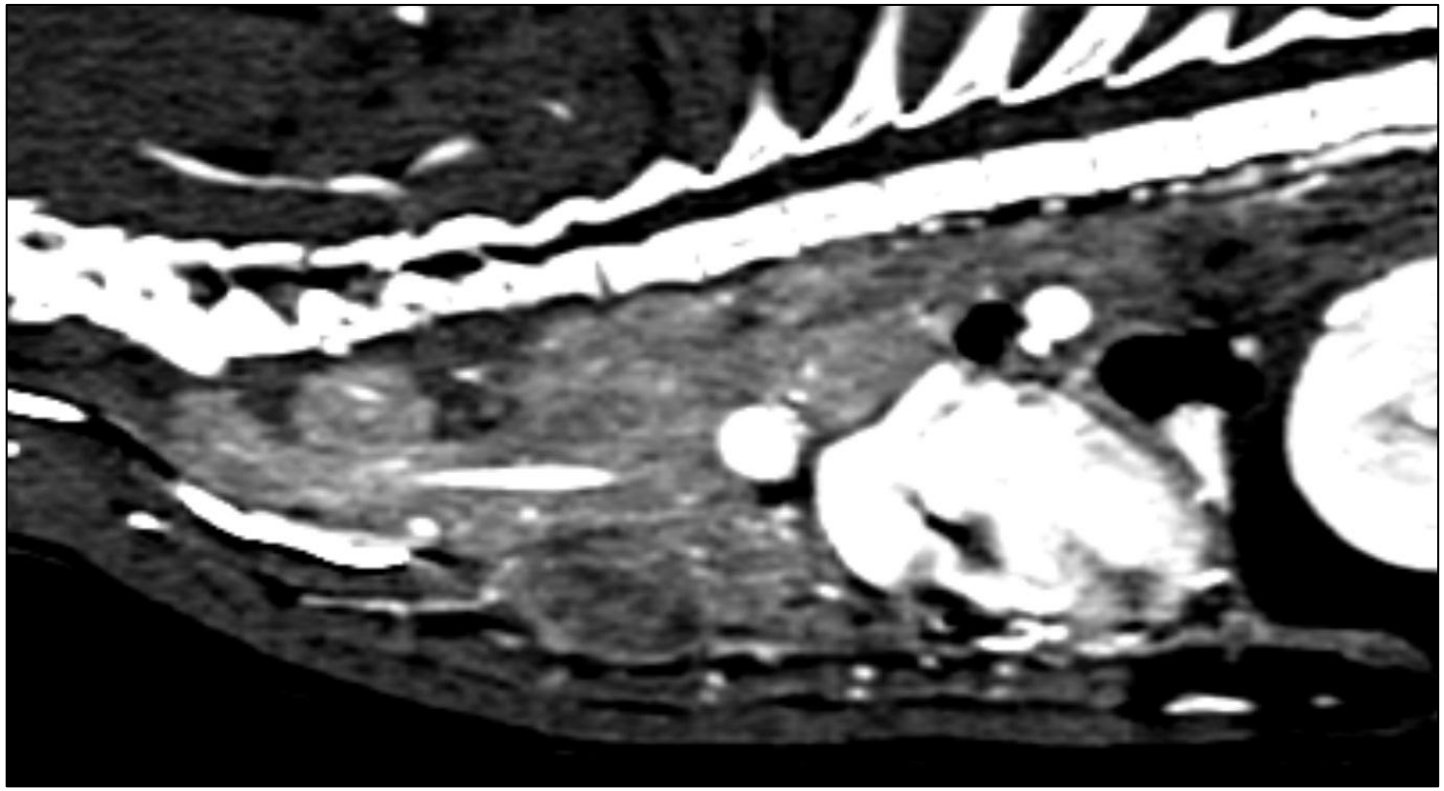

Тимома средостения

Гранулема

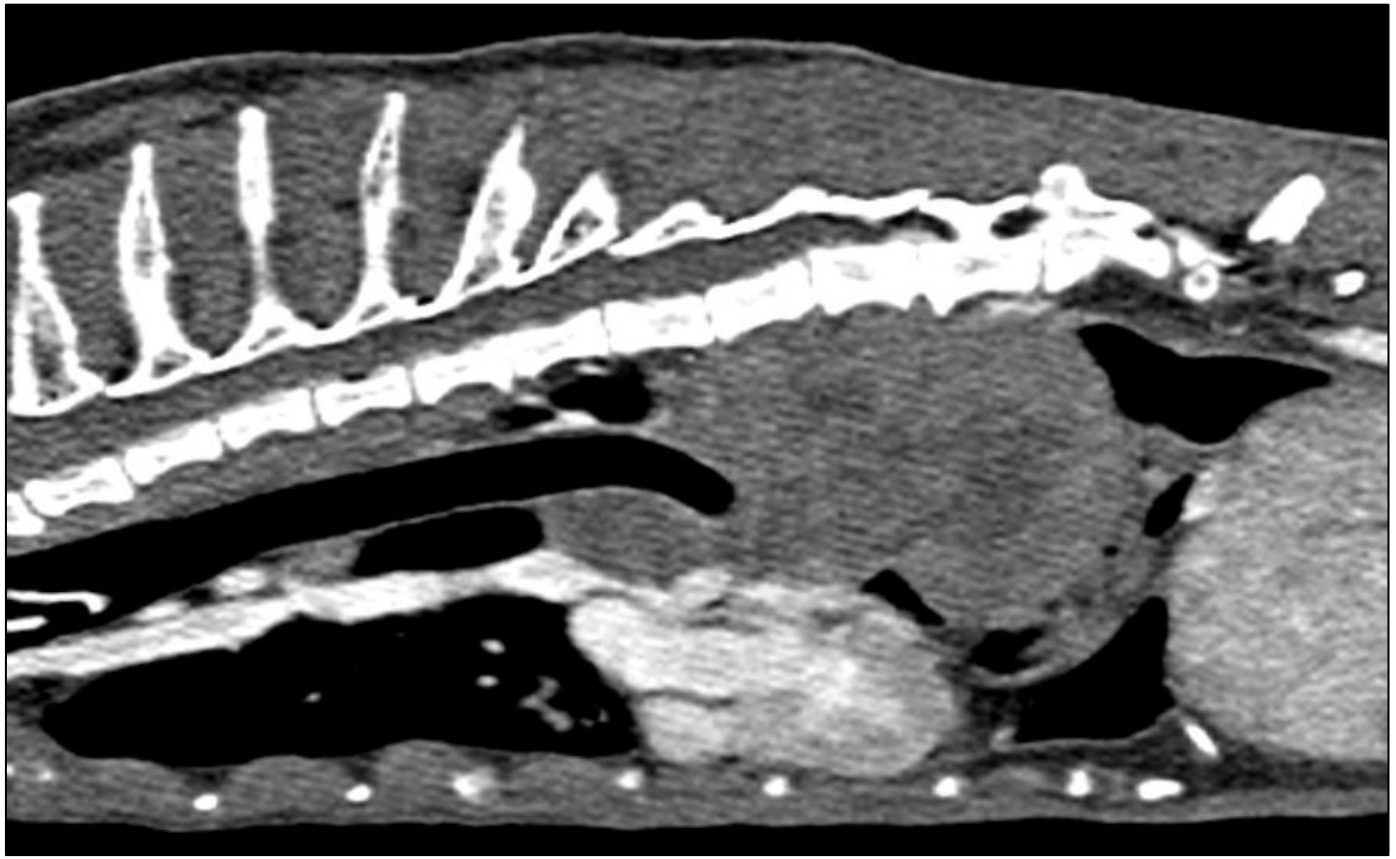

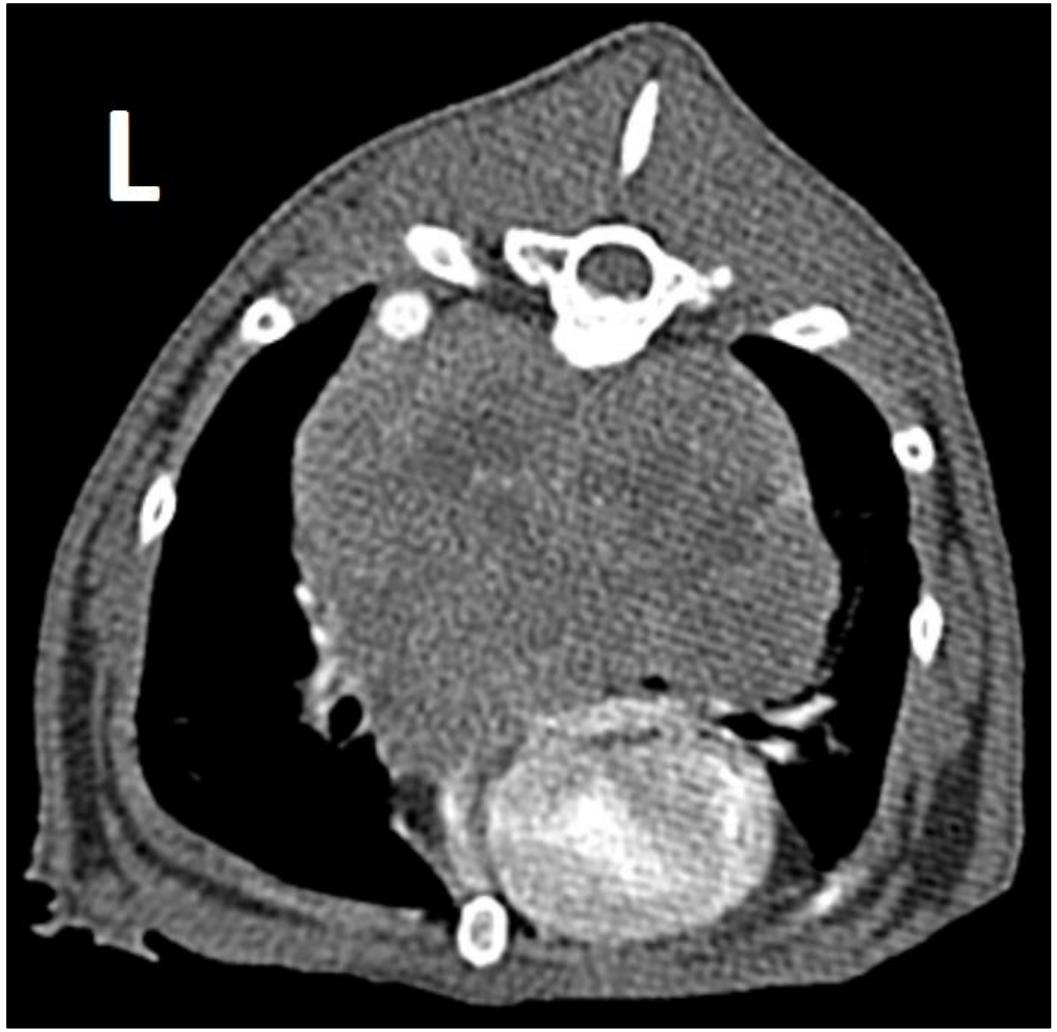

Новообразования средостения и плевральной полости у собак

Общая статистика группы

Породы	N	%
Ротвейлер	1	7,1
Бернский зенненхунд	1	7,1
Вельшкорги	1	7,1
Йоркширский терьер	2	14,3
Бельгийская овчарка	1	7,1
Далматин	1	7,1
Метис	4	28,6
Лабрадор	1	7,1
Русский спаниель	1	7,1
Бульмастиф	1	7,1
Всего	14	100

Новообразования	N	%
Низкодифф. саркома	5	35,7
Мезотелиома	3	21,4
Мастоцитома	1	7,1
Гистиоцитарная саркома	1	7,1
Лимфома	4	28,6
Всего	14	100

Лимфома средостения у йоркширского терьера

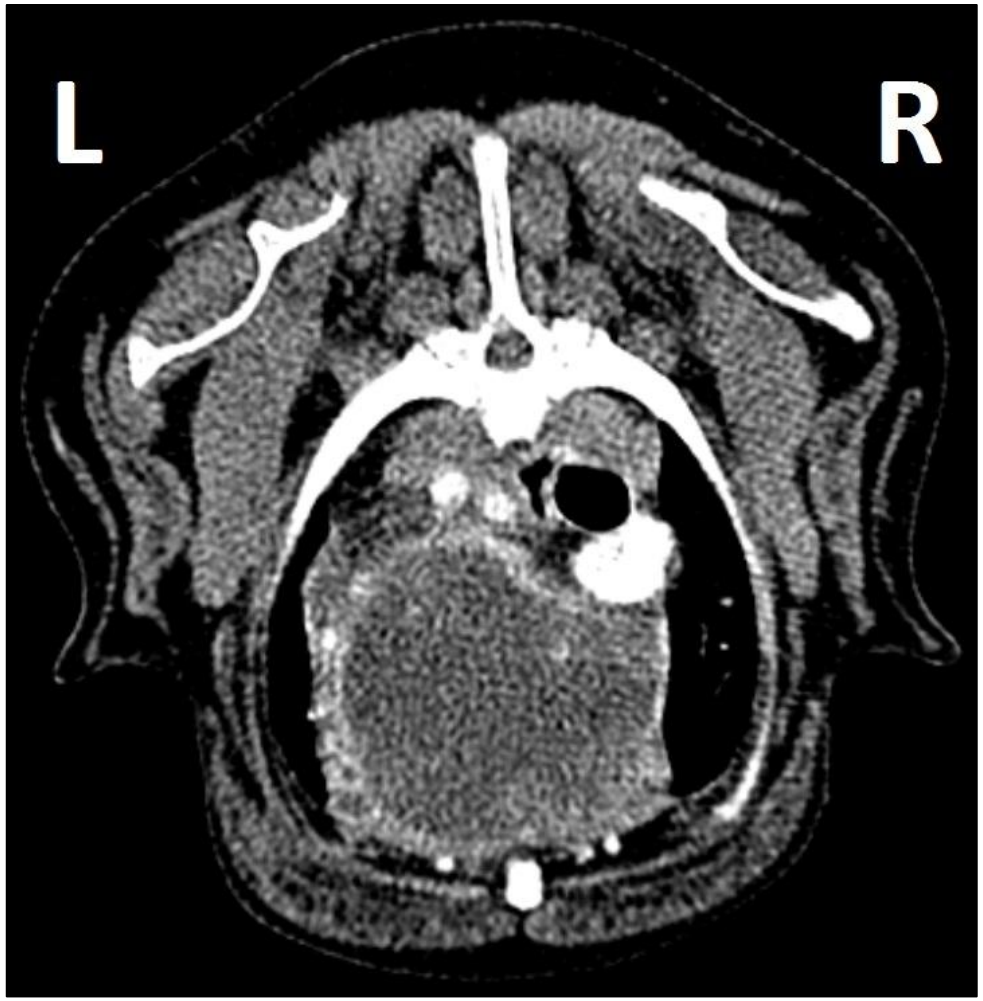

нет никаких визуальных отличий от лимфомы средостения у кошек

Мезотелиома (нетипичная картина)

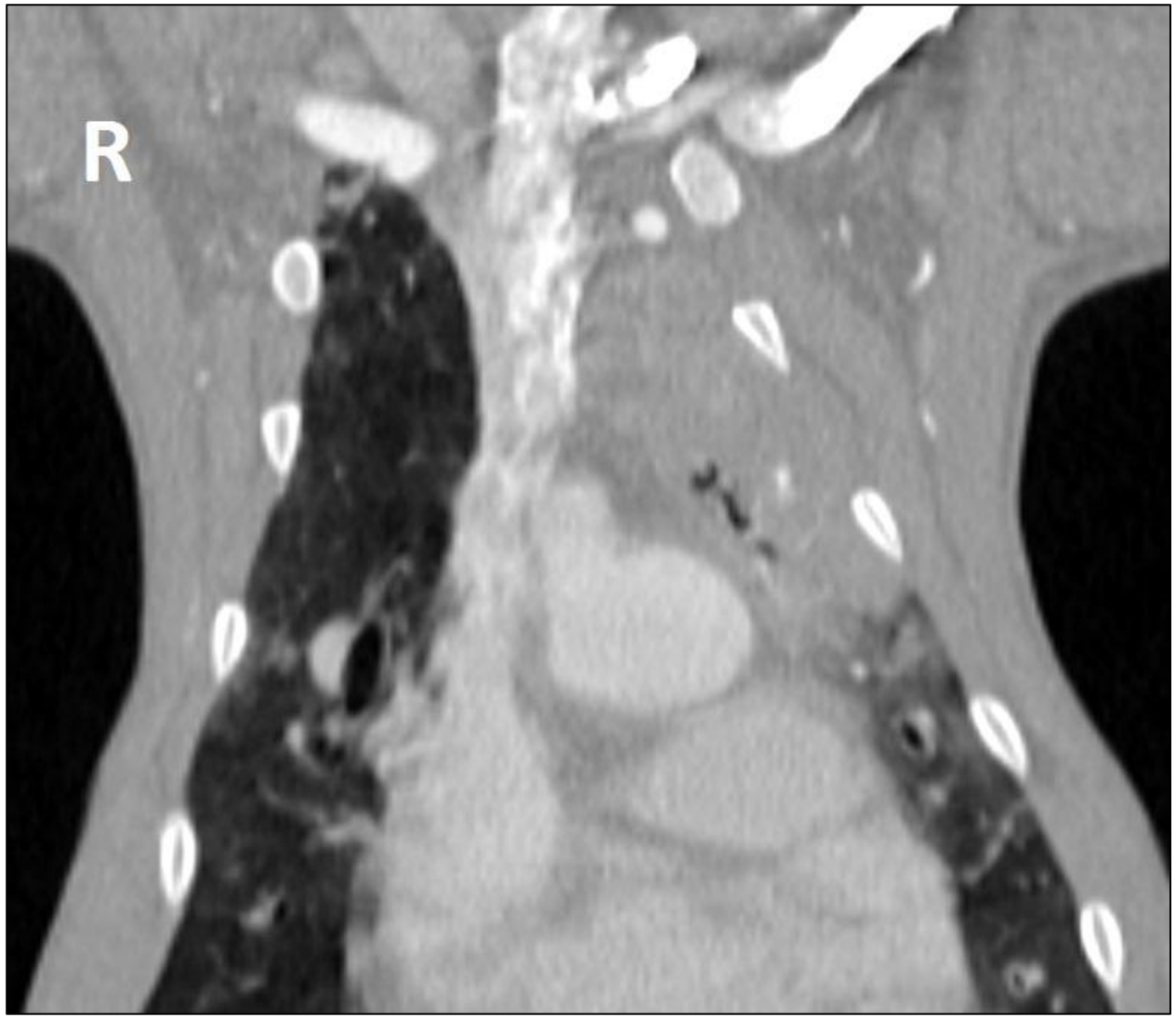

Мезотелиома (типичная картина)

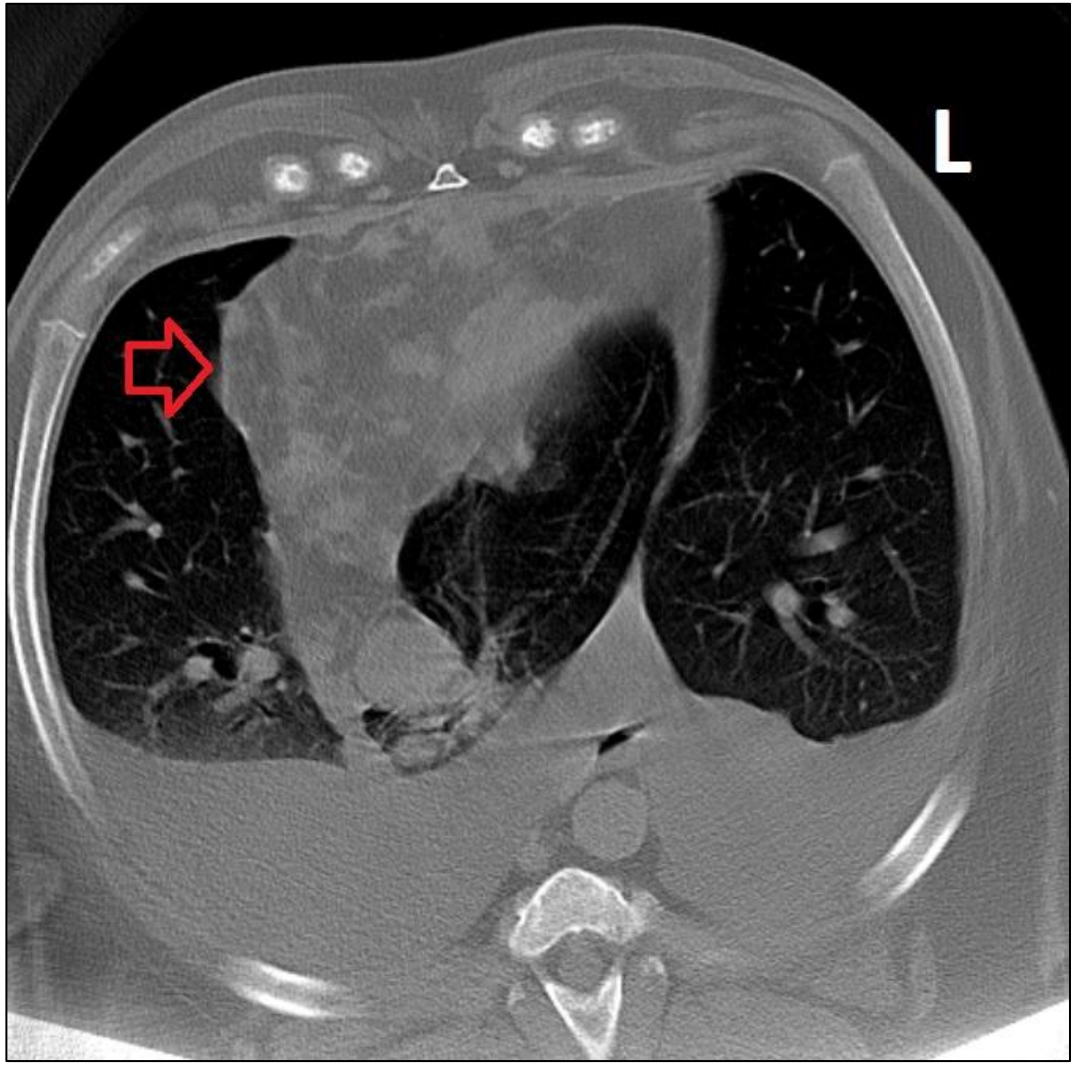

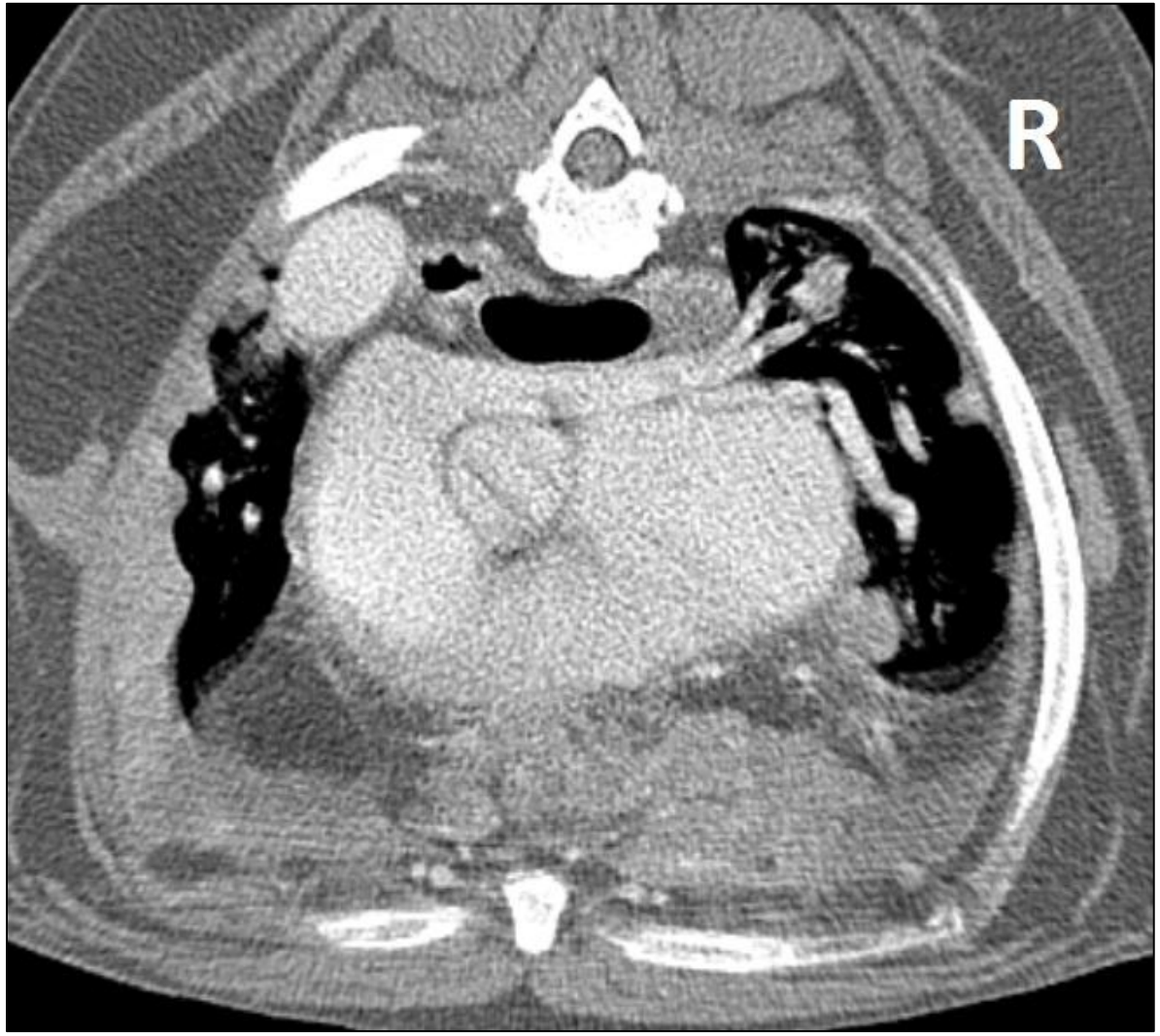

Мастоцитома

Хемодектома перикарда

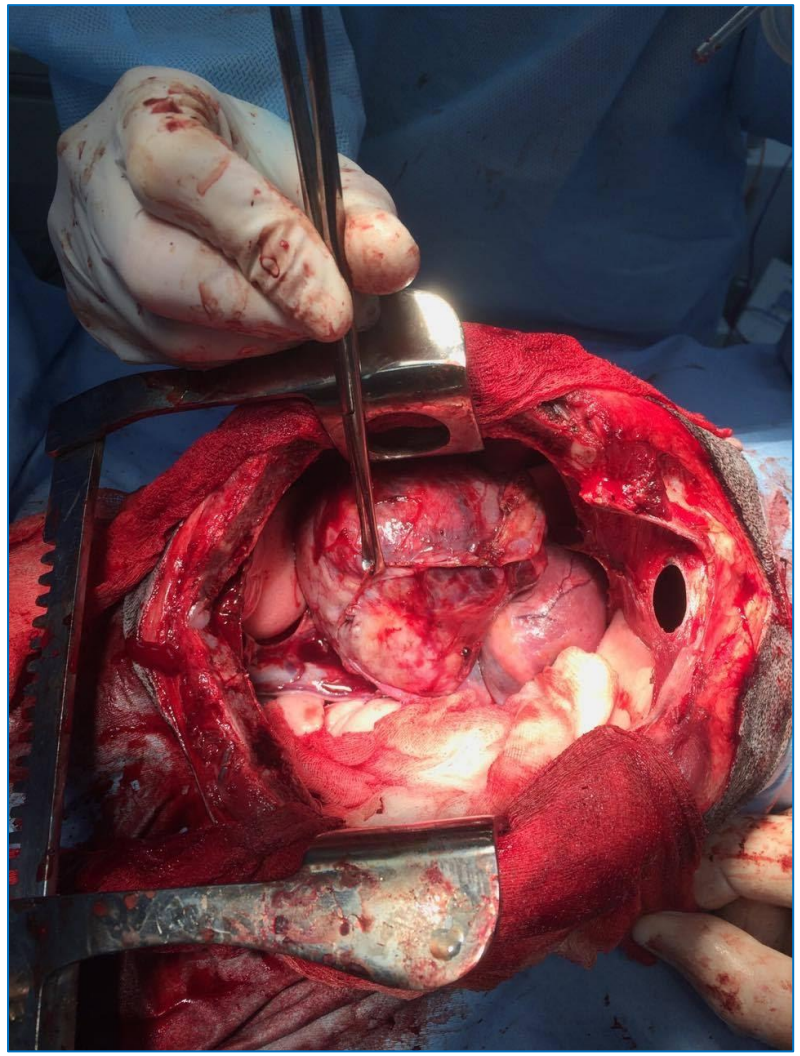

Хемодектома перикарда

Выводы:

1. Подавляющее большинство первичных новообразований грудной клетки у собак – различные карциномы.
2. Саркомы, лимфомы легких и средостения, а также мезотелиомы у собак встречаются значительно реже.
3. Собаки с первичным раком легкого в 10% имеют буллы, что, вероятно, связано с постоянным, тяжелым кашлем.
4. У кошек абсолютное большинство первичных опухолей легких – различные карциномы, прочие первичные опухоли легких являются исключительными случаями.
5. У кошек абсолютное большинство первичных карцином легких располагается в каудальных долях легких, прочие варианты являются исключительными.
6. Размеры первичного рака легких у кошек должны достигать не менее 10 мм для проявления симптоматики.

Контакты:

kemelman@yandex.ru

https://www.facebook.com/profile.php?id=100009831348780

http://vk.com/dvmkemelman

Спасибо за внимание!