ОСОБЕННОСТИ КРОВОСНАБЖЕНИЕ НОСА И ПРИДАТОЧНЫХ ПАЗУХ НОСА. НОСОВЫЕ

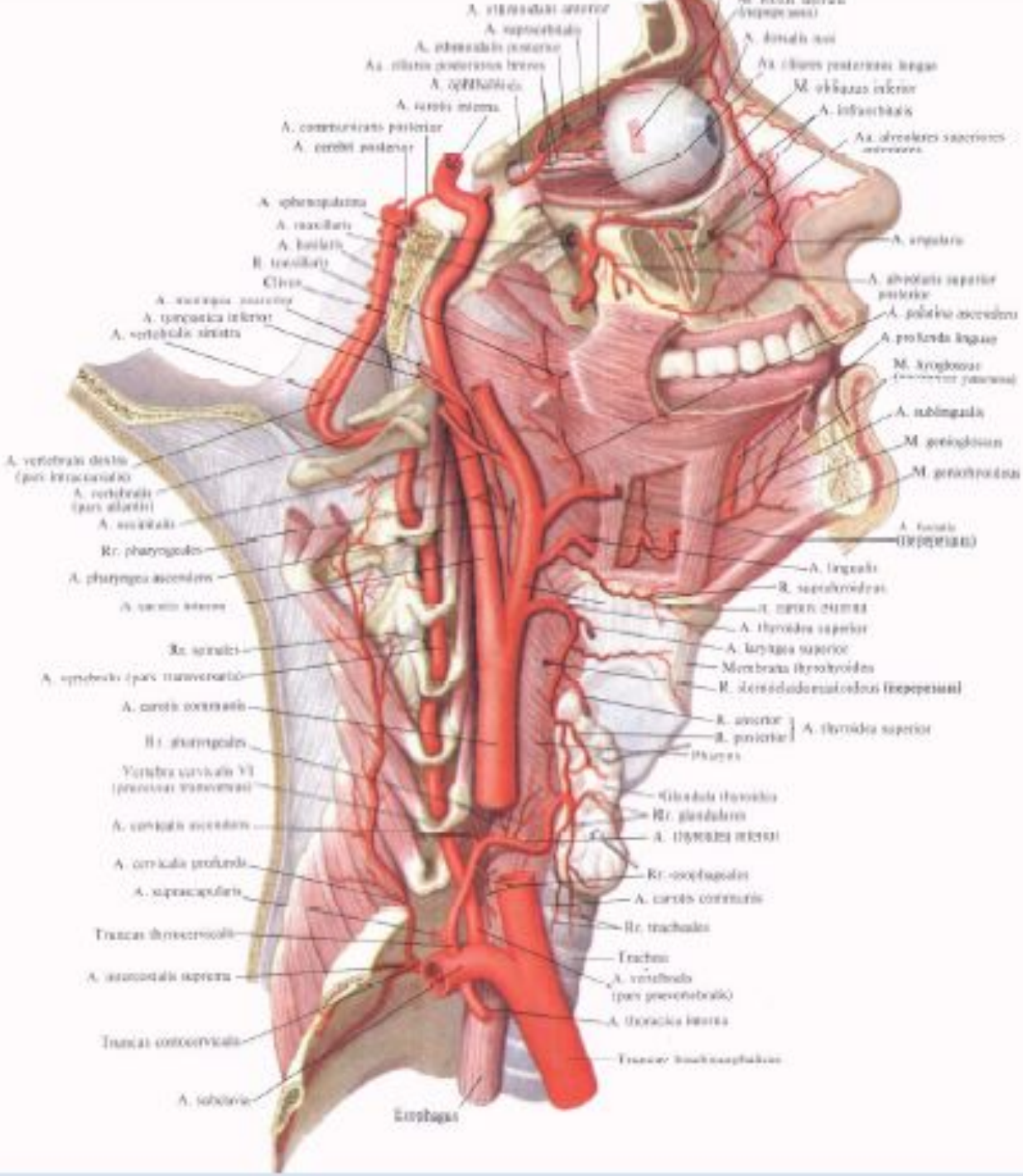
A. ophthalmica
A. maxillaris
A. basilaris
Clivus
A. vertebralis sinistra
A. vertebralis dextra
(pars intracranialis)
A. vertebralis
(pars atlantis)
A. occipitalis
Rr. pharyngeales
A. pharyngea ascendens
Rr. tonsillares
A. carotis communis
Rr. pharyngeales
Vertebra cervicalis VI
(processus transversus)
A. cervicalis ascendens
A. cervicalis profunda
A. suprascapularis
Truncus thyrocervicalis
A. transversa colli
Truncus costocervicalis
A. subclavia
Oesophagus
A. angularis
A. alveolaris superior
posterior
A. palatina descendens
A. profunda linguae
M. hyoglossus
A. sublingualis
M. geniohyoideus
M. genioglossus
A. facialis
(Depressus)
A. lingualis
R. suprahyoideus
A. carotis externa
A. thyreoidea superior
A. laryngea superior
Membrana thyrohyoidea
R. anterior
R. posterior
A. thyreoidea superior
Pharynx
Glandula thyreoidea
Rr. glandulares
A. thyreoidea imaga
Rr. oesophageales
A. carotis communis
Rr. tracheales
Trachea
A. vertebralis
(pars praevertebralis)
A. thoracica interna
Truncus brachiocephalicus

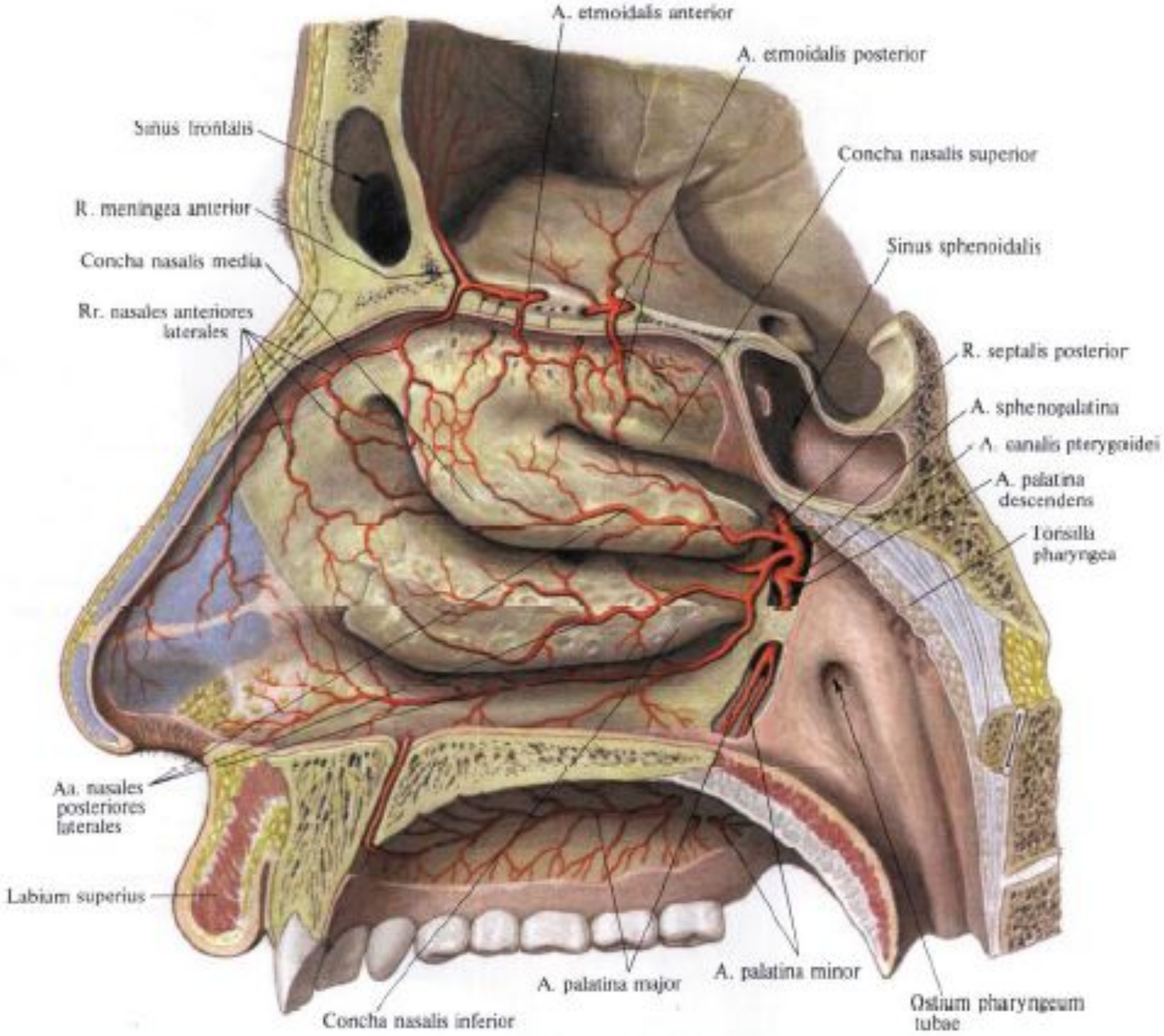
A. etmoidalis anterior
A. etmoidalis posterior
Sinus frontalis
Concha nasalis superior
R. meningea anterior
Sinus sphenoidalis
Concha nasalis media
Rr. nasales anteriores laterales
R. septalis posterior
A. sphenopalatina
A. canalis pterygoidei
A. palatina descendens
Tonsilla pharyngea
Aa. nasales posteriores laterales
Labium superius
A. palatina major
A. palatina minor
Concha nasalis inferior
Ostium pharyngeum tubae

Кровоснабжение носа:

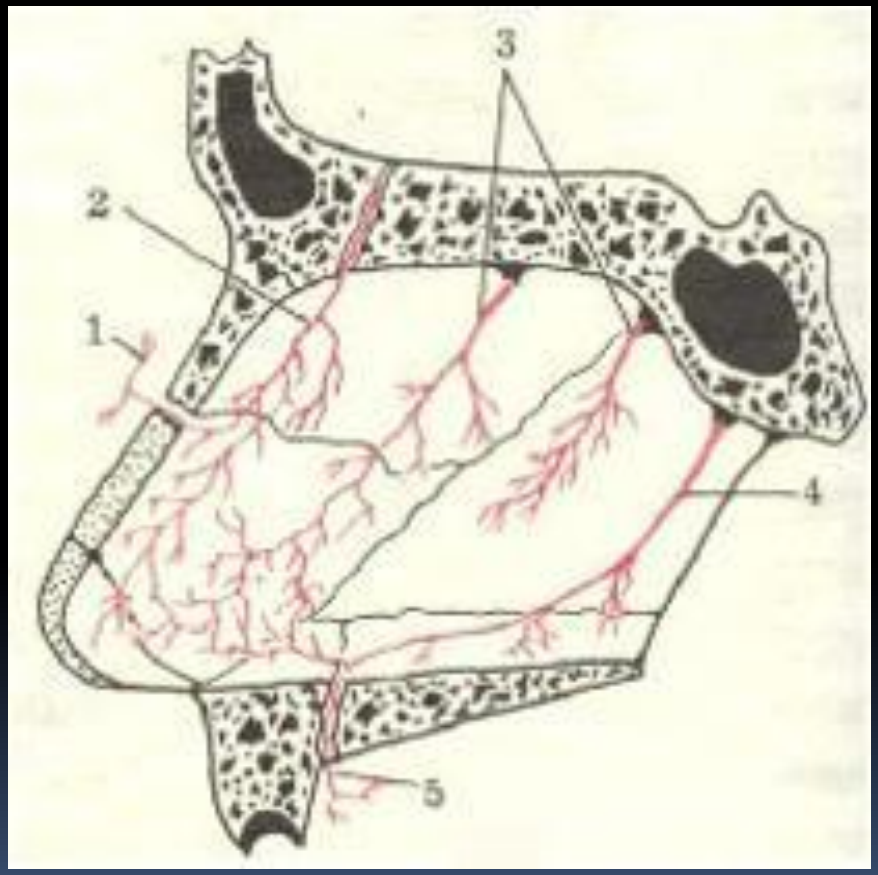

- Артерии медиальной стенки:
- 1 — наружная носовая;
- 2 — передние решетчатые;
- 3 — задние решетчатые;
- 4 — задние артерии перегородки носа;
- 5 — резцовая.

Артерии латеральной стенки:

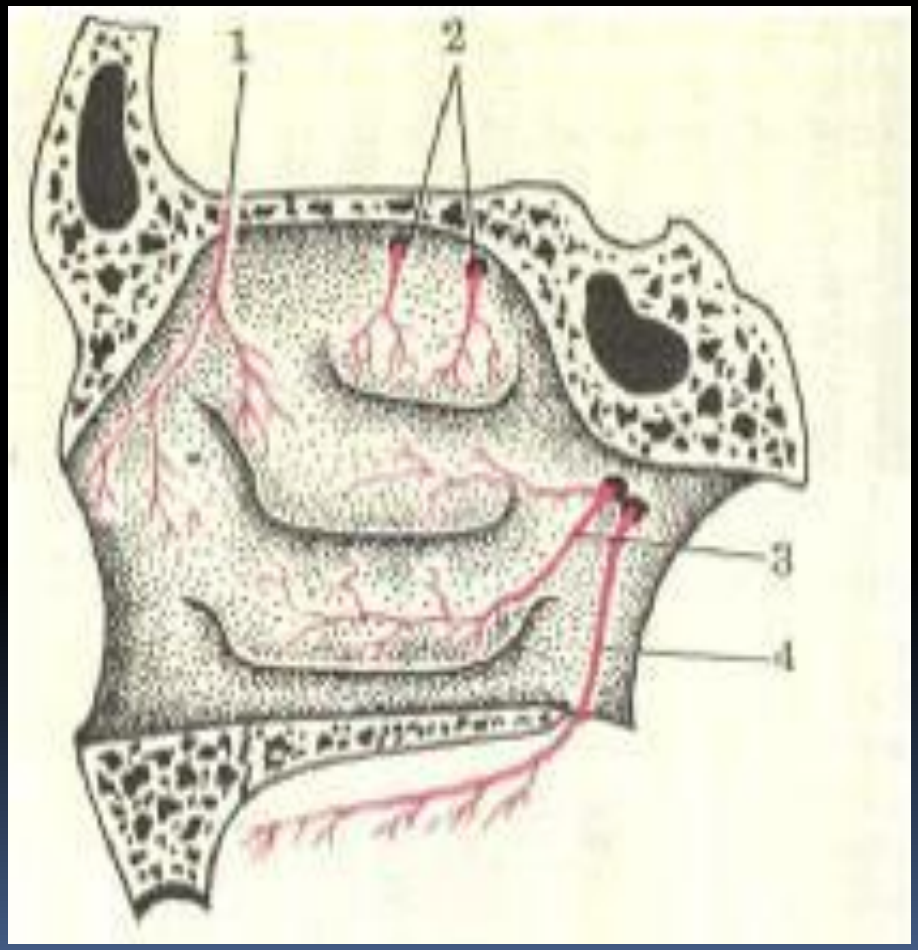

1 — передние решетчатые;

- 2 — задние решетчатые;
- 3 — задние носовые;
- 4 — нисходящая небная

Топография вен лица:

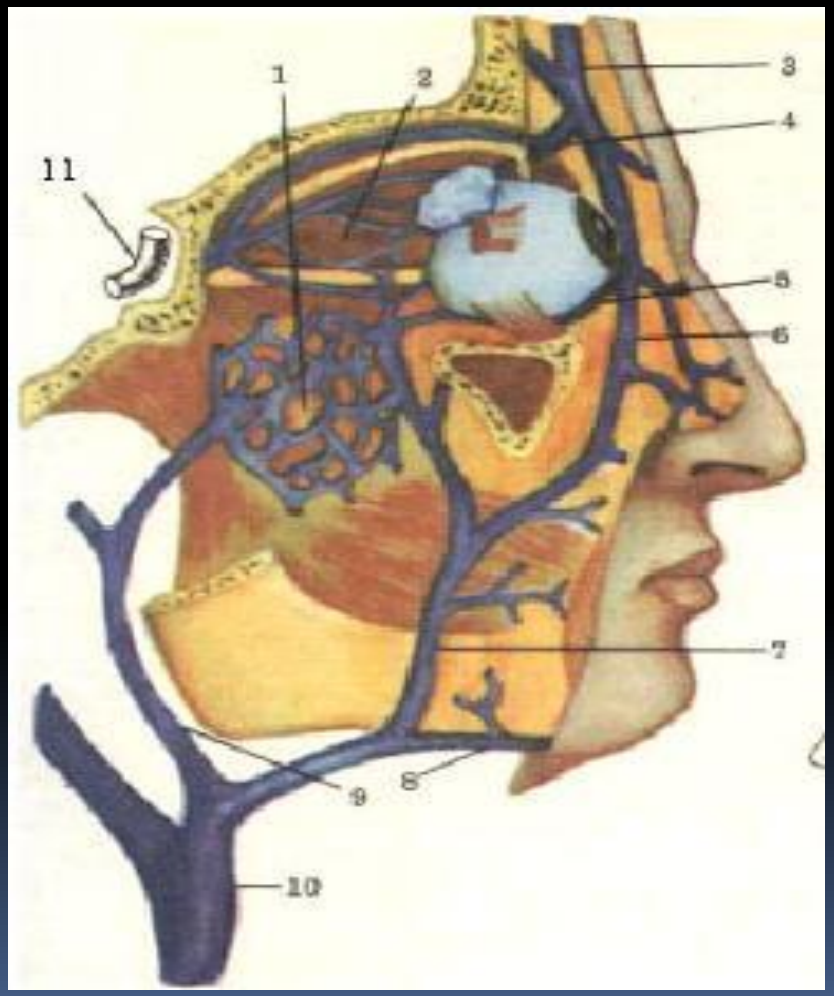

- 1 — крыловидное сплетение;
- 2, 4 — верхняя глазная вена;
- 3 — носолобная вена;
- 5 — нижняя глазничная вена;
- 6 — угловая вена;
- 7 — передняя лицевая вена;
- 8 — подподбородочная вена;
- 9 — задняя лицевая вена;
- 10 — общая лицевая вена.
- 11 — кавернозный синус.

Придаточные пазухи носа (фронтальный распил головы на уровне глазных яблок):

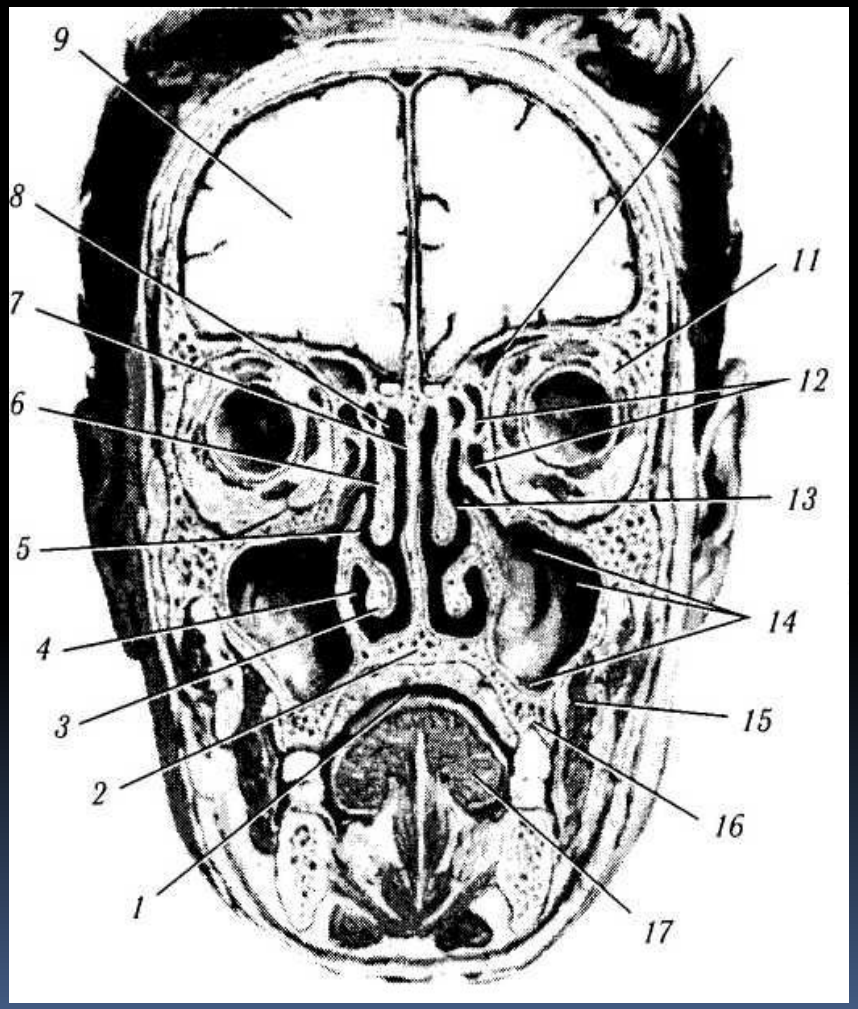

- 1 — полость рта; 2 — твердое небо; 3 — нижняя носовая раковина; 4 — гайморова пазуха; 5 — средненосовой ход; 6 — средняя носовая раковина; 7— перегородка носа; 8— полость носа; 9 — головной мозг; 10 — лобная пазуха; 11 — жировая клетчатка глазницы; 12 — решетчатые клетки; 13 — отверстие гайморовой пазухи; 14 — ямки гайморовой пазухи (подорбитальная, скуловая, альвеолярная); 15 — щечная мышца; 16 — альвеолярные отростки верхней челюсти; 17 — тело языка

НОСОВОЕ КРОВОТЕЧЕНИЕ

Определение:

Носовое кровотечение - кровотечение, которое возникает при нарушении целостности сосудов, расположенных в полости носа, околоносовых пазухах, носоглотке, а также кровотечение из сосудов полости черепа в случаях, когда нарушена целостность верхней стенки полости носа.

Классификация носового кровотечения

- *Носовые кровотечения, вызванные изменениями (нарушениями) сосудистой системы полости носа.*

- Травмы.

- Дистрофические изменения в слизистой оболочке полости носа.

- Искривление перегородки носа.

- Аномалии развития сосудистой системы полости носа.

- Новообразования в полости носа и околоносовых пазухах (кровоточащий полип перегородки, ангиомы, ангиофибромы).

Продолжение:

- Носовые кровотечения как проявление нарушений свертывающей системы крови.
- Носовые кровотечения, вызванные сочетанным действием изменений (нарушений) сосудистой системы полости носа и коагуляционных свойств крови.

-Хронические воспалительные заболевания носа и околоносовых пазух:

--- Заболевания крови (острые и хронические гемобластозы - лейкемии; полицитемия; апластическая и мегалобластная анемия; лимфопролиферативные заболевания; острая лучевая болезнь).

Носовые кровотечения также разделяют по локализации их источника.

- • Носовые кровотечения из сосудов полости носа.
- • Носовые кровотечения из сосудов, расположенных вне полости носа.

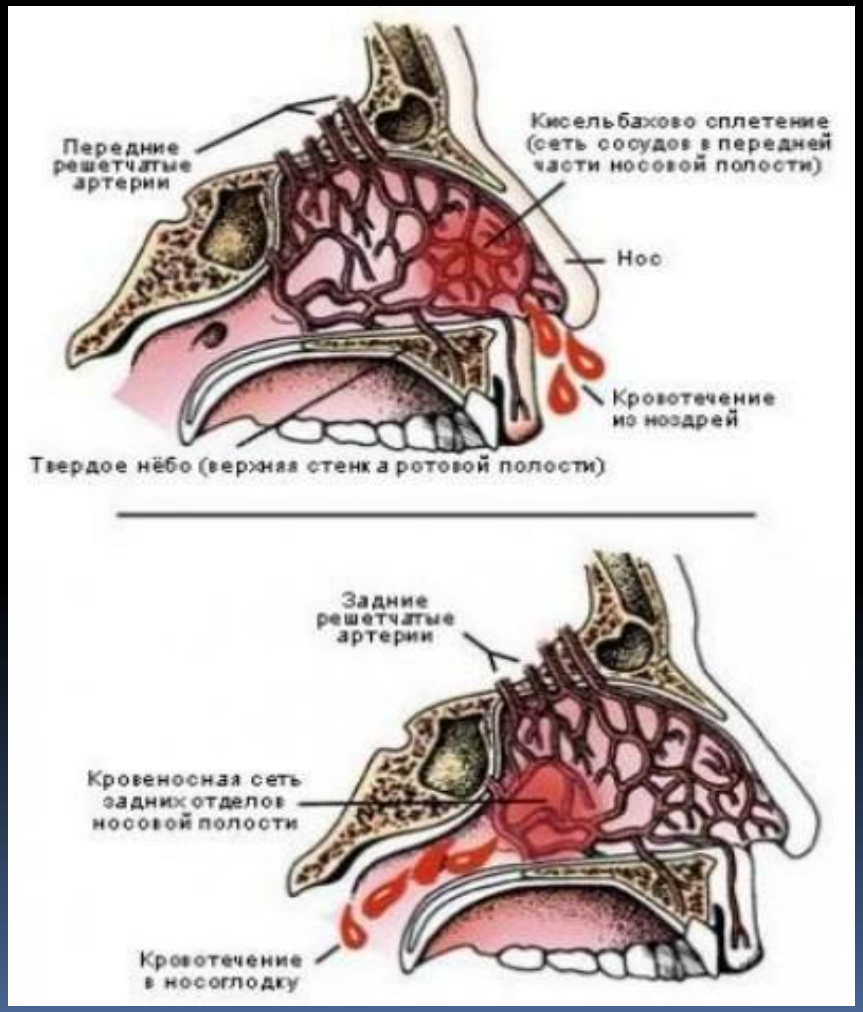

Этиология носового кровотечения

- В зависимости от причин возникновения носовые кровотечения делятся на посттравматические (включая хирургическую
- травму) и спонтанные. Спонтанные носовые кровотечения бывают симптомом различных патологических состояний и заболеваний, которые могут носить как локальный, так и общий характер.
- Этиологические факторы общего характера, вызывающие носовое кровотечение, можно разделить на четыре группы с учетом возможных нарушений трех взаимодействующих между собой функционально-структурных компонентов гемостаза: сосудистого, тромбоцитарного и коагуляционного.

Патогенез носового кровотечения

- В патогенезе спонтанных носовых кровотечений важное место занимают системные нарушения коагуляционного и тромбоцитарного гемостаза, нарушение микроциркуляции в слизистой оболочке полости носа, изменение атромбогенности эндотелия, ухудшение контрактильных свойств сосудов, повышение сосудистой проницаемости.

Клиника носового кровотечения

- ***По клиническому течению заболевания выделяют:***
- • однократные носовые кровотечения;
- • рецидивирующие носовые кровотечения;
- • привычные носовые кровотечения.

Диагностика:

- Сбор анамнеза
- Осмотр носа и других ЛОР-органов
- Измерение артериального давления
- Подсчет пульса
- ОАК (гемоглобин, гематокрит, протромбин)
- Коагулограмма, тромбоэлостограмма, ангиография ветвей наружной и внутренней сонных артерий (при рецидивирующих кровотечениях)

Лечение:

- Самым простым способом остановки носового кровотечения в обычных случаях является тампонада носа спереди куском стерильной ваты или марли, лучше смоченной перекисью водорода.

Продолжение:

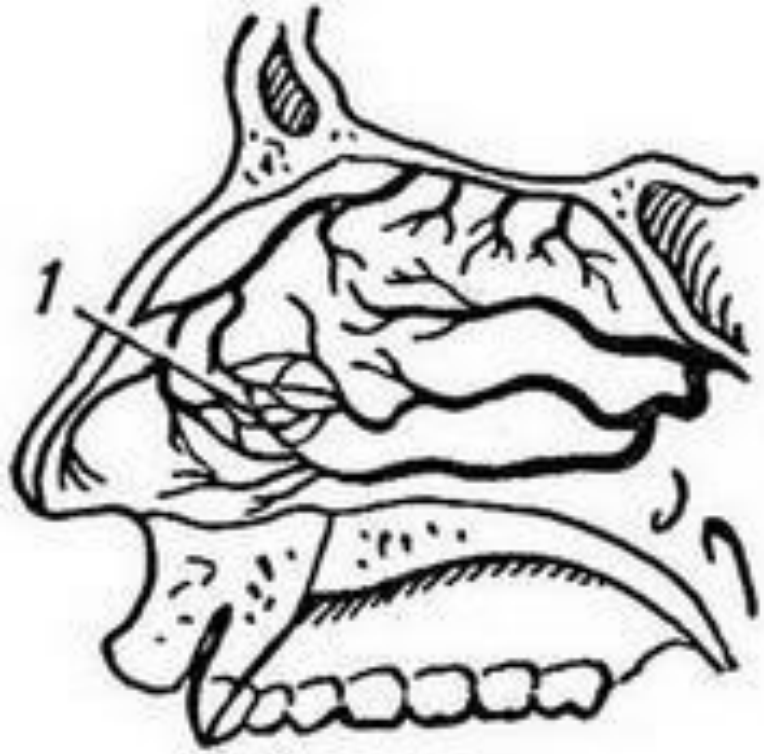

Рис. 1.

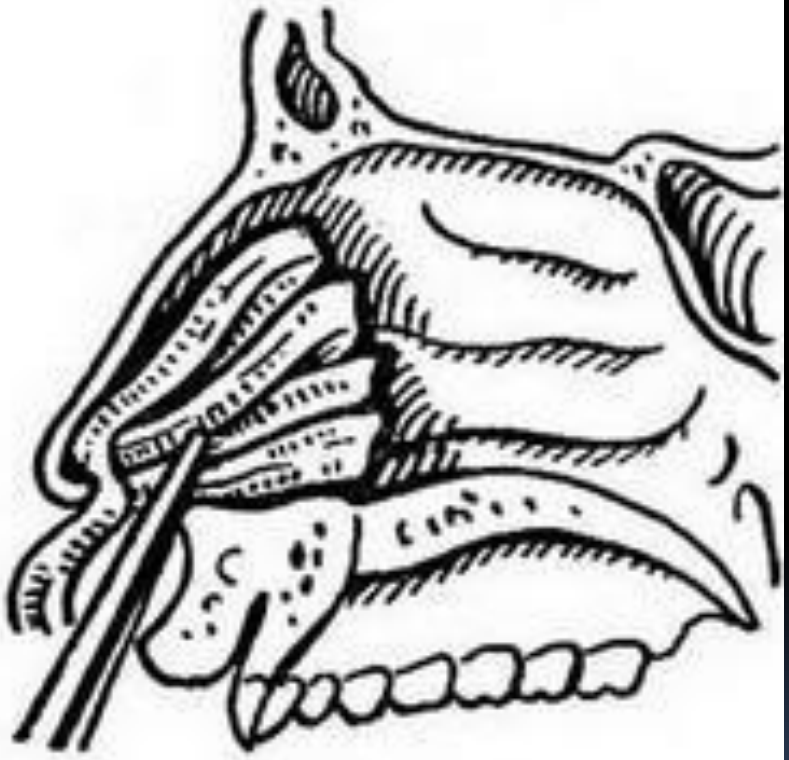

Рис. 2.

- Рис. 1. Сосуды носовой перегородки (1), из которых наиболее часто бывают носовые кровотечения.
- Рис. 2. Передняя тампонада полости носа

Рис. 3. Задняя тампонада полости носа: 1 – 3 - последовательные этапы.

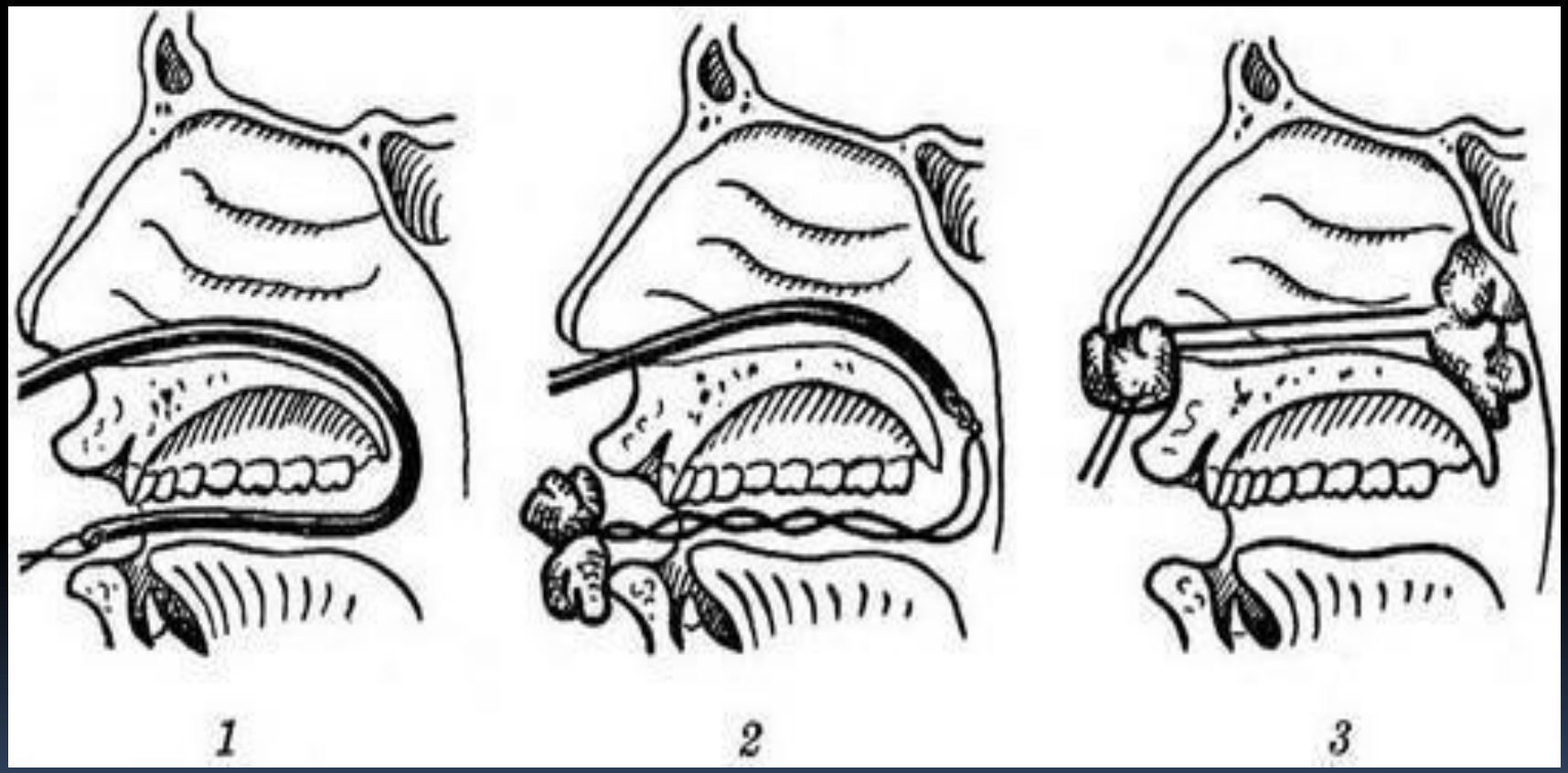

- В тяжелых случаях носовых кровотечений применяют средства, повышающие свертываемость крови: 10% раствор хлорида кальция внутрь или внутривенно, витамин К, переливание крови в небольших дозах (50—100 мл). Проводят лечение основного заболевания.