Қ.А.ЯСАУИ АТЫНДАҒЫ ХАЛЫҚАРАЛЫҚ ҚАЗАҚ-ТҮРІК УНИВЕРСИТЕТІ

# СӨЖ

Тақырыбы: Эритроцит патологиясы. Анемиялар.

Орындаған: Әмір А.
Қабылдаған: Исаев Н.
Тобы: ЖМ-302

Түркістан-2017

# Жоспар

- Кіріспе
- Негізгі бөлім
  - Эритроцит патологиялары
  - Анемиялар
  - Зерттеу жолдары
- Қорытынды
- Пайдаланылған әдебиеттер

# Кіріспе

- Газ алмасуға қатысу;
- Гемостазға қатысу;
- Қышқыл-сілтіл балансына қатысу;
- Ферментативті реакцияларға қатысу;
- Плазманың иондық балансына қатысу.

# Эритроцит санын анықтау(RBC)

Анықтау

Қолмен;

Автоматты есептеуіш құралдар арқылы;

Камера Горяева
МиниМед
www.mylaboratory.ru

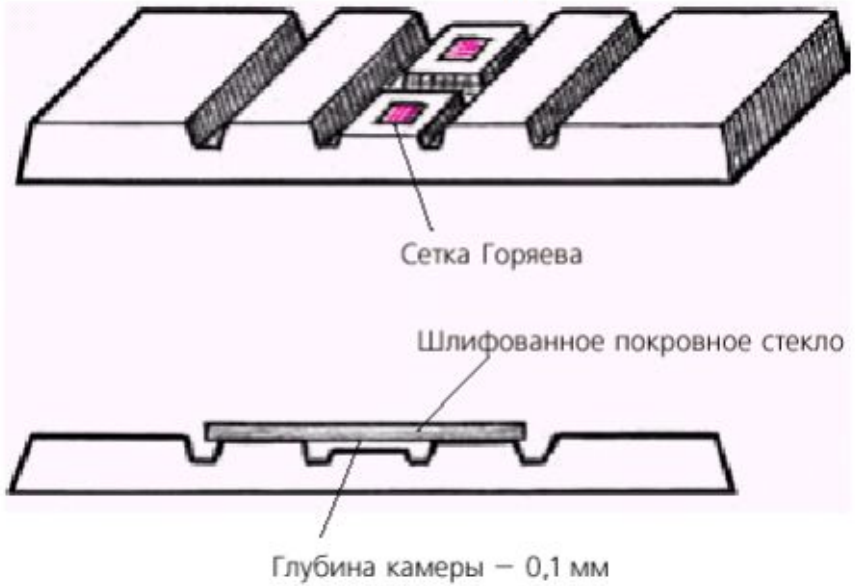
Сетка Горяева
Шлифованное покровное стекло
Глубина камеры – 0,1 мм





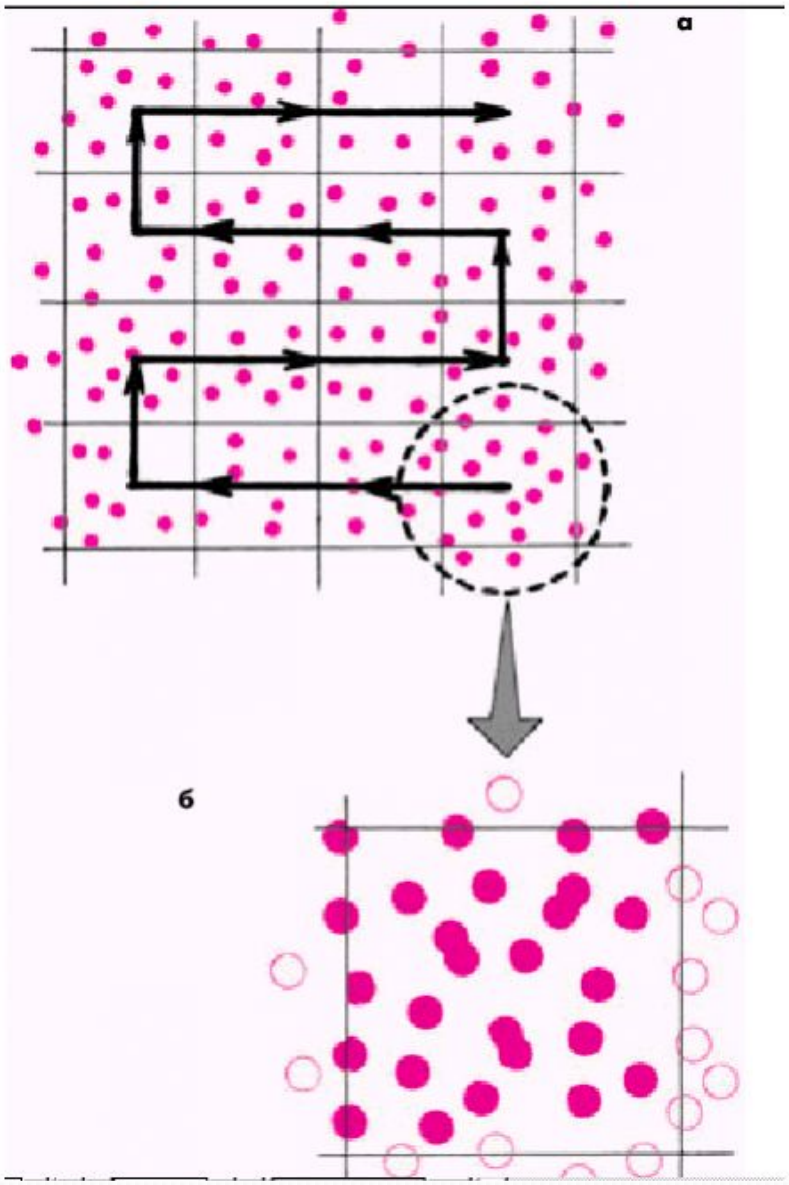
а
б

# Нәтижені интерпретациялау

- Нормада: 4,0-5,5*10\12/л ерлерде;

  3,5-4,5*10\12/л әйелдерде;

Төмендеген болса(эритроцитопения): анемия, қан кету белгілері;

Жоғары болса(эритроцитоз): эритремия.

# Морфолгогиясын зерттеу

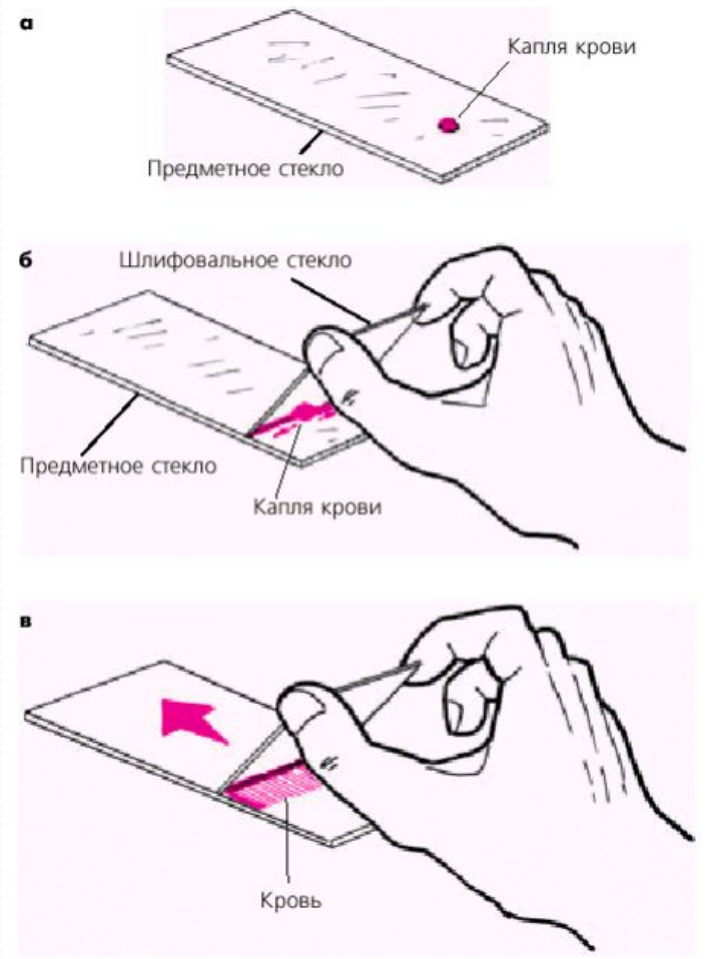

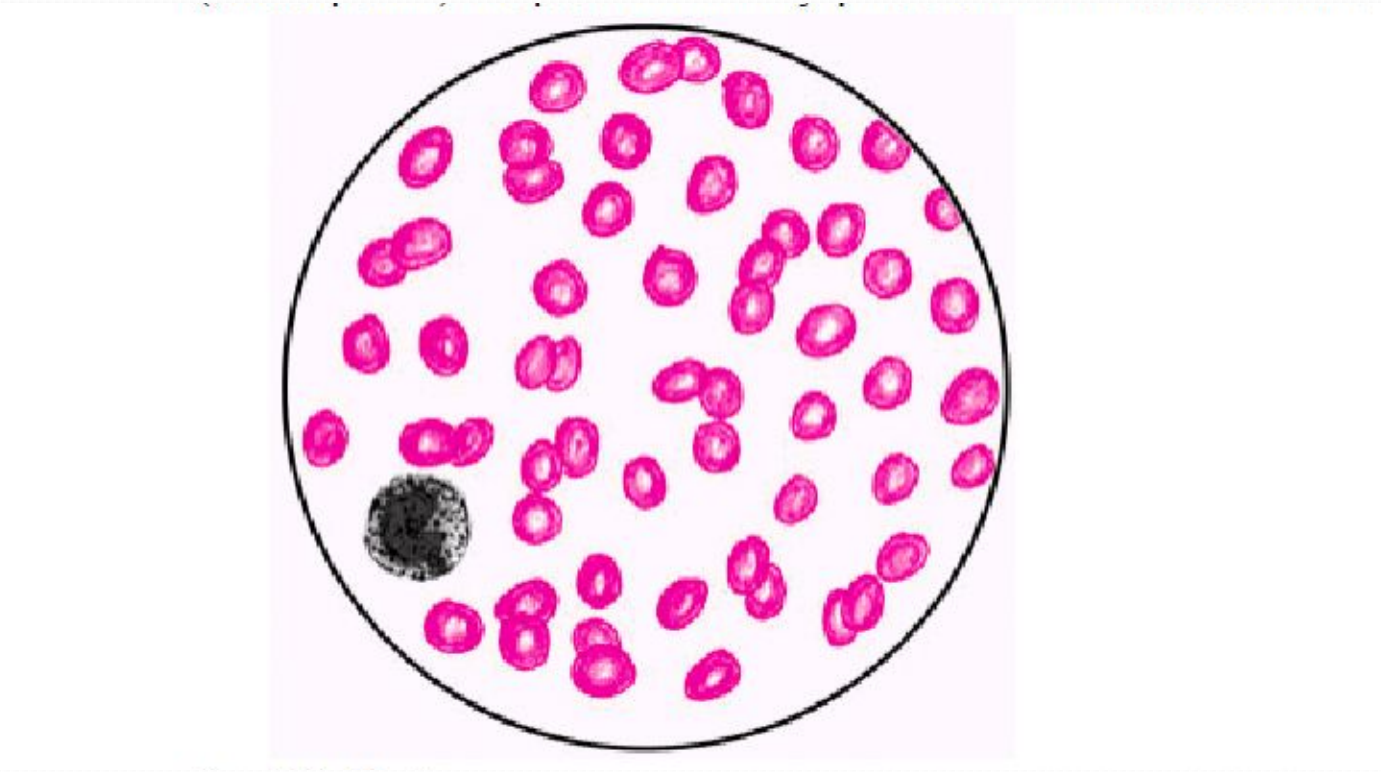

# Мөлшері

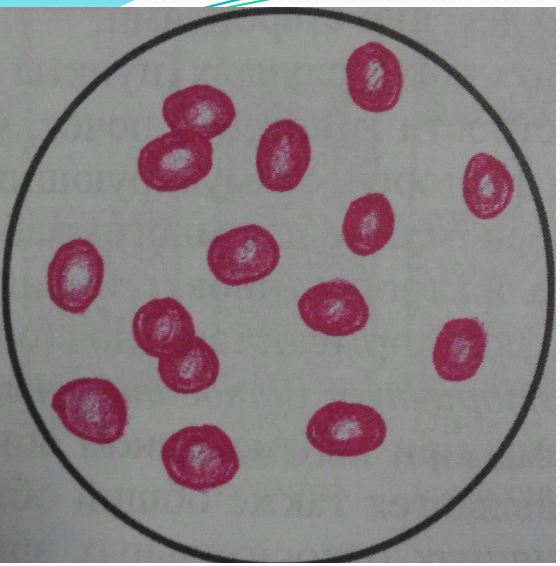

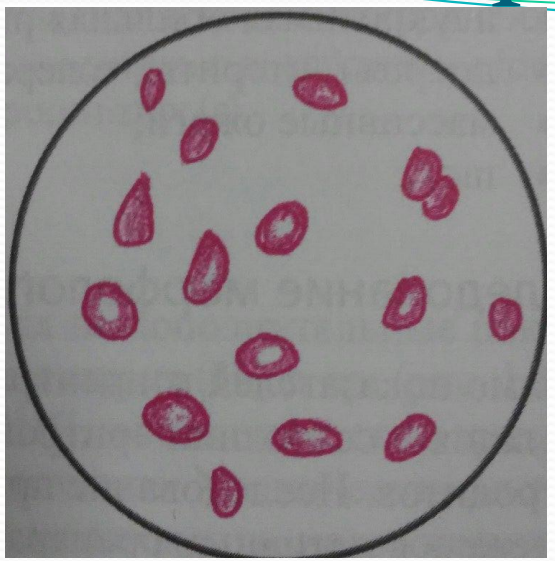

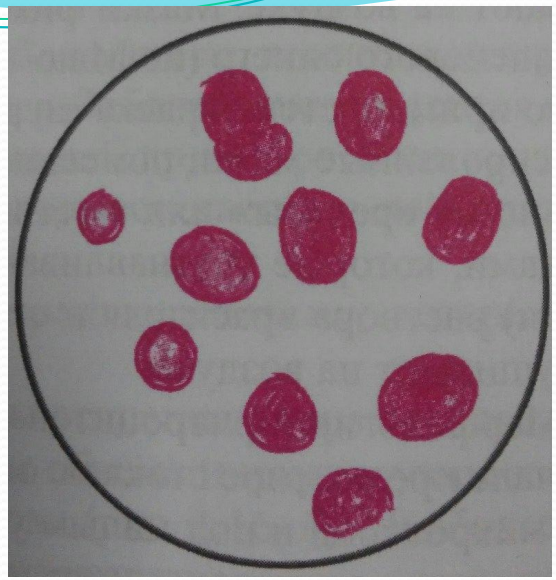

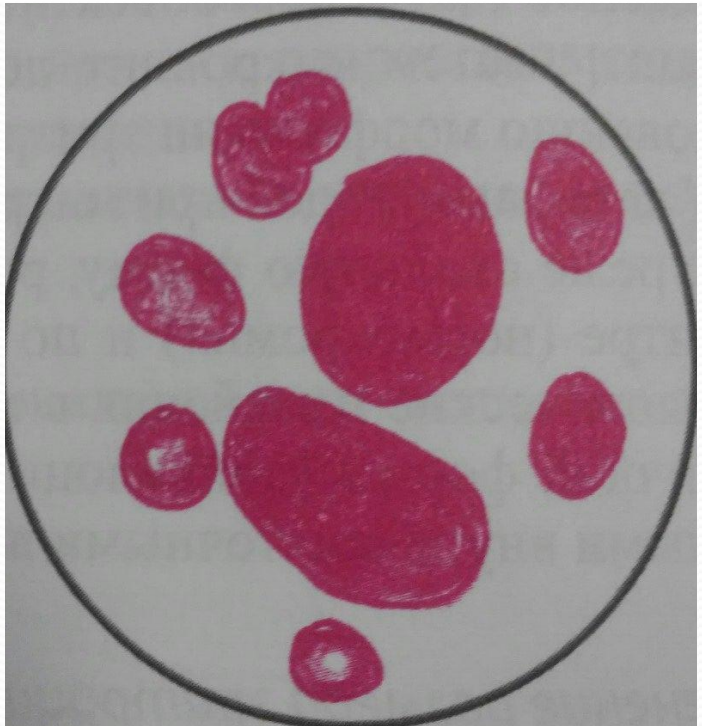

# Пішінінің өзгерісі

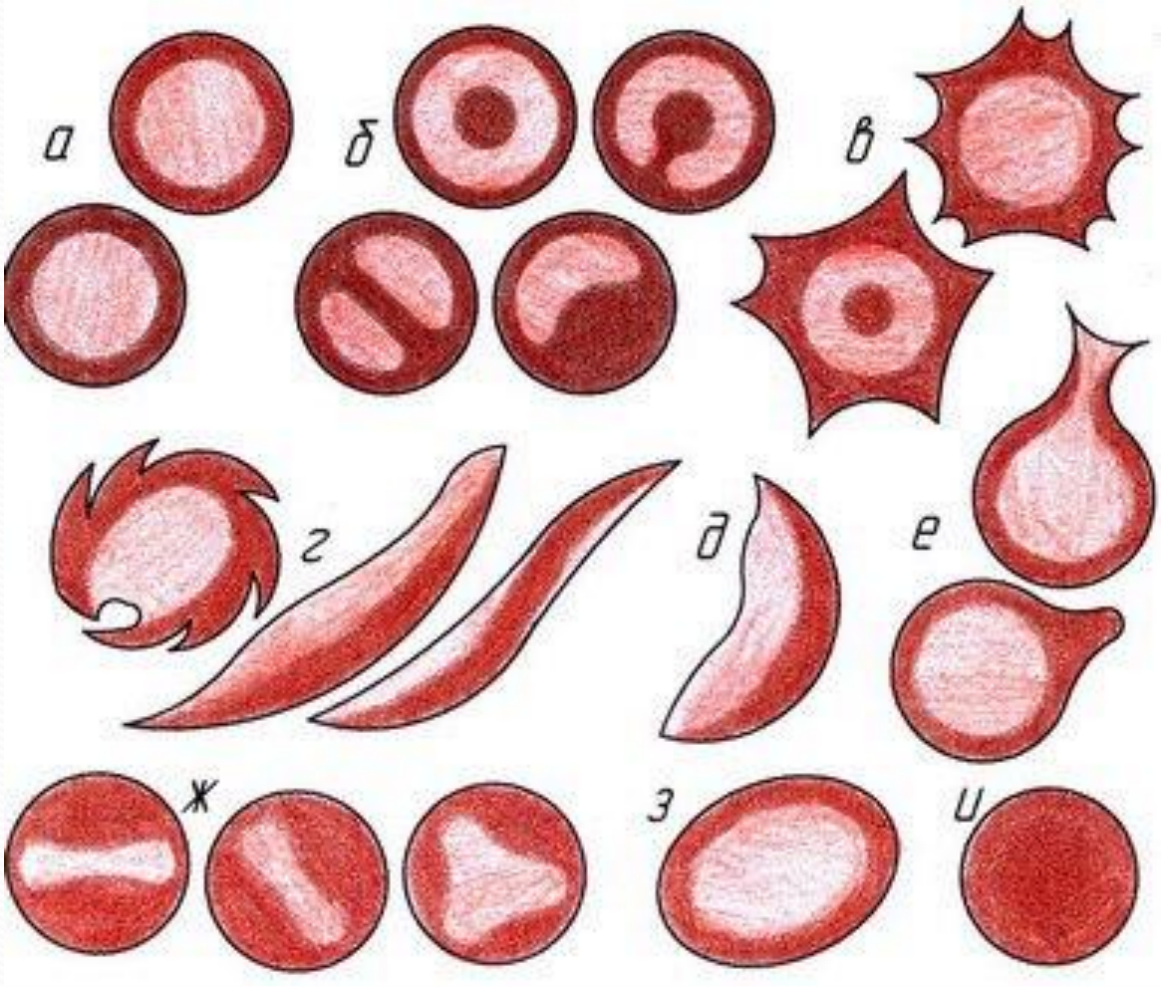

# Түсінің өзгерісі

гипохромия

гиперхромия

полихроматофилия

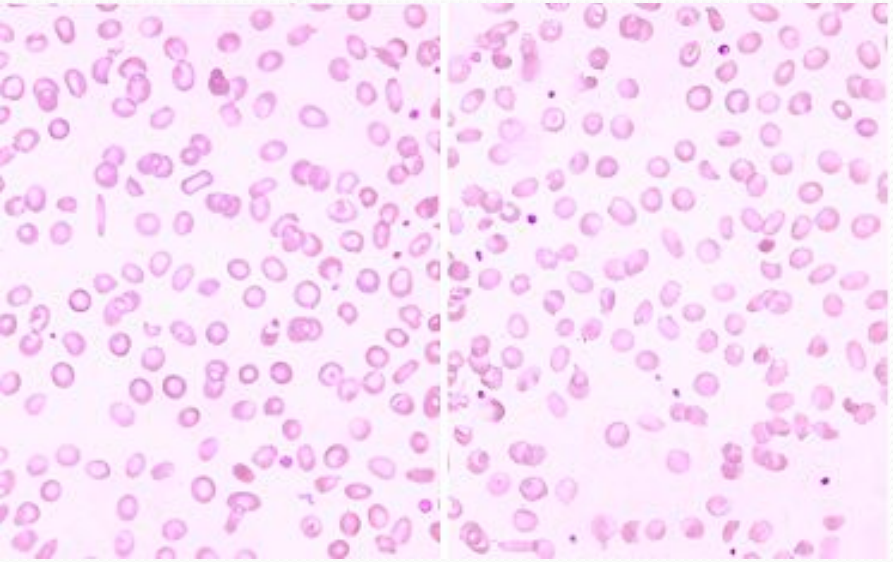

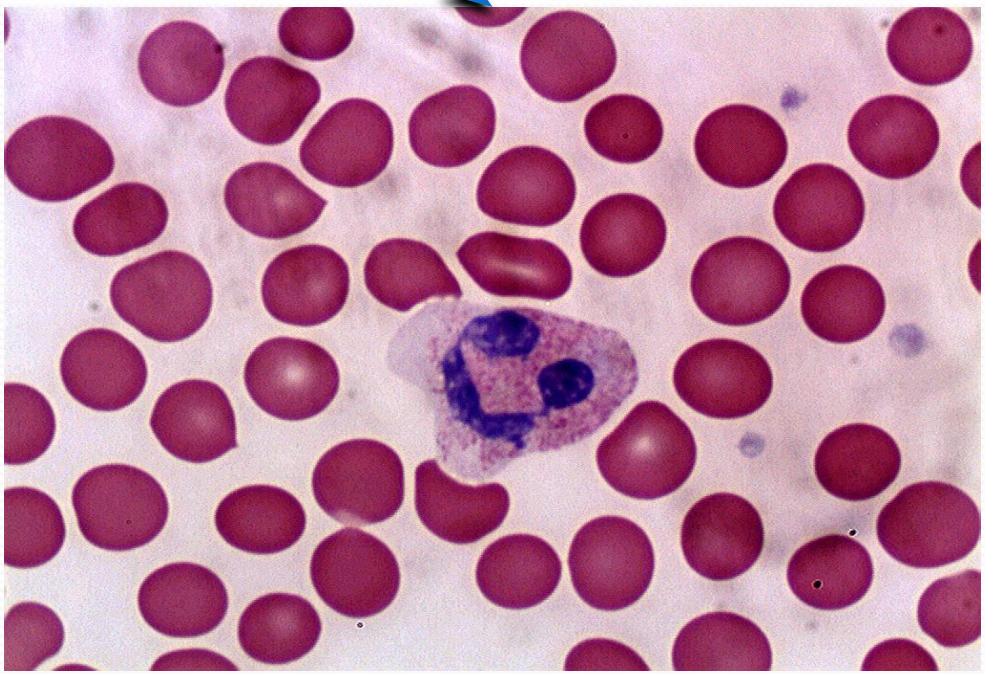

полихроматофилия

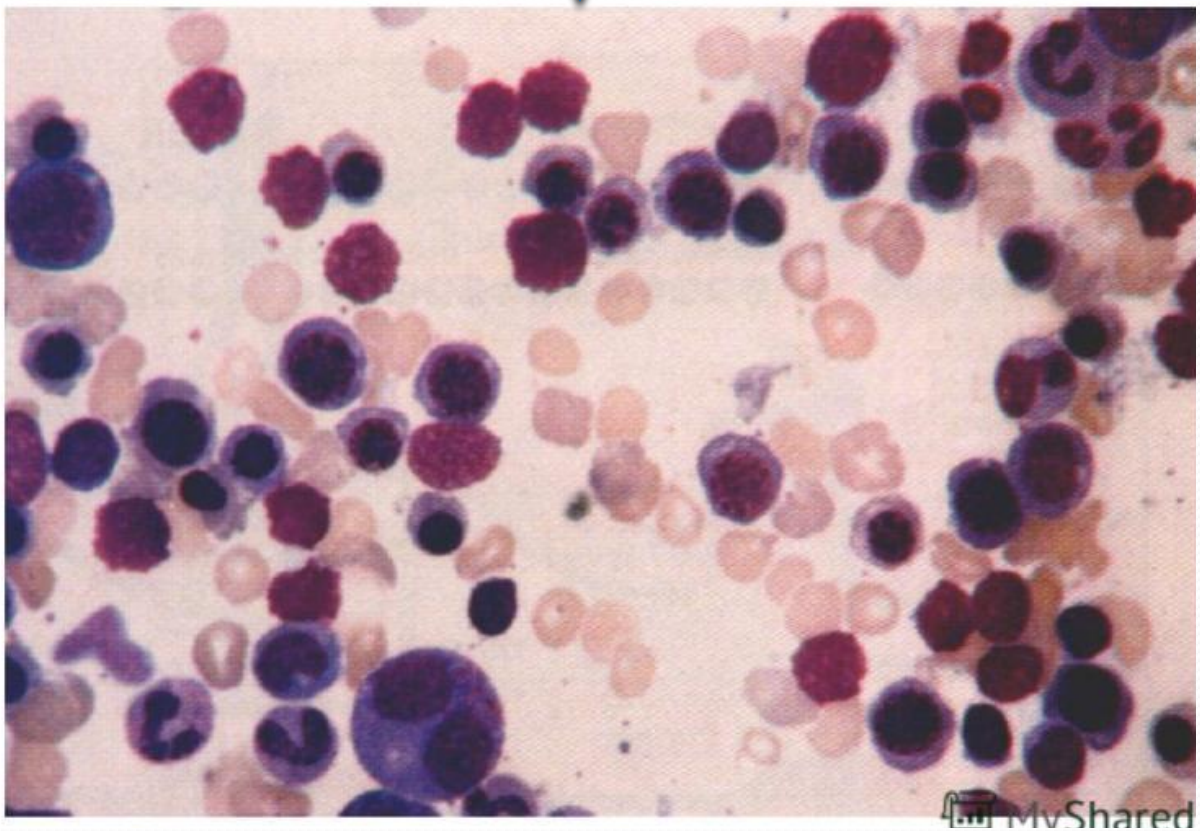

# Тағы қандай патологияны кездестіруге болады?

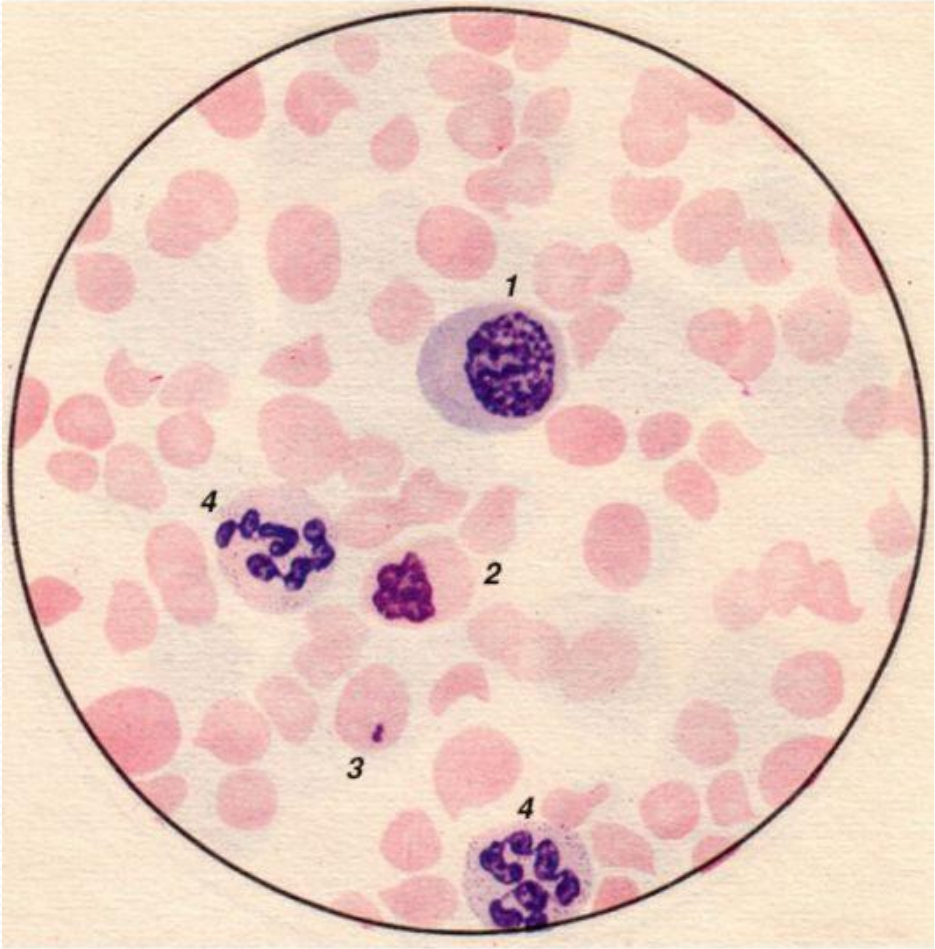


Нормобласттар- эритроцит алды жасушалар. Микроскопияда ерекшелігі ядросы болуы, үлкен және түсінде.
Қанда пайда болуы сүйек қызыл кемігін “тітіркендіргенін” белгісі (ісік, гемолитикалық анемияда).

# Мегалобласттар

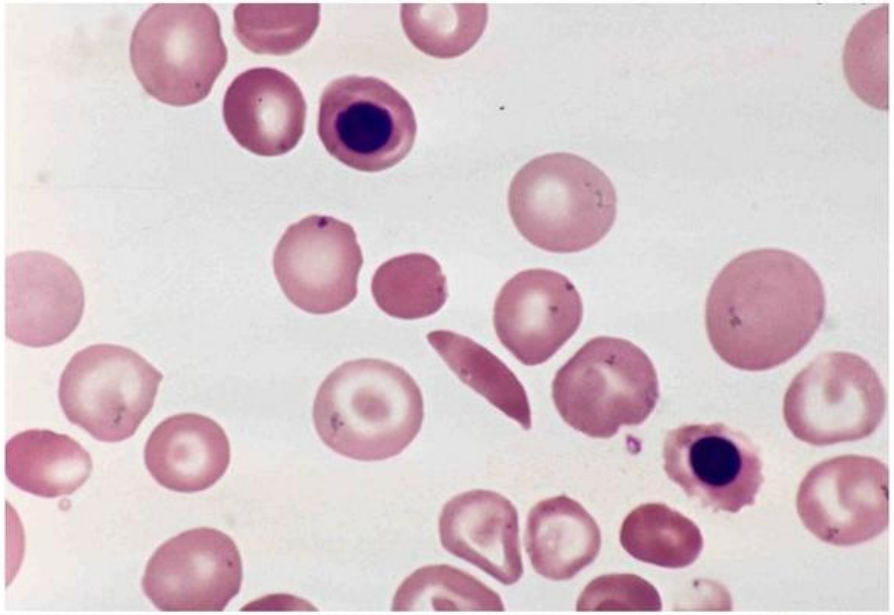

Мегалобласттар-өзгерген эритробласттар.
В12 фоль қышқ. Жетіспеушілік анемиясында пайда болады. Мөлшері ірі 16 мкм. дөңгелек немесе овальды ядросы болады және ол біршама бөлігін қамтиды.

# Жолли денешіктері

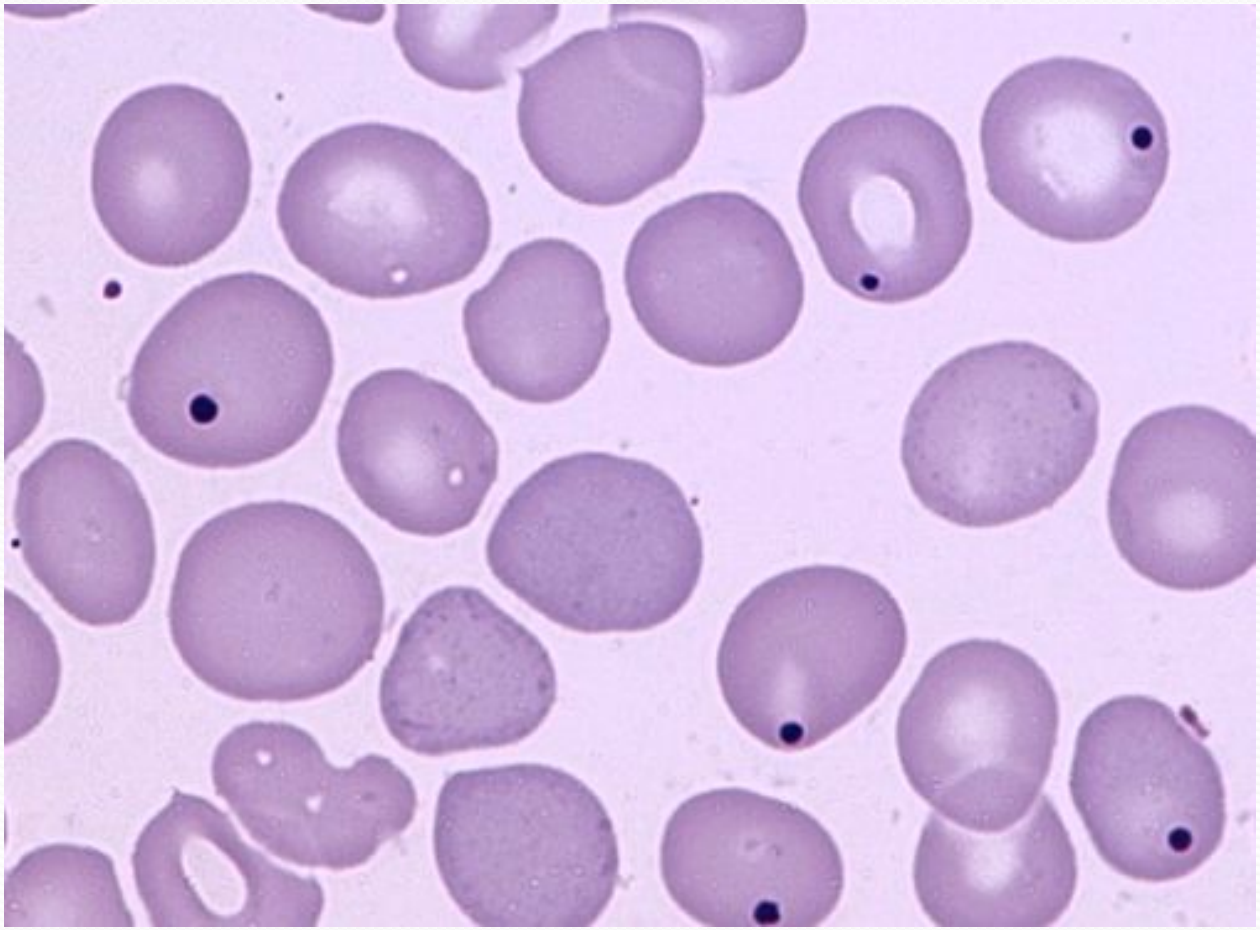

Жолли денешіктері- фиолетовый-қошқыл түсті қосылыстар, олар ядро қалдығы болып табылады. Көкбауыр мен В12 фоль қышқ. жетіспеушілік анемиясында пайда болады.

# Кебот сақиналары

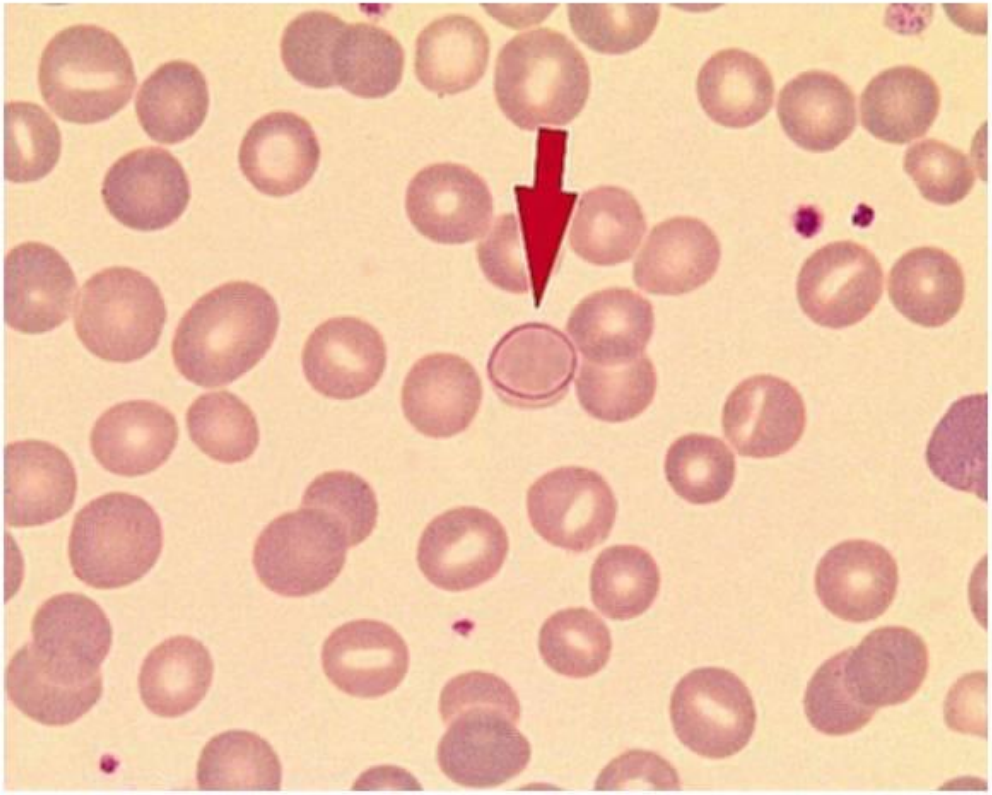

Кебот сақиналары-сақина тәрізді эритроцит қосалқысы. Ядро субстанциясының қалдығы болып табылады. В12 жет. Анемиясының ауыр түрінде, ауыр металлдар тұздарымен уланғанда пайда болады.

# Гейнц-Эрлих денешіктері

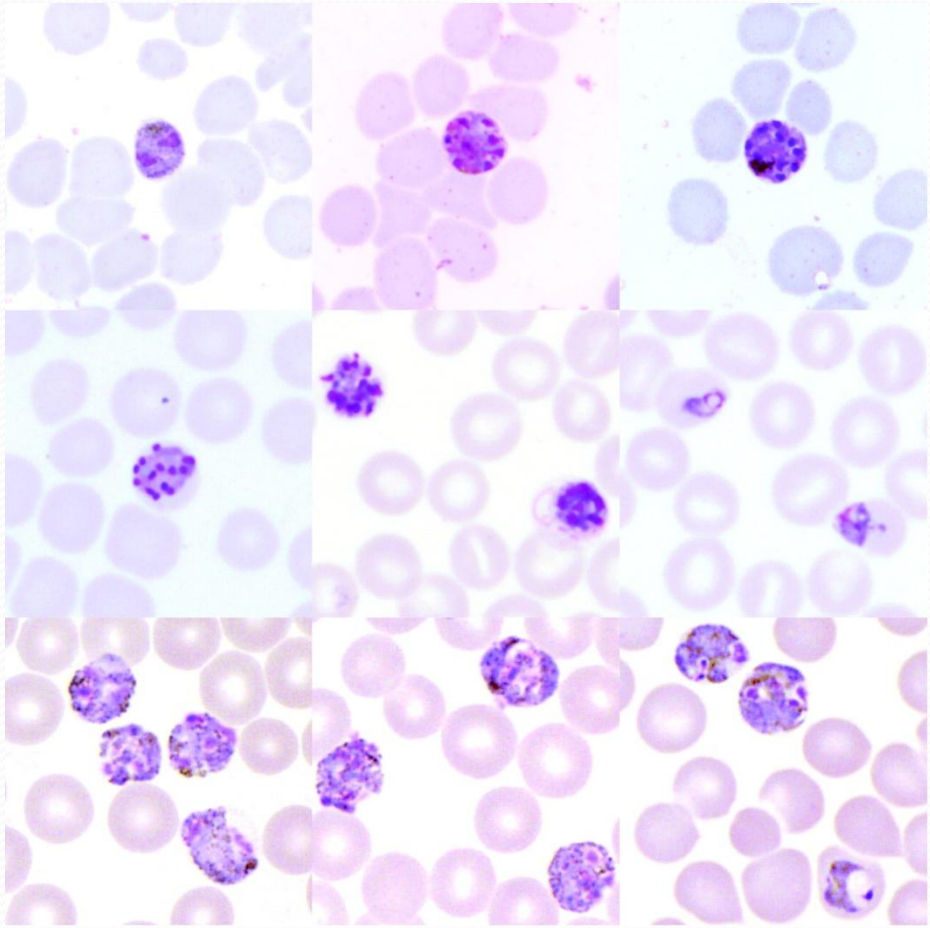

Гейнц-Эрлих денешіктері-гемоглобин деструкциясы нәтижесінде эрит. Мембрана бұзылысына алып келеді.

# Эритроцит диаметрін өлшеу

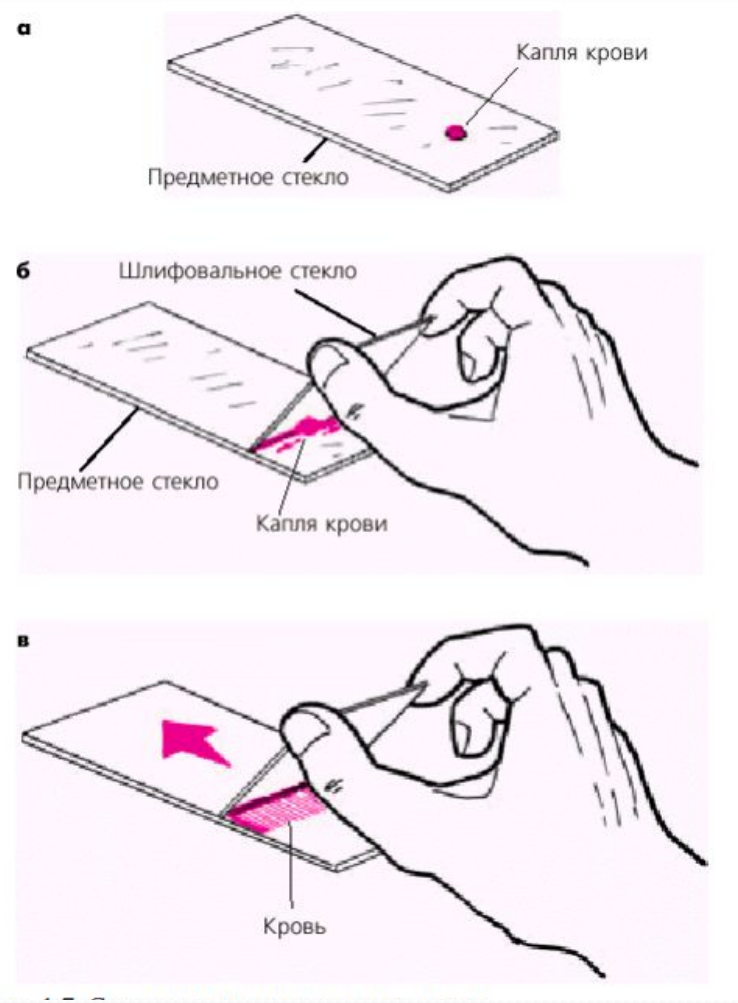

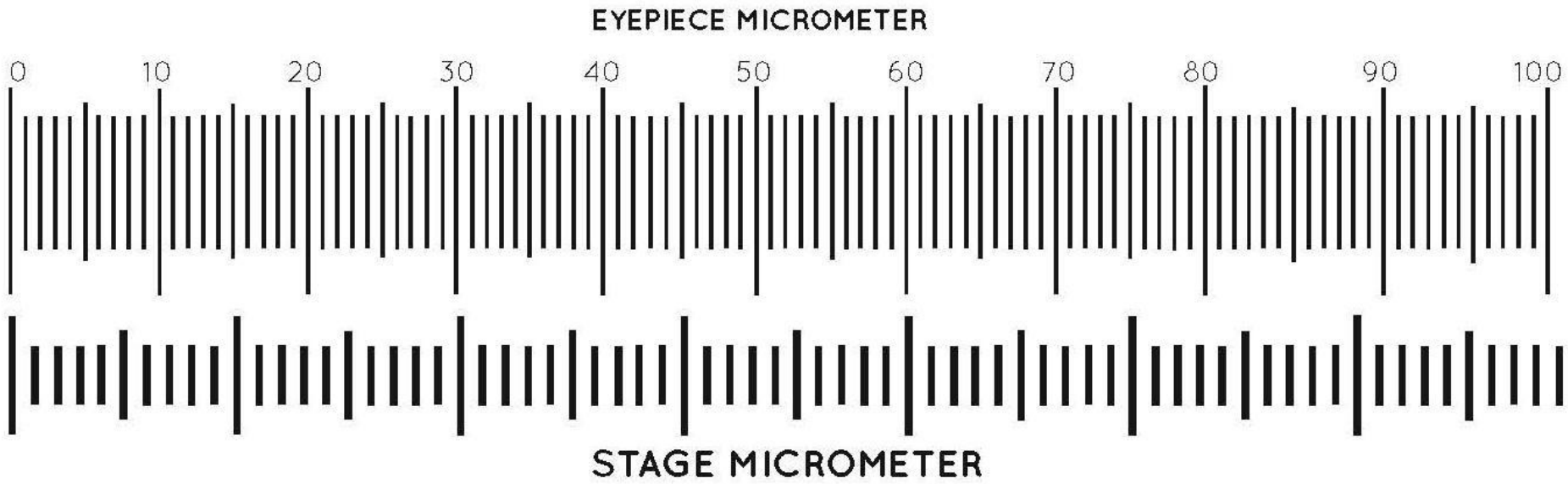
EYEPIECE MICROMETER
0
10
20
30
40
50
60
70
80
90
100
STAGE MICROMETER

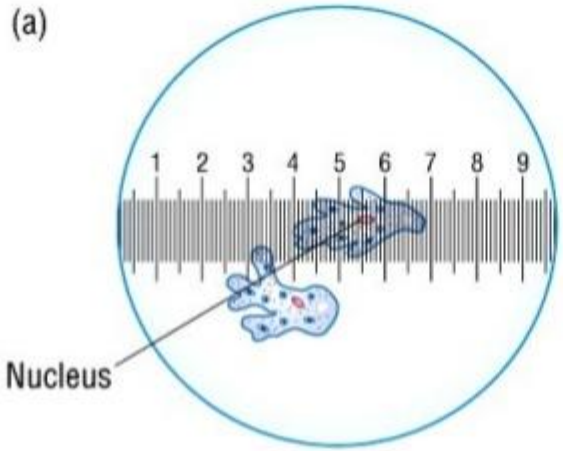


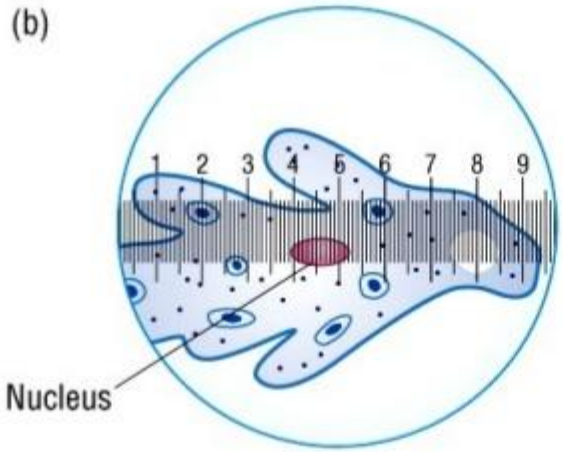

The eyepiece graticule remains constant no matter what magnification the cells are viewed at.

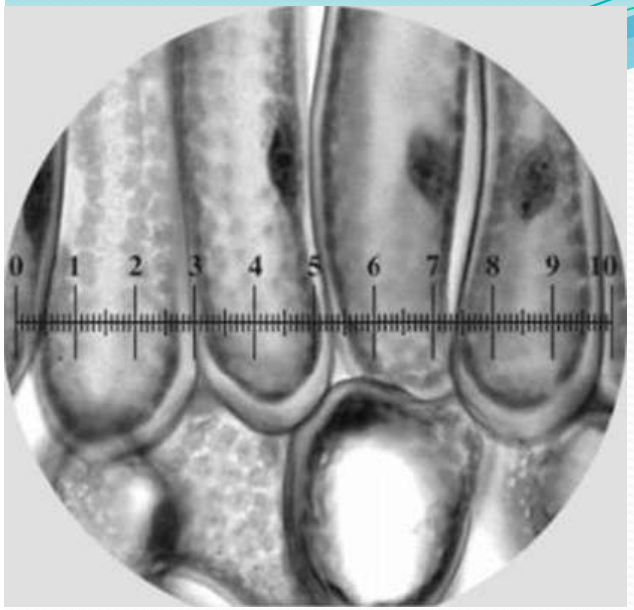




# Түс көрсеткіші

- Қалыпты жағдайда: 0,86-1,05
- Мақсат: анемияларды гиперхромды, нормохромды, гипохромды деп бөлуге қажет.

# Орташа эрит. гемоглобин саны

# Анемиялар

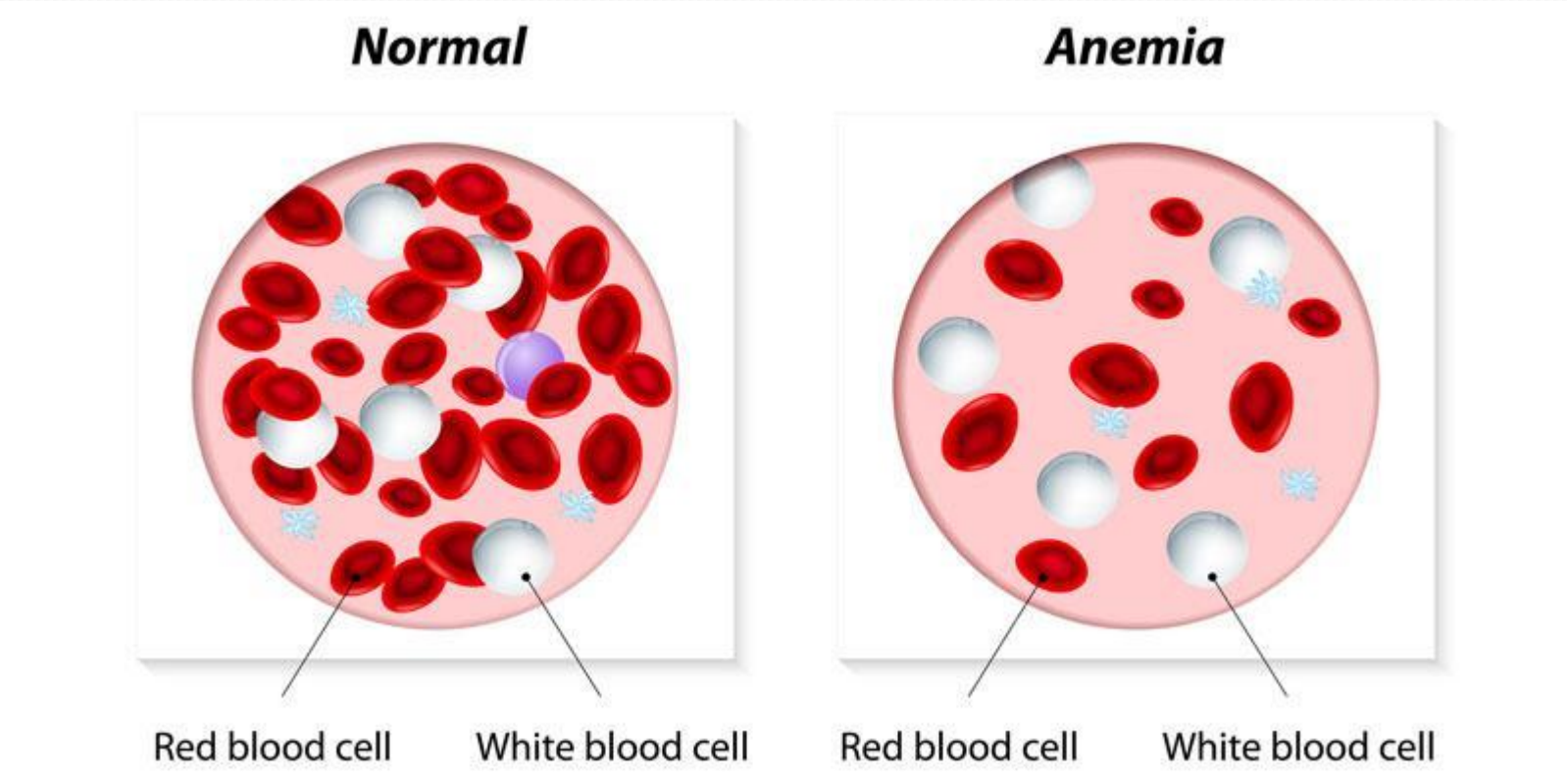


Ерлерде-Hb 130 г/л төмен, Ht42%
Әйелдерде-Hb 120 г/л төмен, Ht37%

# Жіктелуі

- Мөлшеріне байланысты

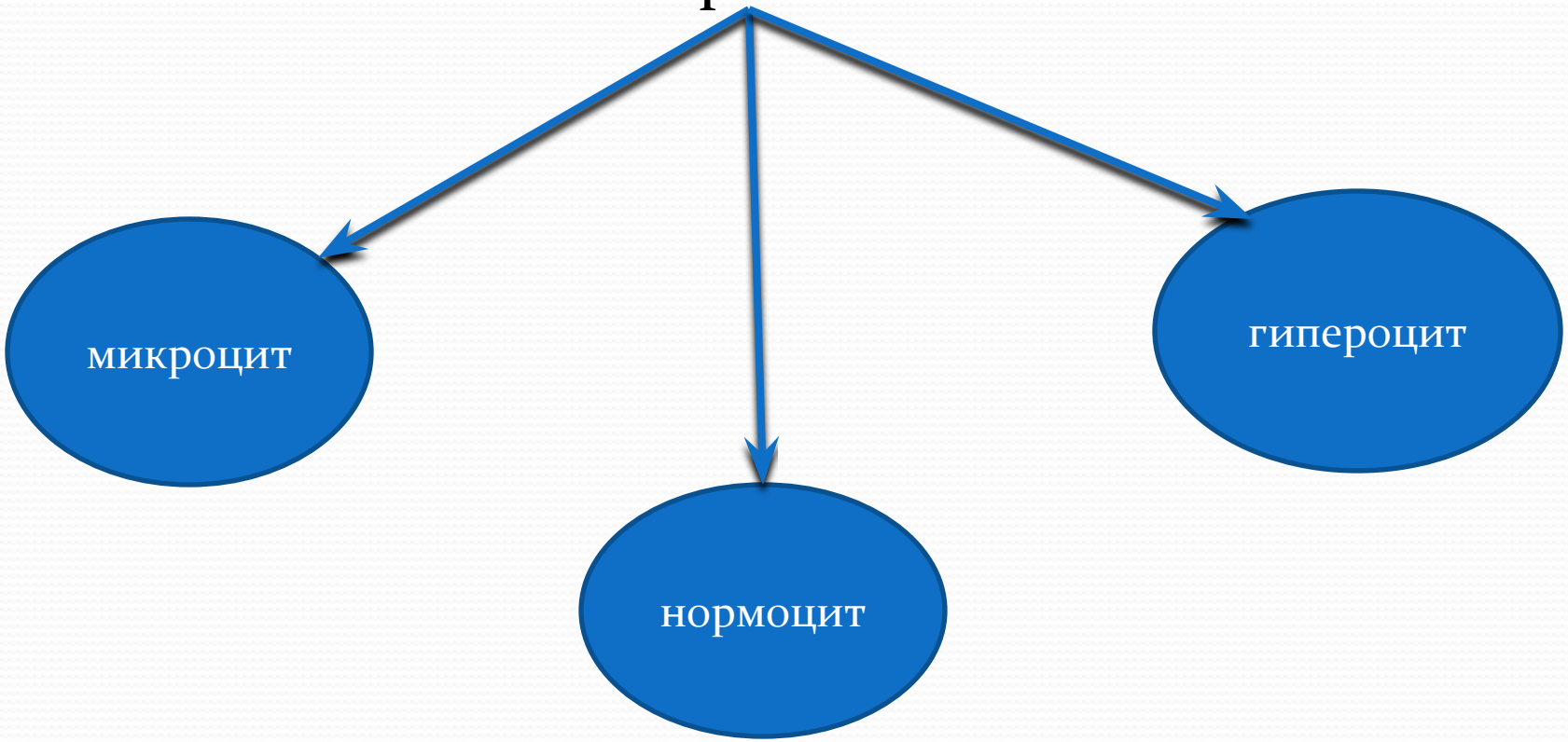

- Гемоглобинге қануына байланысты

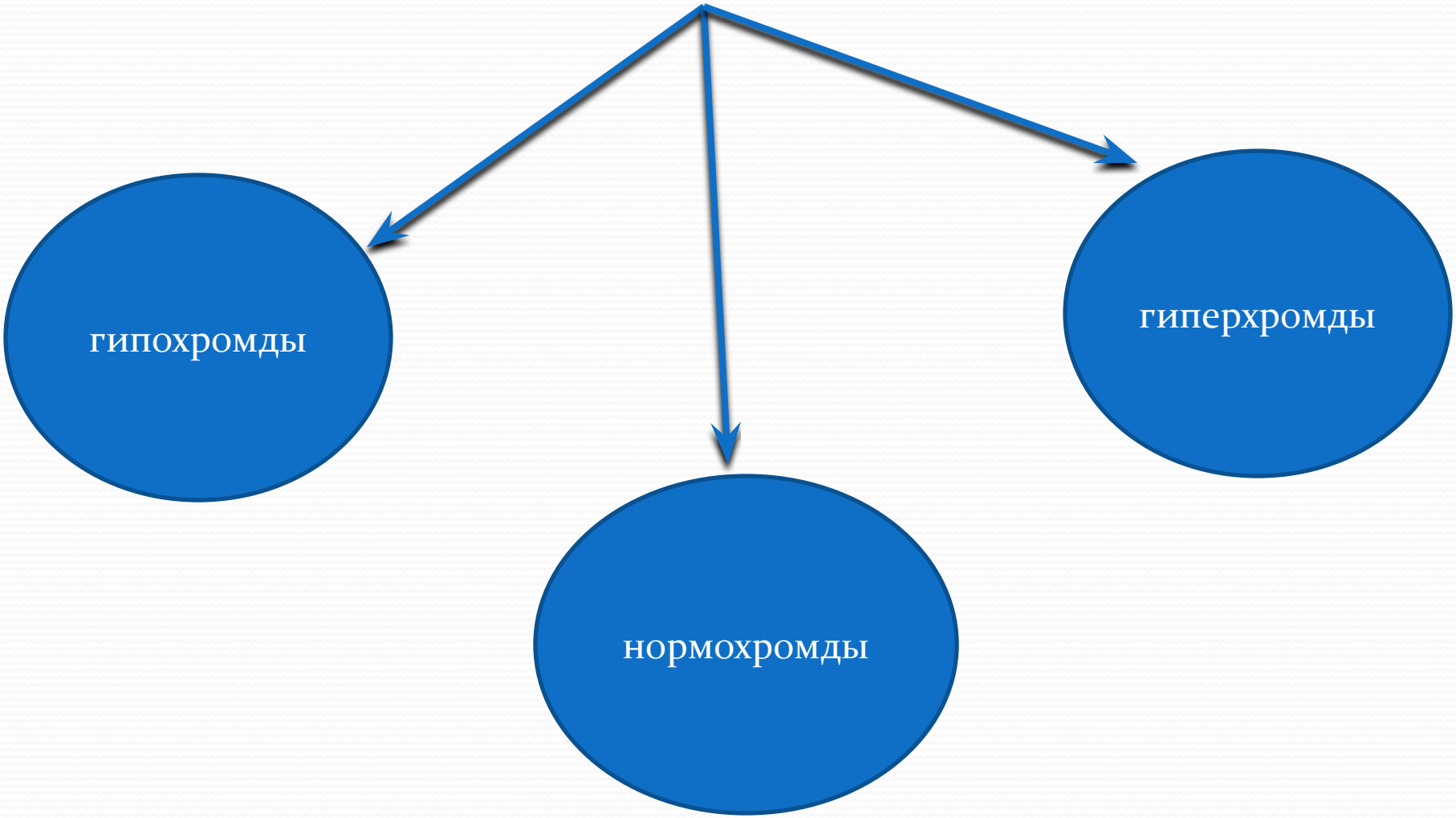

- Ағымына байланысты

Жеңіл
91-119 г/л

Орташа
70-90 г/л

Ауыр
70 г/л төмен

26
Fe
2
8
14
2
55.845

# Этиологиясы



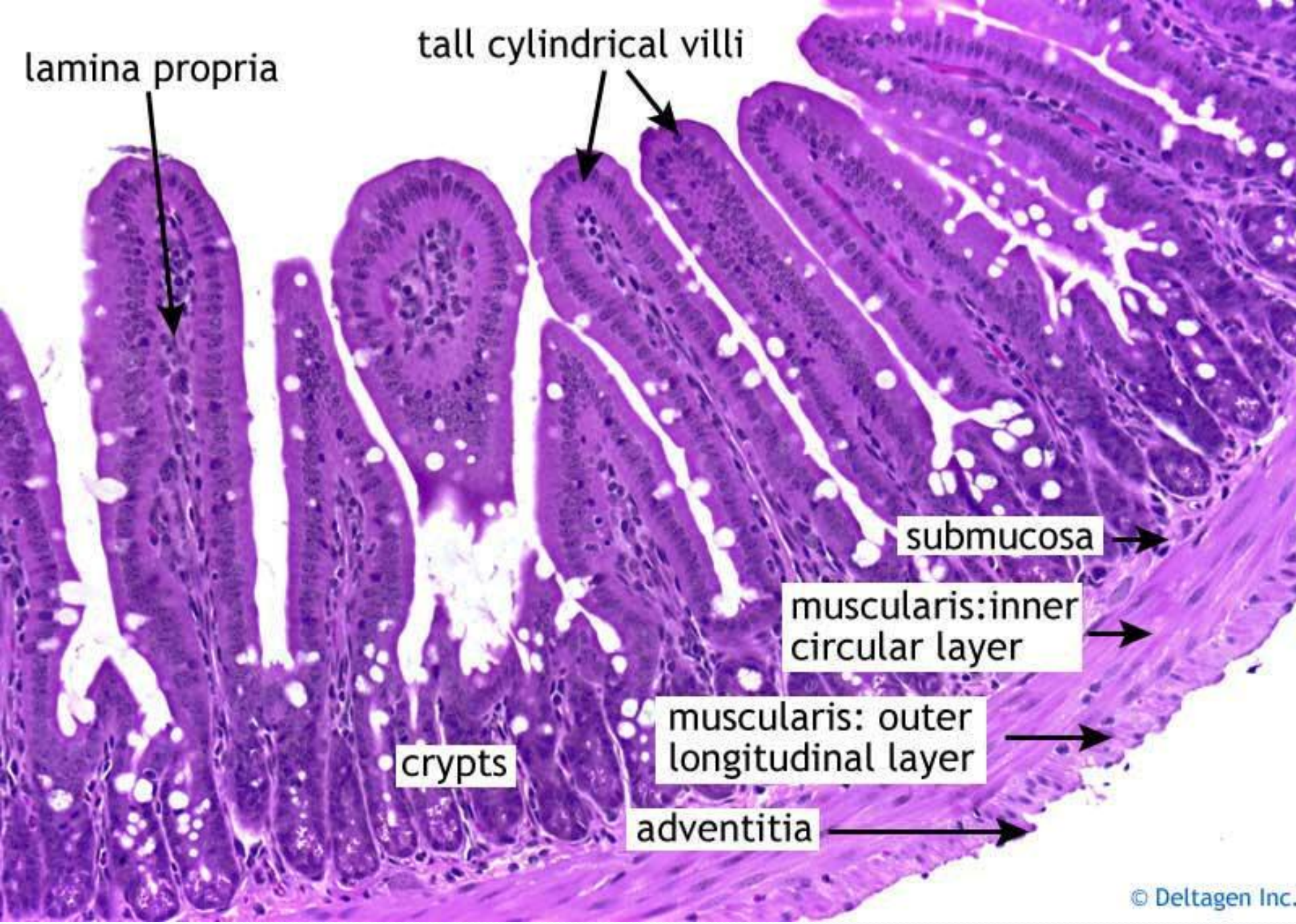
lamina propria
tall cylindrical villi
submucosa
muscularis:inner circular layer
muscularis: outer longitudinal layer
crypts
adventitia
© Deltagen Inc.

depositphotos
depositphotos
depositphotos
depositphotos
depositphotos
depositphotos

# Пайдаланылған әдебиеттер


- Г.Е.Ройтберг, А.В.Струтынский-Внутренние болезни лабораторная и инструментальная диагностика.
- Б.И.Шулутко, С.В.макаренко-Стандарты диагностики и лечения внутренних болезней.