Хирургия опухолей желчных путей

Дубар Эмель, 501

© Toronto Video Atlas of Liver, Biliary and Transplant Surgery

Статистика

- 10-15 % от первичных печеночных опухолей
- 2,1 на 100.000 (на Западе)
- мужчины чуть чаще женщин (1,5:1,0)
- дебют – на 7ом десятке

Классификация

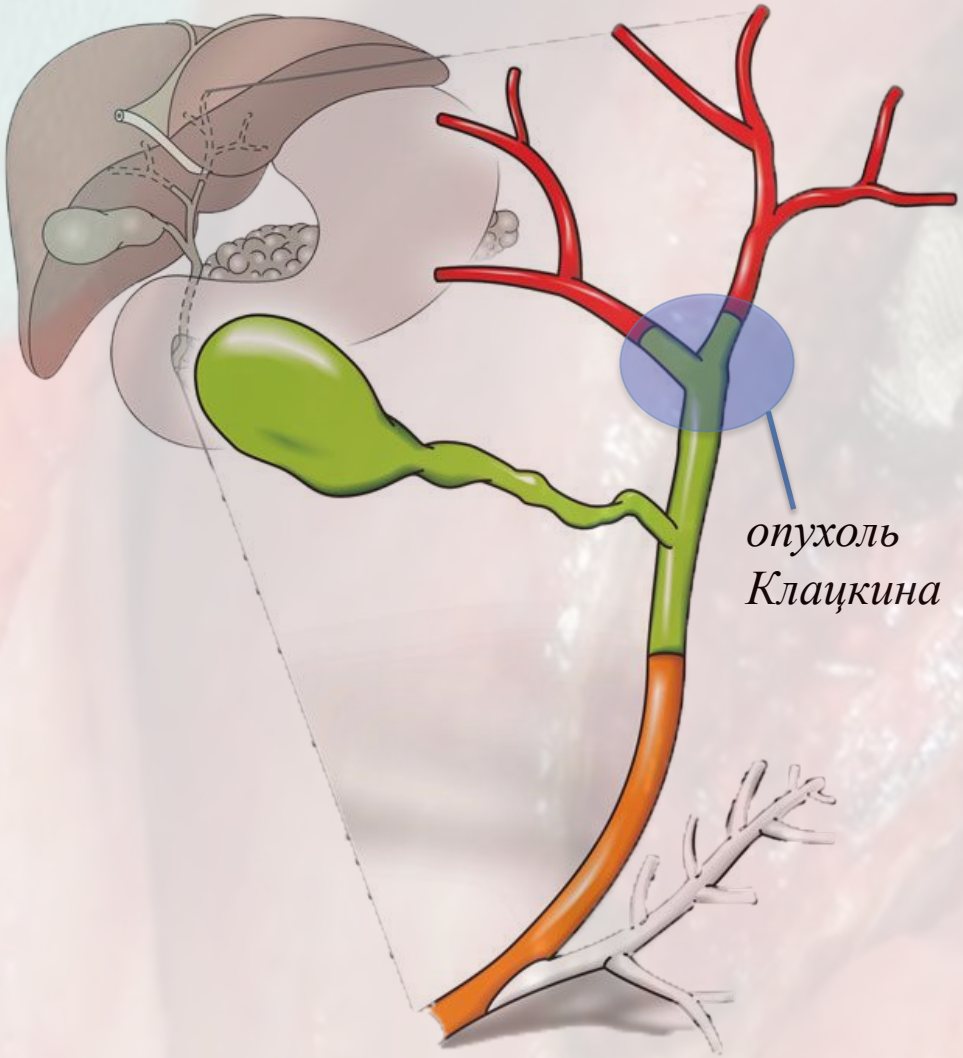

Холангиокарцинома:

Внутрипеченочная
10%

Перихилярная
50%

Дистальная
40%

Внепеченочная

+ рак желчного пузыря + опухоль Фатерова сосочка

Перихилярные опухоли: классификация по Bismuth-Corlette

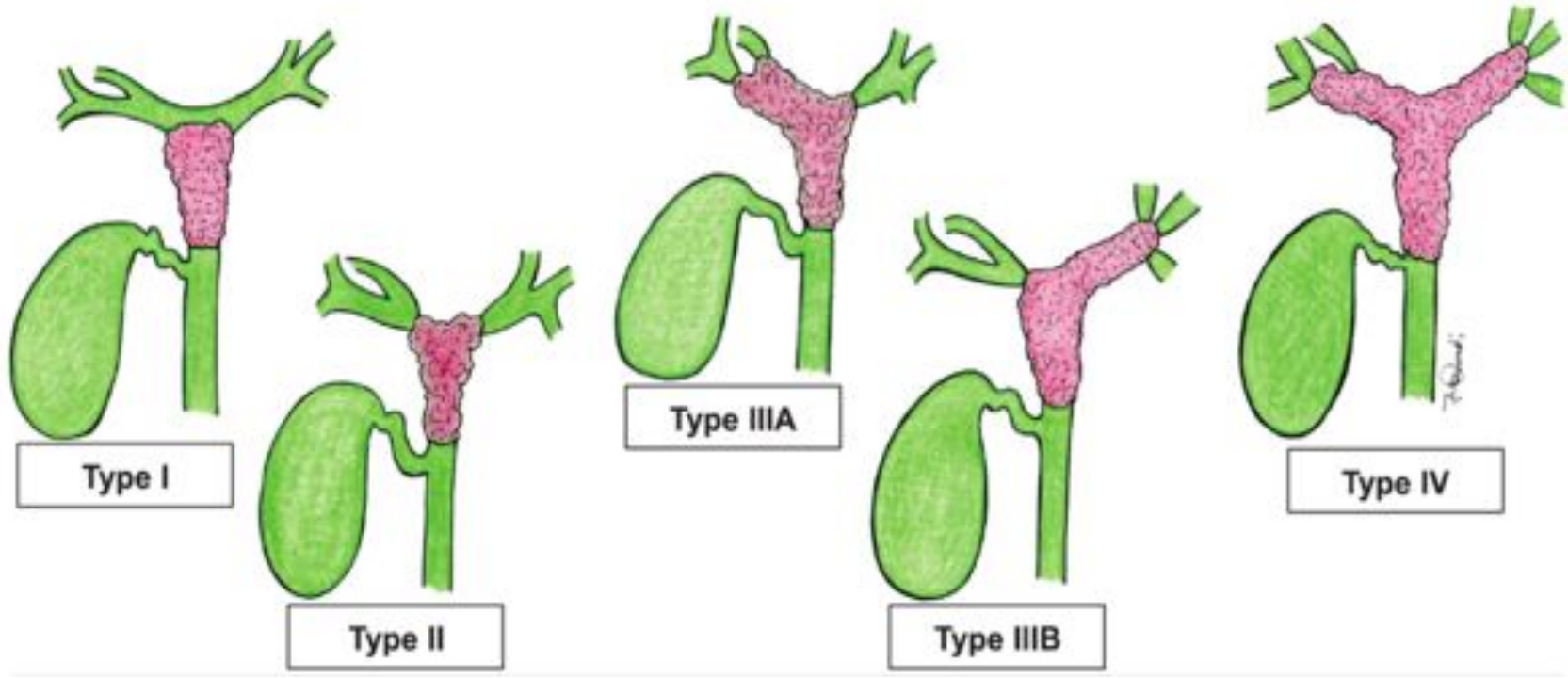

до слияния ЛПП и ППП	вовлекая слияние ЛПП и ППП	+ вовлекая бифуркацию ППП	+ вовлекая бифуркацию ЛПП	вовлекая ЛПП и ППП до их разветвления/ мультифокальная опухоль

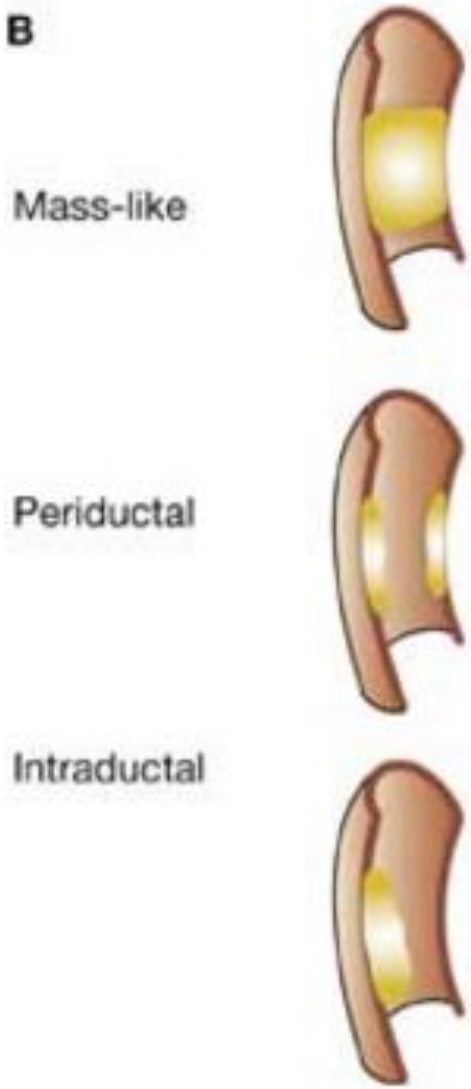
B
Mass-like
Periductal
Intraductal

Факторы риска

- iCCA: те же, что и для ГЦР: цирроз, хронический HBV, HCV, ожирение, СД, алкогольный гепатит
- pCCA, dCCA: ПСХ
- паразитозы: описторхоз, клонорхоз (1 группа по ВОЗ)
- болезнь Кароли
- ЖКБ (рак желчного пузыря)
- синдром Линча (рак прокс. отд. colon+ яичников, матки)

Прекурсоры

- Билиарная интраэпителиальная неоплазия
- Внутрипротоковая папиллярная неоплазма

iCCA

TX	Tumor can't be assessed
T0	No evidence of primary tumor
Tis	Intra-ductal tumor
T1	Solitaty tumor, no vascular invasion
T2a	Solitary tumor + vascular invasion
T2b	Multiple tumors ± vascular invasion
T3	Perforation of visceral peritoneum/involvement of local extra-hepatic structure
T4	Periductal invasion
N1	Regional nodal metastasis
M1	Distant metastasis

Stage 0	Tis, N0, M0
Stage I	T1, N0, M0
Stage II	T2, N0, M0
Stage III	T3, N0, M0
Stage IV A	T4, N0, M0 Any T, N1, M0
Stage IV B	Any T, Any N, M1

pCCA

T1	Confined to bile duct, extension up to muscle layer or fibrous tissue
T2a	Invasion to surrounding adipose tissue
T2b	Invasion to adjacent hepatic parenchyma
T3	Invasion of unilateral branches of PV or HA
T4	Invasion of main PV or its b/l branches or CHA or 2nd order biliary radicals b/l or u/l biliary radicals with c/l PV or HA
N1	Metastasis to nodes along CBD, HA, PV
N2	Metastasis to nodes along periaortic, pericaval, SMA, CA
M1	Distant metastasis

Stage 0	Tis, N0, M0
Stage I	T1, N0, M0
Stage II	T2a-b, N0, M0
Stage III A	T3, N0, M0
Stage III B	T1-3, N1, M0
Stage IV A	T4, N0-1, M0
Stage IV B	Any T, N2, M0 Any T, Any N, M1

T1	Histologicaly confined to bile duct
T2	Invasion beyond bile duct
T3	Invasion of gall bladder, pancreas, duodenum, other adjacent organs without involvement of celiac axis or SMA
T4	Involvement of celiac axis or SMA
N1	Regional nodal metastasis
M1	Distant metastasis

dCC
A

Stage 0	Tis, N0, M0
Stage I A	T1, N0, M0
Stage I B	T2, N0, M0
Stage II A	T3, N0, M0
Stage II B	T1-3, N1, M0
Stage III	T4, Any N, M0
Stage IV	Any T, Any N, M1

Клиника

- неспецифическая ☹️
- **зуд** 66%
- потеря веса 30-50%
- слабость
- **желтуха** (не бывает при iCCA) 90%
  потемнение мочи, обесцвечивание стула
- диспепсия
- гепатомегалия 25-40%
- ночные потения
- пальпируемое образование 10%

Чем выше, тем позже и хуже…

БЕЗБОЛЕВАЯ ОБСТРУКТИВНАЯ ЖЕЛТУХА

Лаборатория

- увеличен ПБ
- небольшое увеличение АЛТ, АСТ, ГГТП
- увеличение ЩФ

(механическая желтуха)

Маркеры: CA 19-9, CEA - ? неспецифично

iCCA: Дифдиагностика с доброкачественными образованиями

- перибилиарные железы
- реактивная протоковая пролиферация
- билиарные микрогамартомы (комплексы von Meyenburg)
- аденомы желчных путей

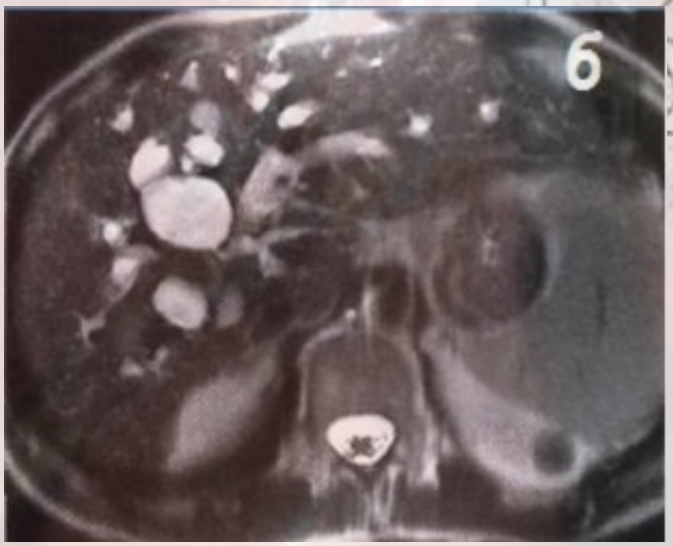

Диагностика

- МСКТ – гиподенсное образование с усилением краев в артериальную фазу и прогрессивным усилением сигнала в венозную фазу (в отличие от ГЦР – сильный сигнал в артериальную фазу и вымывание контраста уже в венозную)
- МРТ и МРХПГ – для определения распространенности
- ЭРХПГ – когда дистальная ф. и нужно дренирование и биопсия; дистальная граница
- ЧЧХГ+ ЧЧХС – проксимальная граница
- ПЭТ
- УЗИ – расширенные жп; неспецифично + плохо видит дистальные
- ЦДК

© Tatiana Yakova, MD, of Moscow Pancreatic and Transplant Surgery

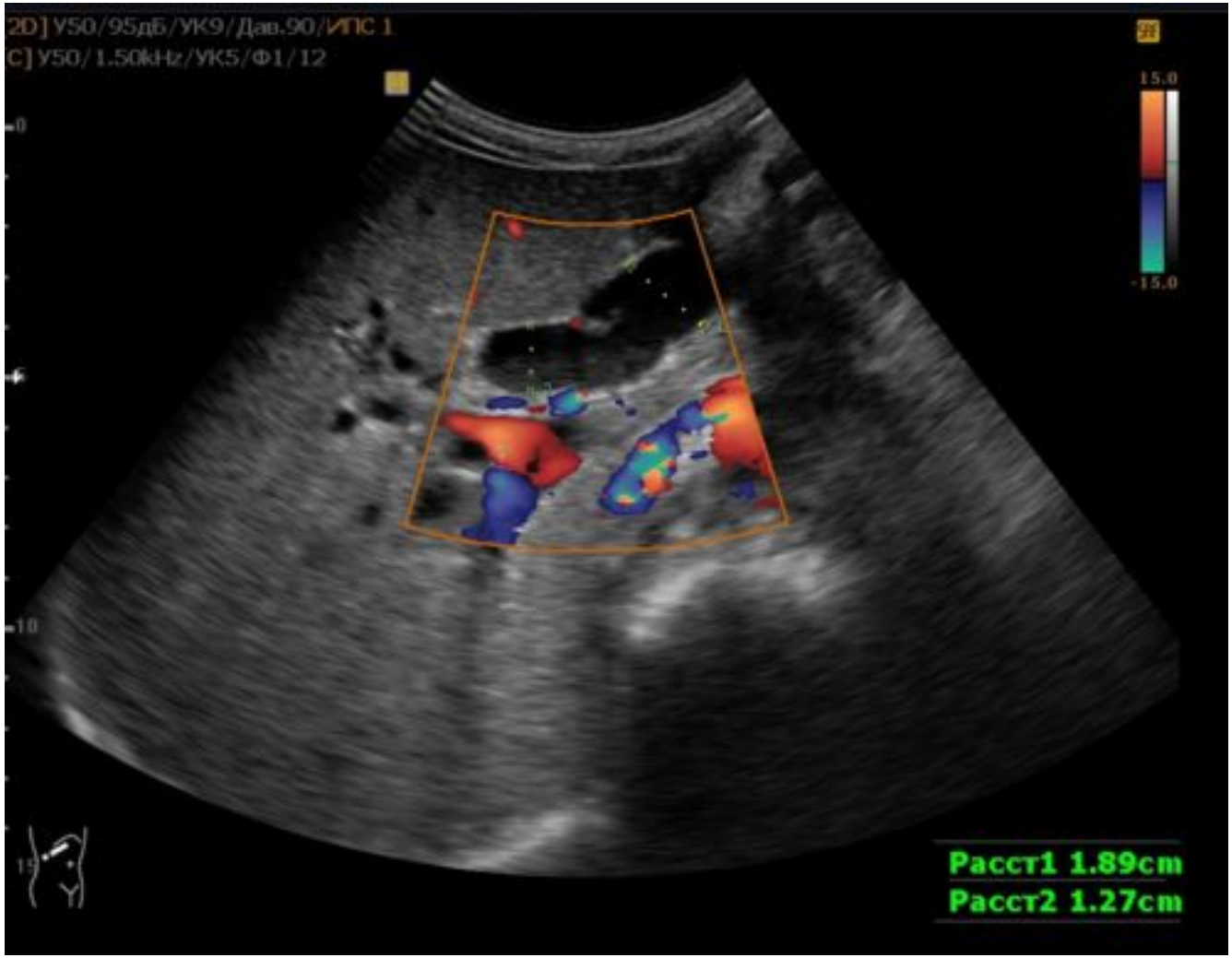
2D] У50/95дБ/УК9/Дав.90/ИПС 1
C] У50/1.50kHz/УК5/Ф1/12
15.0
-15.0
Расст1 1.89cm
Расст2 1.27cm

а

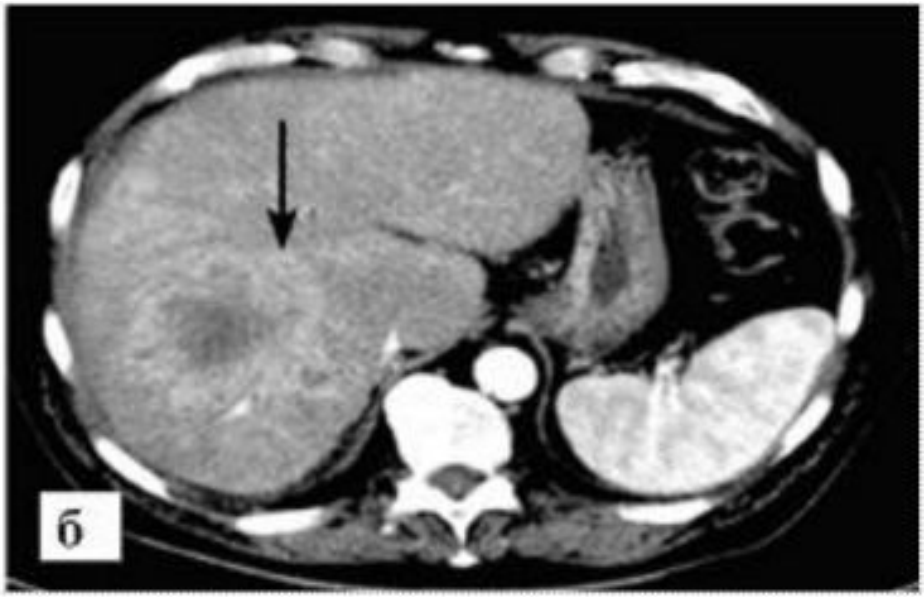
б

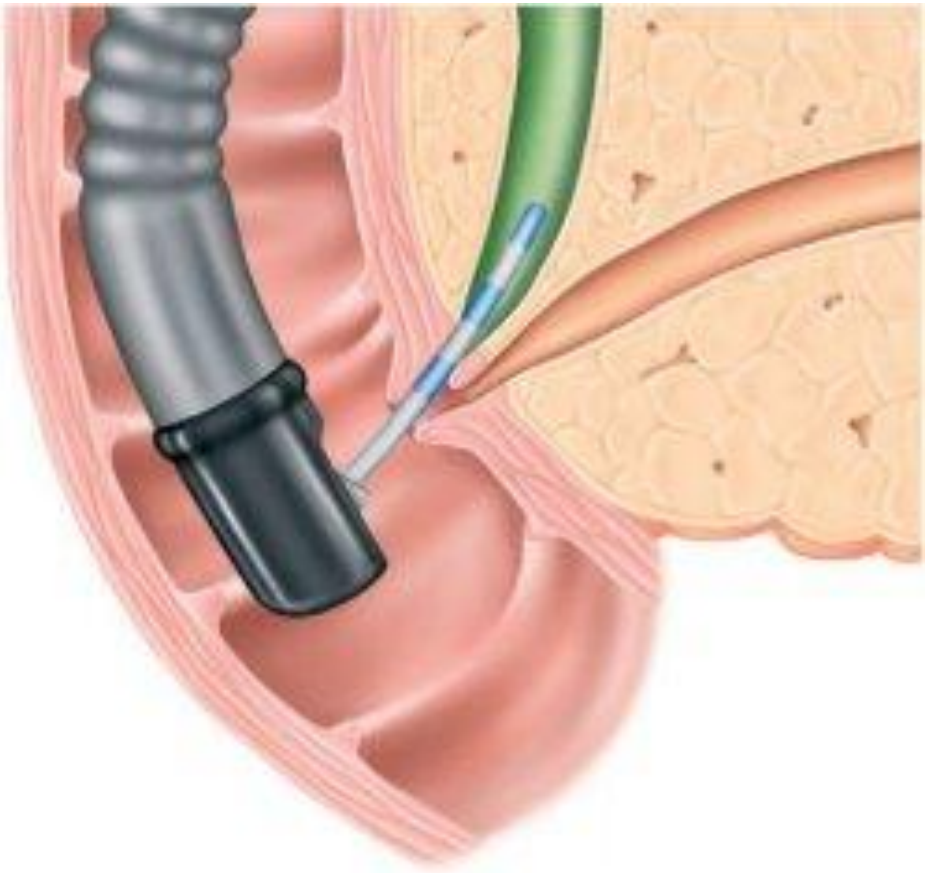

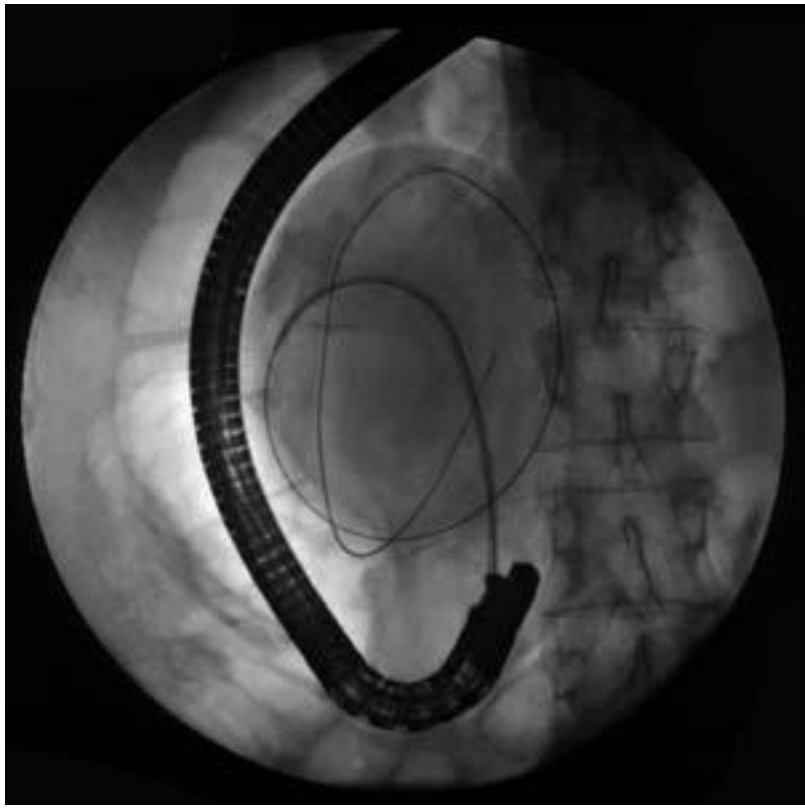

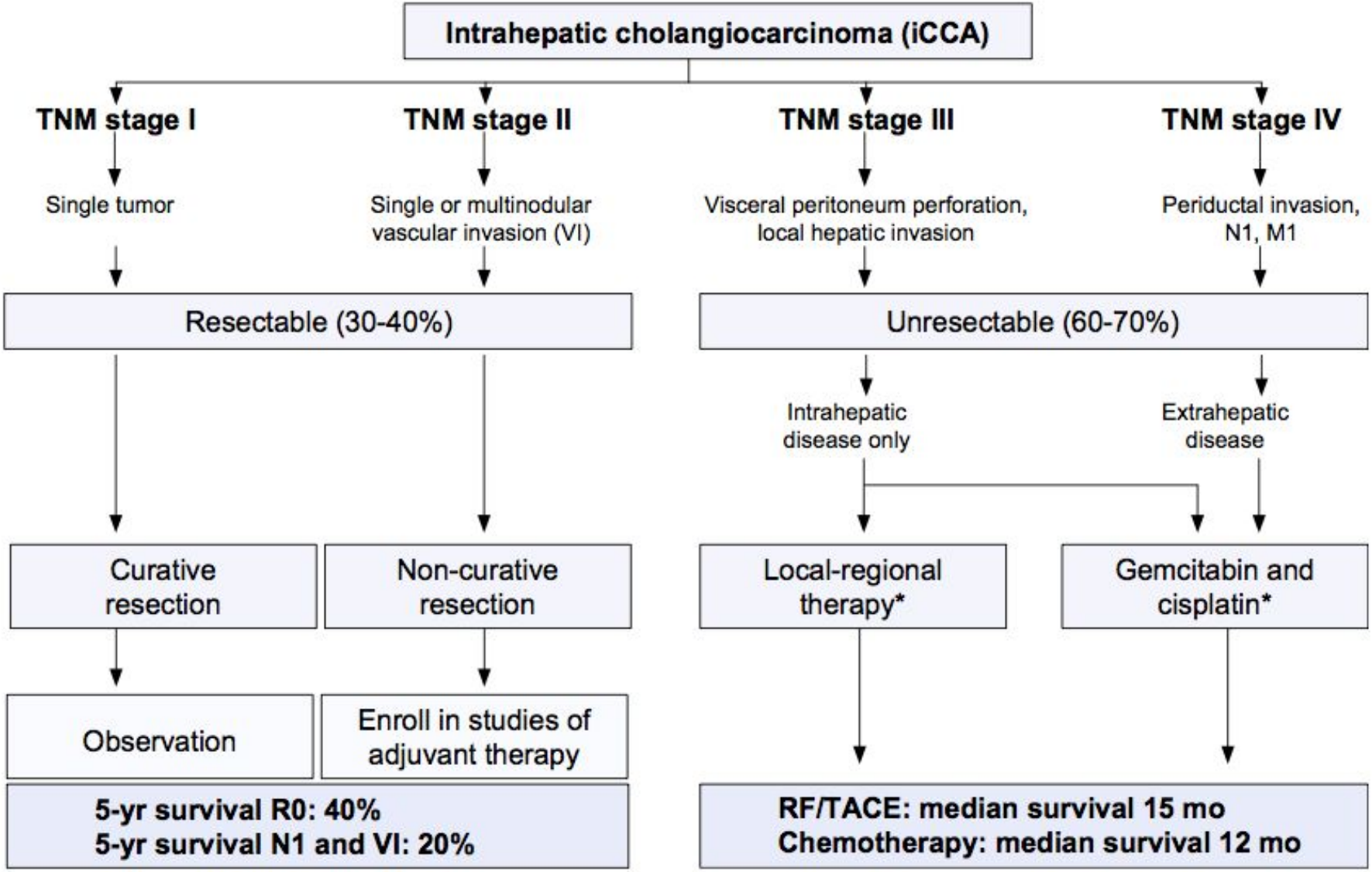
Intrahepatic cholangiocarcinoma (iCCA)
TNM stage I
TNM stage II
TNM stage III
TNM stage IV
Single tumor
Single or multinodular vascular invasion (VI)
Visceral peritoneum perforation, local hepatic invasion
Periductal invasion, N1, M1
Resectable (30-40%)
Unresectable (60-70%)
Intrahepatic disease only
Extrahepatic disease
Curative resection
Non-curative resection
Local-regional therapy*
Gemcitabin and cisplatin*
Observation
Enroll in studies of adjuvant therapy
5-yr survival R0: 40%
5-yr survival N1 and VI: 20%
RF/TACE: median survival 15 mo
Chemotherapy: median survival 12 mo

Проблемы хирургического лечения

- у ворот печени – много структур
- поздняя диагностика

Перед гепаторезекцией:

- дренирование желчных протоков!

- эмболизация воротной вены – если останется меньше 25%

- трансилеоколитическая (мини-доступ)
- *чрескожная чреспеченочная* (седация+местная анестезия)

Резектабельность

- iCCA 60%
- pCCA 56%
- dCCA 91%

© Thomas Yeung, MBBS, MRCS, Department of Hepatobiliary and Transplant Surgery

dCCA

- ПДР с сохранением пилоруса
- убираем л/у (пытаемся не деваскуляризировать холедох)

pCCA

- Тип 1 и 2: резекция внепеченочных желчных путей + желчный пузырь единым блоком
  (края 5-10 мм)
  + регионарная лимфаденэктомия
  + гепатикоеюностомия по Ру
- Тип 3 и 4 -//- + лобэктомия и резекция воротной вены единым блоком
- удаление хвостатой доли при типах 2 и 3

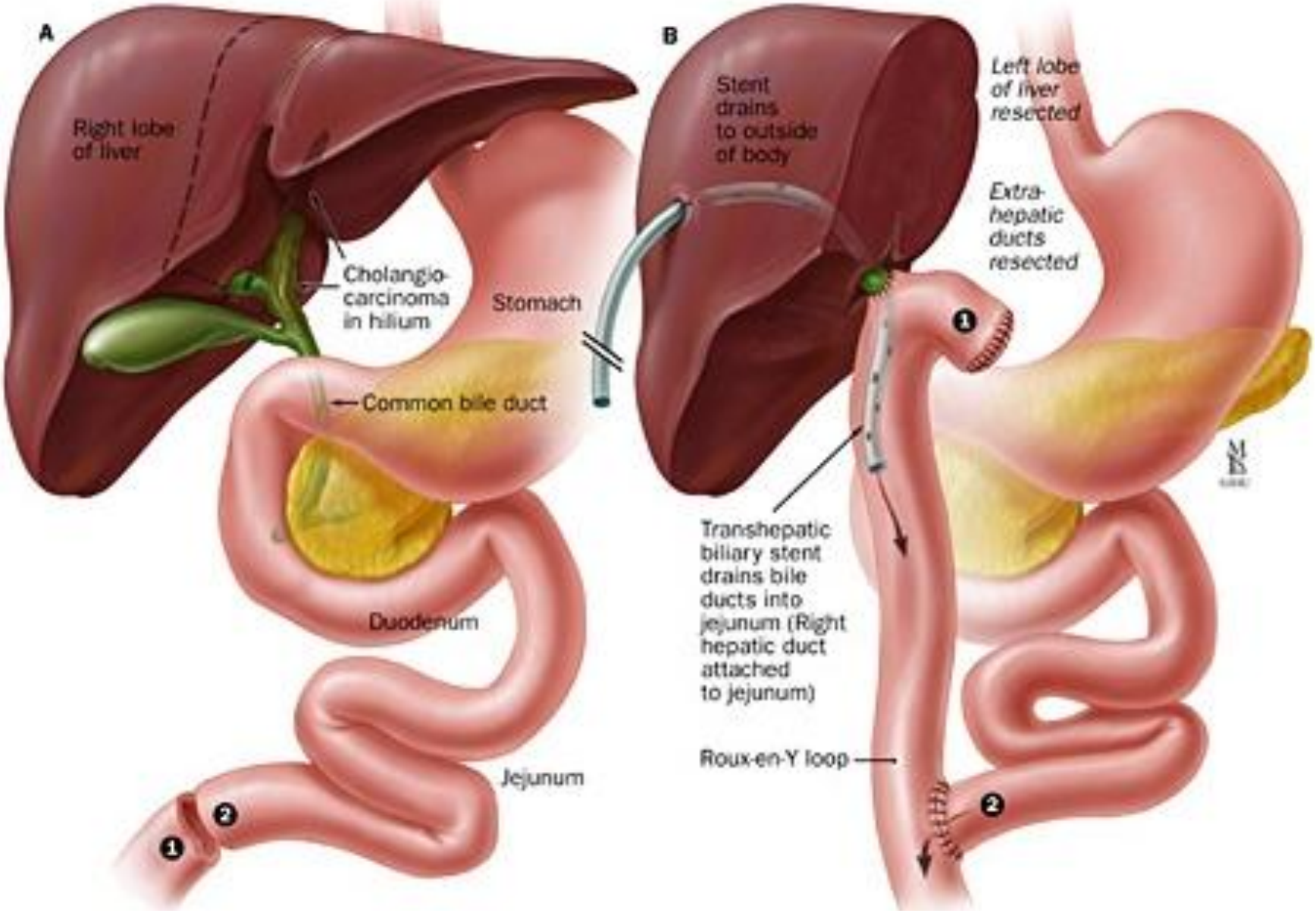
A
Right lobe of liver
Cholangio-carcinoma in hilium
Stomach
Common bile duct
Duodenum
Jejunum
1
2
B
Stent drains to outside of body
Left lobe of liver resected
Extra-hepatic ducts resected
1
Transhepatic biliary stent drains bile ducts into jejunum (Right hepatic duct attached to jejunum)
Roux-en-Y loop
2

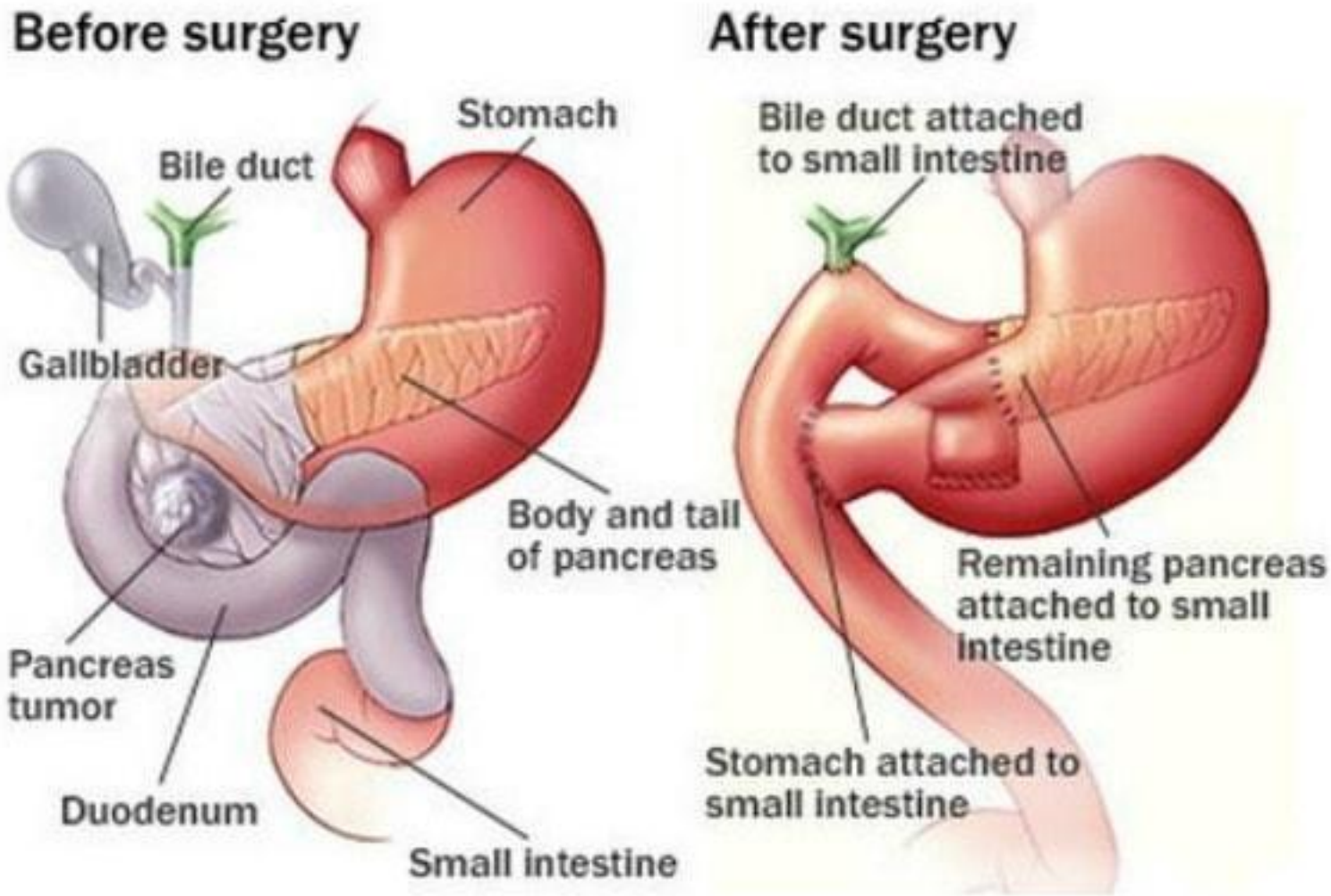
Before surgery
Stomach
Bile duct
Gallbladder
Body and tail of pancreas
Pancreas tumor
Duodenum
Small intestine
After surgery
Bile duct attached to small intestine
Remaining pancreas attached to small intestine
Stomach attached to small intestine

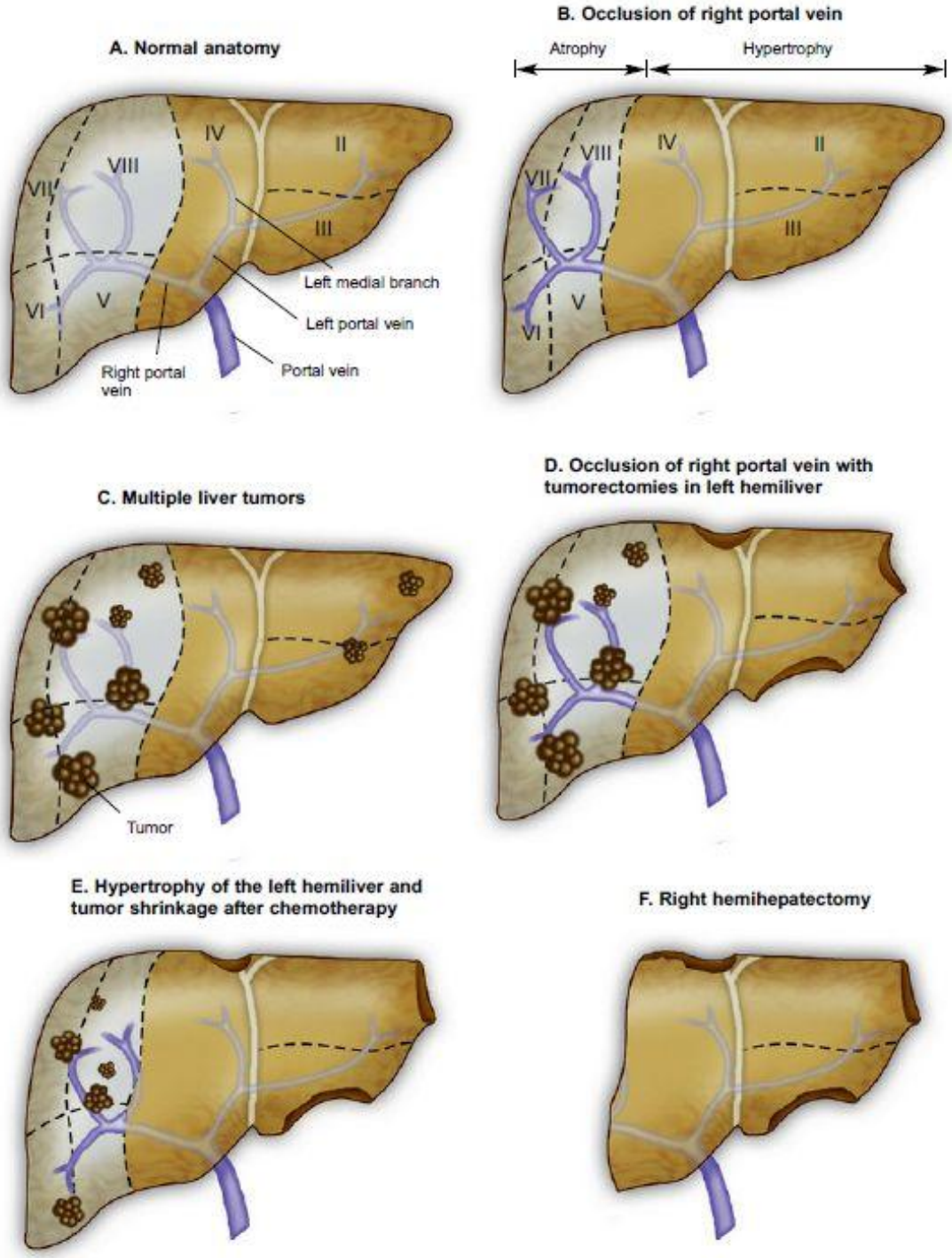
A. Normal anatomy
VIII
VII
IV
II
III
VI
V
Left medial branch
Left portal vein
Right portal vein
Portal vein
B. Occlusion of right portal vein
Atrophy
Hypertrophy
VIII
VII
IV
II
III
V
VI
C. Multiple liver tumors
Tumor
D. Occlusion of right portal vein with tumorectomies in left hemiliver
E. Hypertrophy of the left hemiliver and tumor shrinkage after chemotherapy
F. Right hemihepatectomy

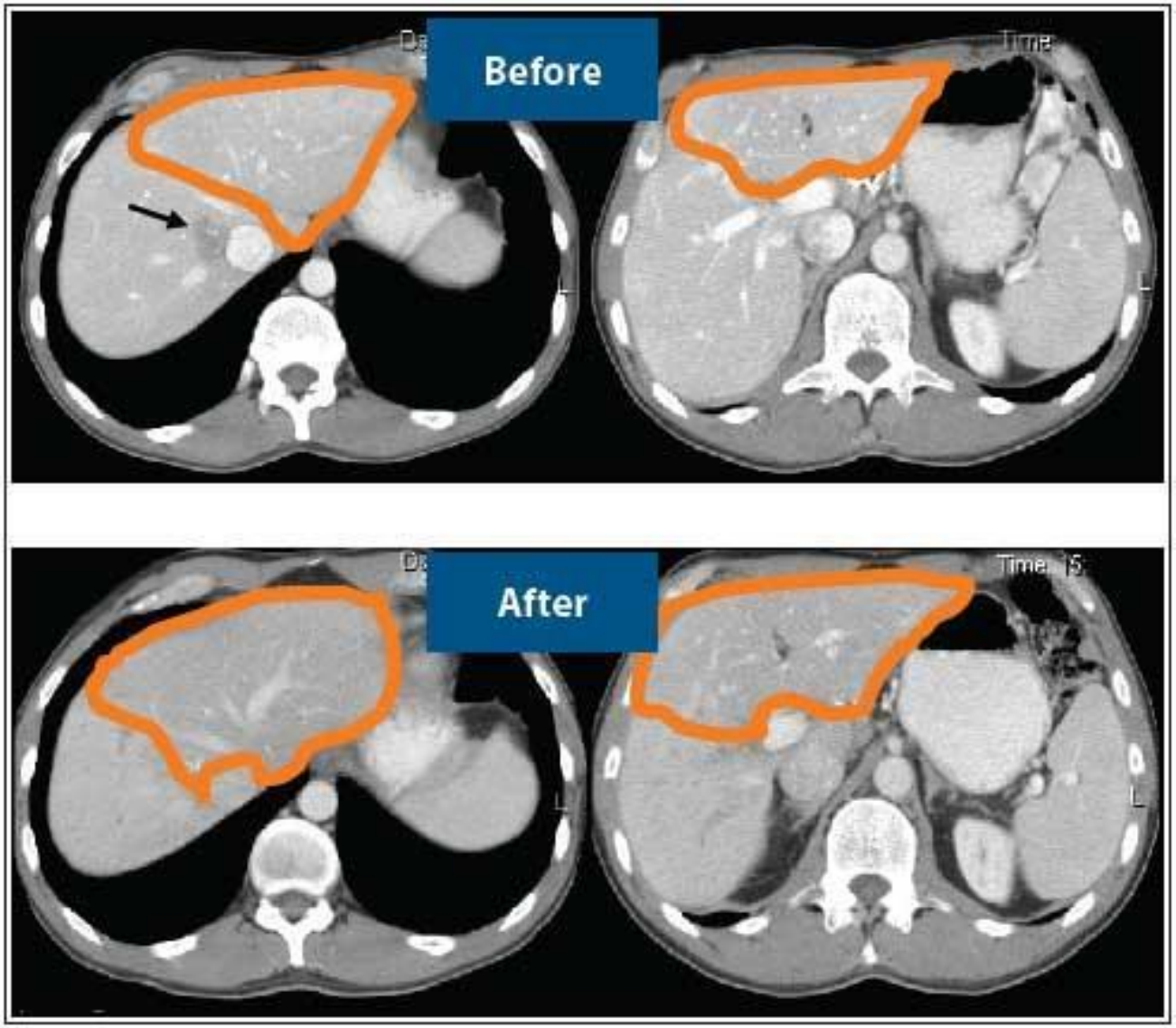

Figure: The Use of Preoperative Portal Vein Embolization to Increase Future Liver Remnant Volume—Although the liver metastasis (arrow) is small, its location adjacent to the vena cava and the right and middle hepatic veins mandates formal right hepatectomy. Volumetry studies are utilized to estimate future liver remnant volume (outlined in orange). Estimated volumes ("Before") were considered inadequate, given prior treatment with chemotherapy; portal vein embolization was performed, successfully increasing future liver remnant volume ("After").

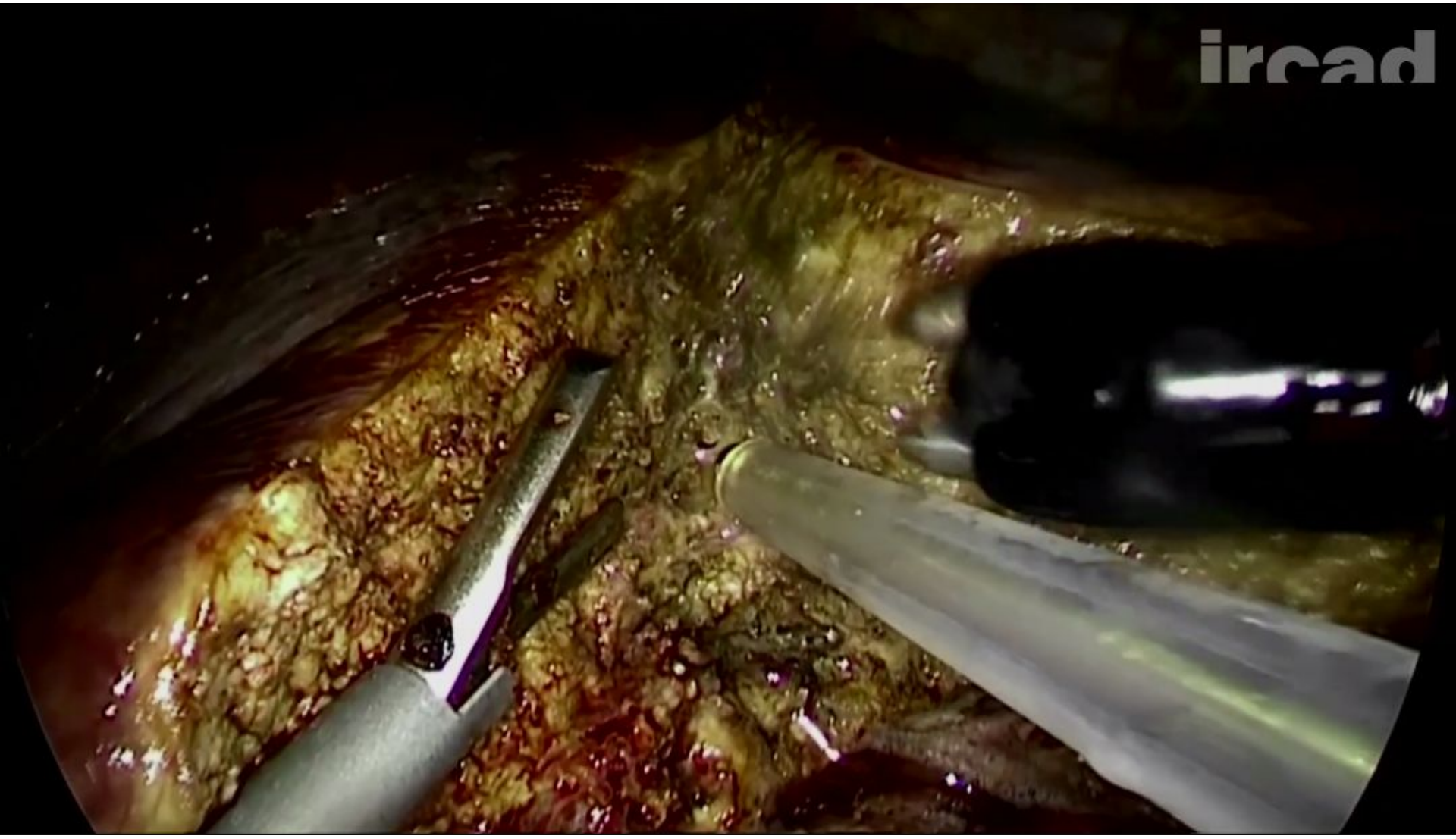
ircad

Что делать с резецированной воротной веной?!?

- анастомоз конец-в-конец
- иссечение с портопластикой поперечным швом
- аутовенозная пластика овариальной веной

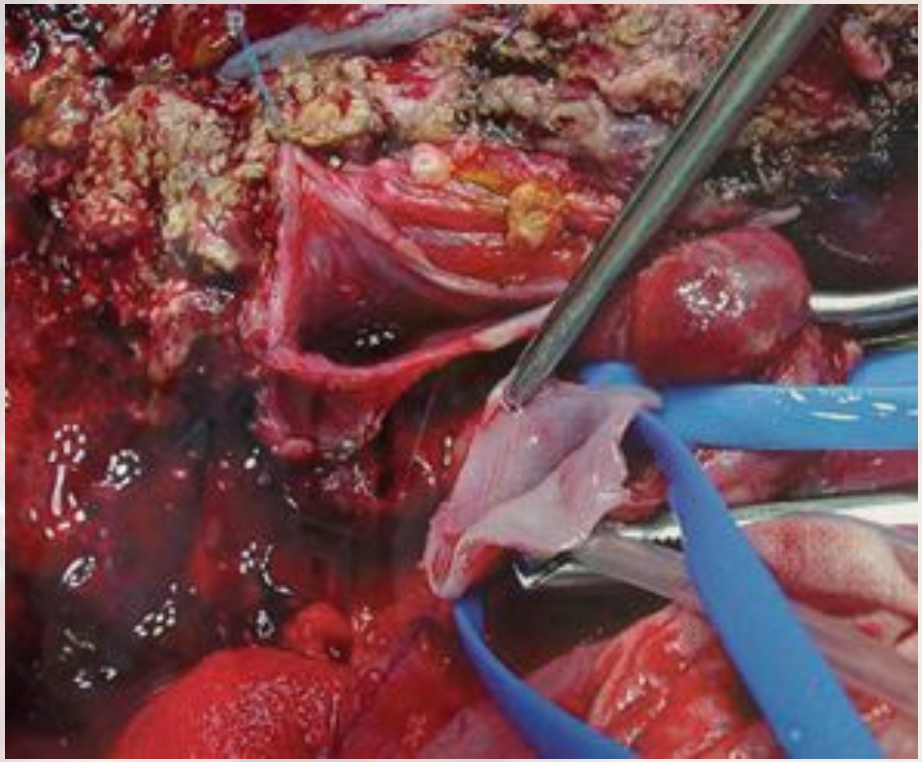

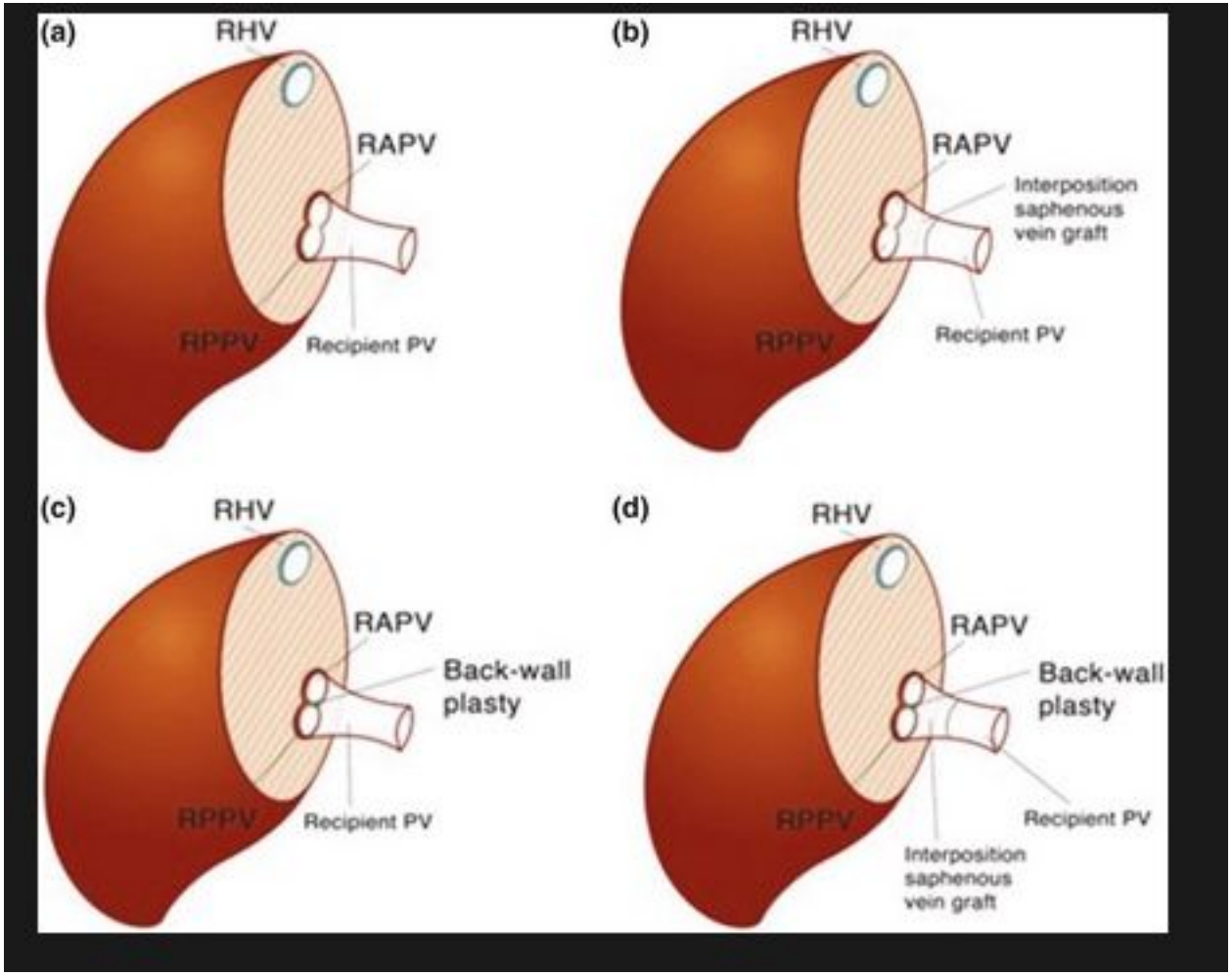
(a)
RHV
RAPV
RPPV
Recipient PV
(b)
RHV
RAPV
Interposition saphenous vein graft
RPPV
Recipient PV
(c)
RHV
RAPV
Back-wall plasty
RPPV
Recipient PV
(d)
RHV
RAPV
Back-wall plasty
RPPV
Recipient PV
Interposition saphenous vein graft

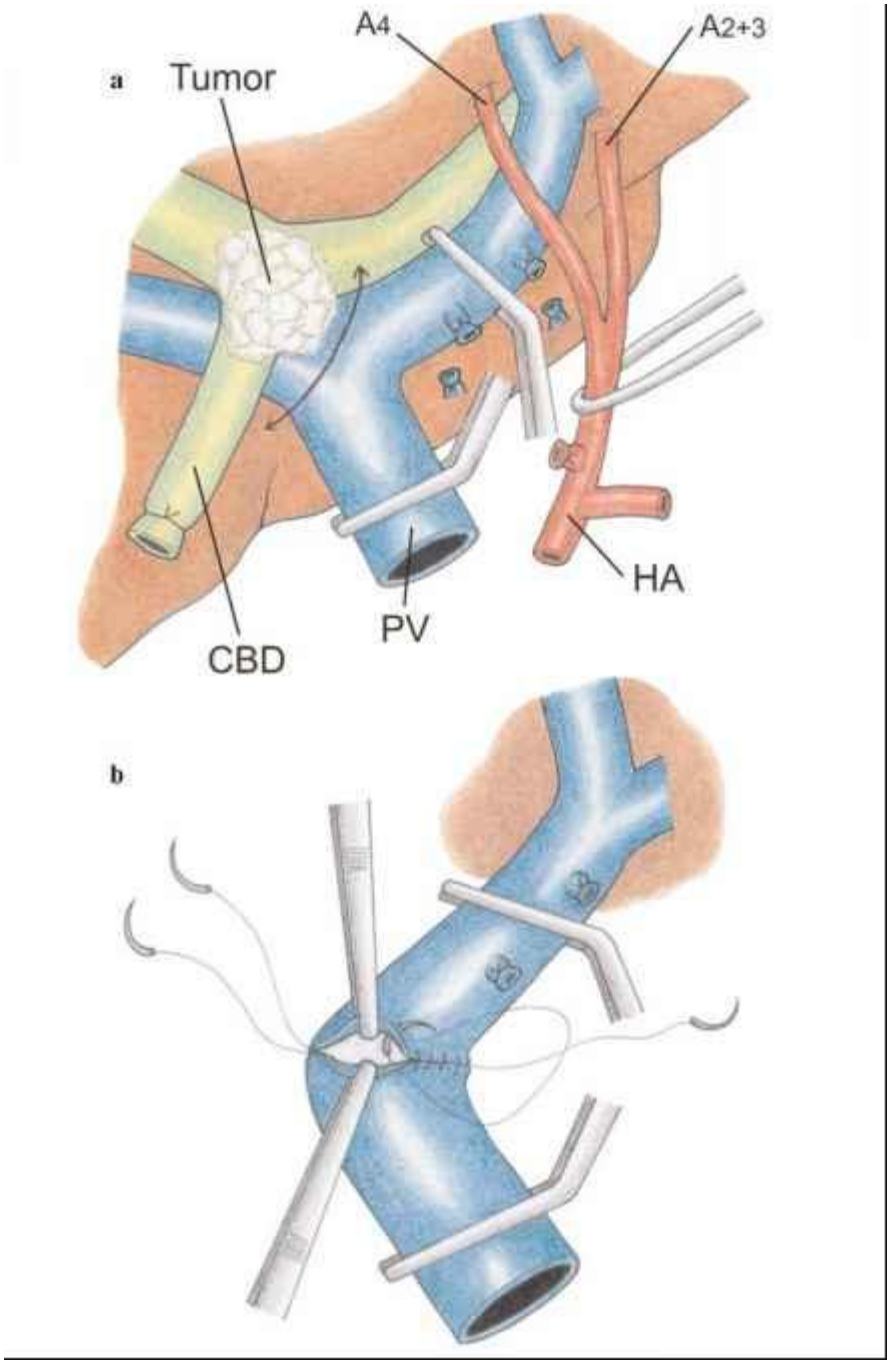
a
Tumor
A4
A2+3
HA
PV
CBD
b

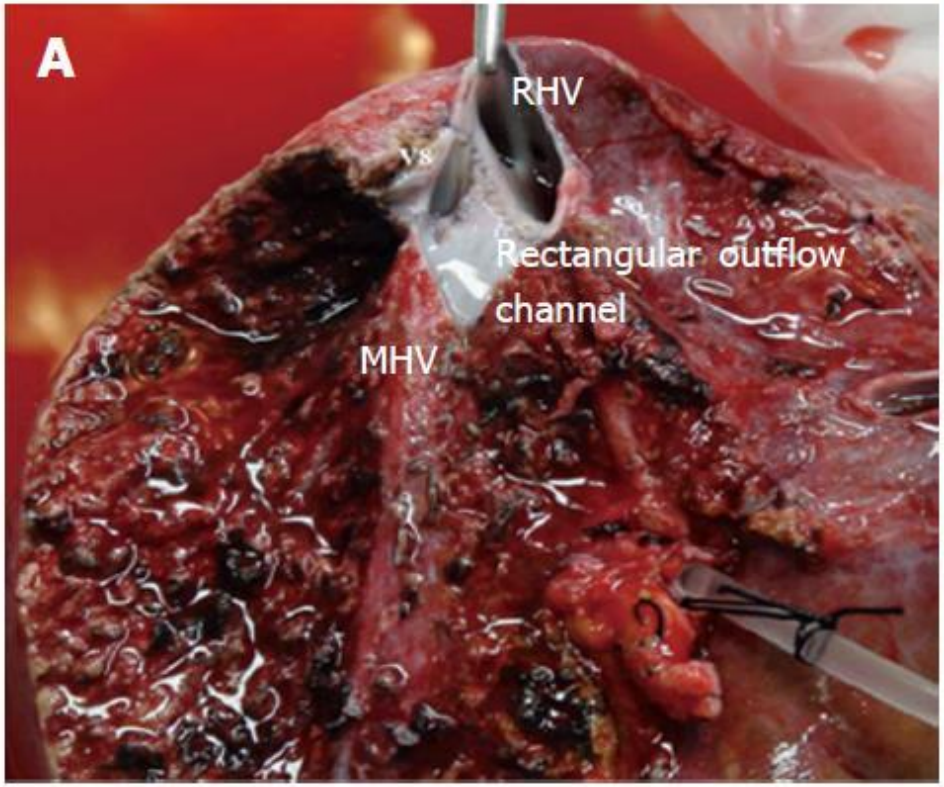
A
RHV
V8
Rectangular outflow channel
MHV

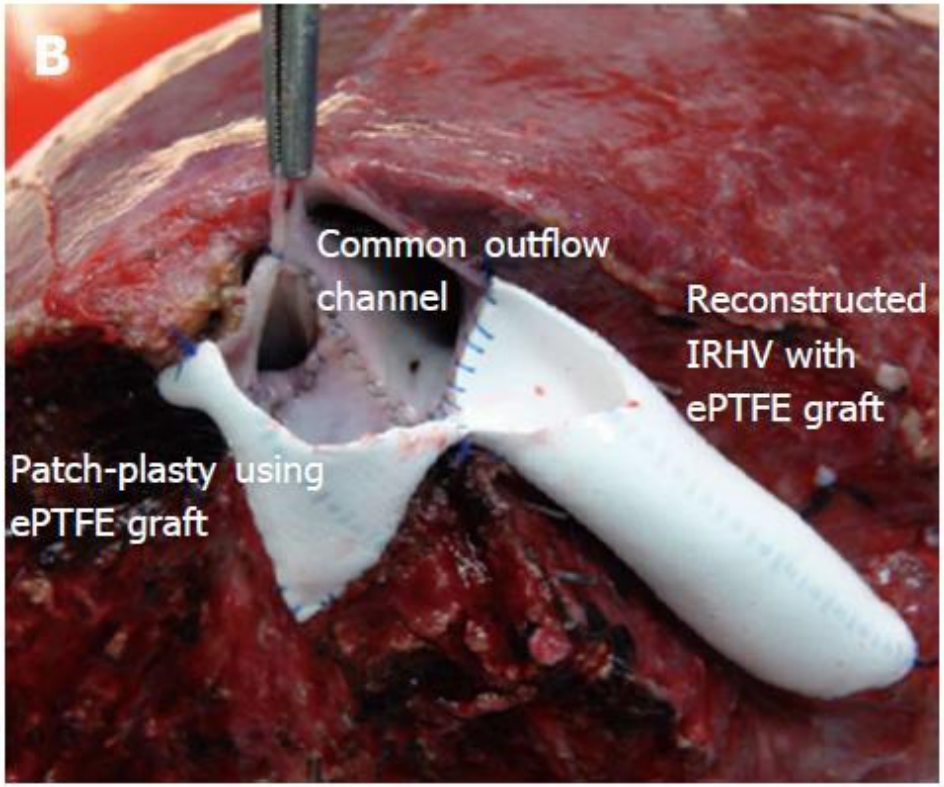
B
Common outflow channel
Reconstructed IRHV with ePTFE graft
Patch-plasty using ePTFE graft

© Toronto Video Atlas of Liver, Pancreas and Transplant Surgery

Противопоказания к радикальной операции

- диссеминация и раковый асцит
- массивная опухоль в воротах с распространением на 2 доли
- тромбоз воротной вены
- поражение контралатеральной печеночной артерии
- поражение л/у, метастазы

Лечим паллиативно! Желчеотведение – стенты, дренажи, а лучше ЧЧХС

Как убрать желтуху

- гепатикоэнтероанастомоз – во время операции
- эндоскопическое стентирование
- чрескожное стентирование

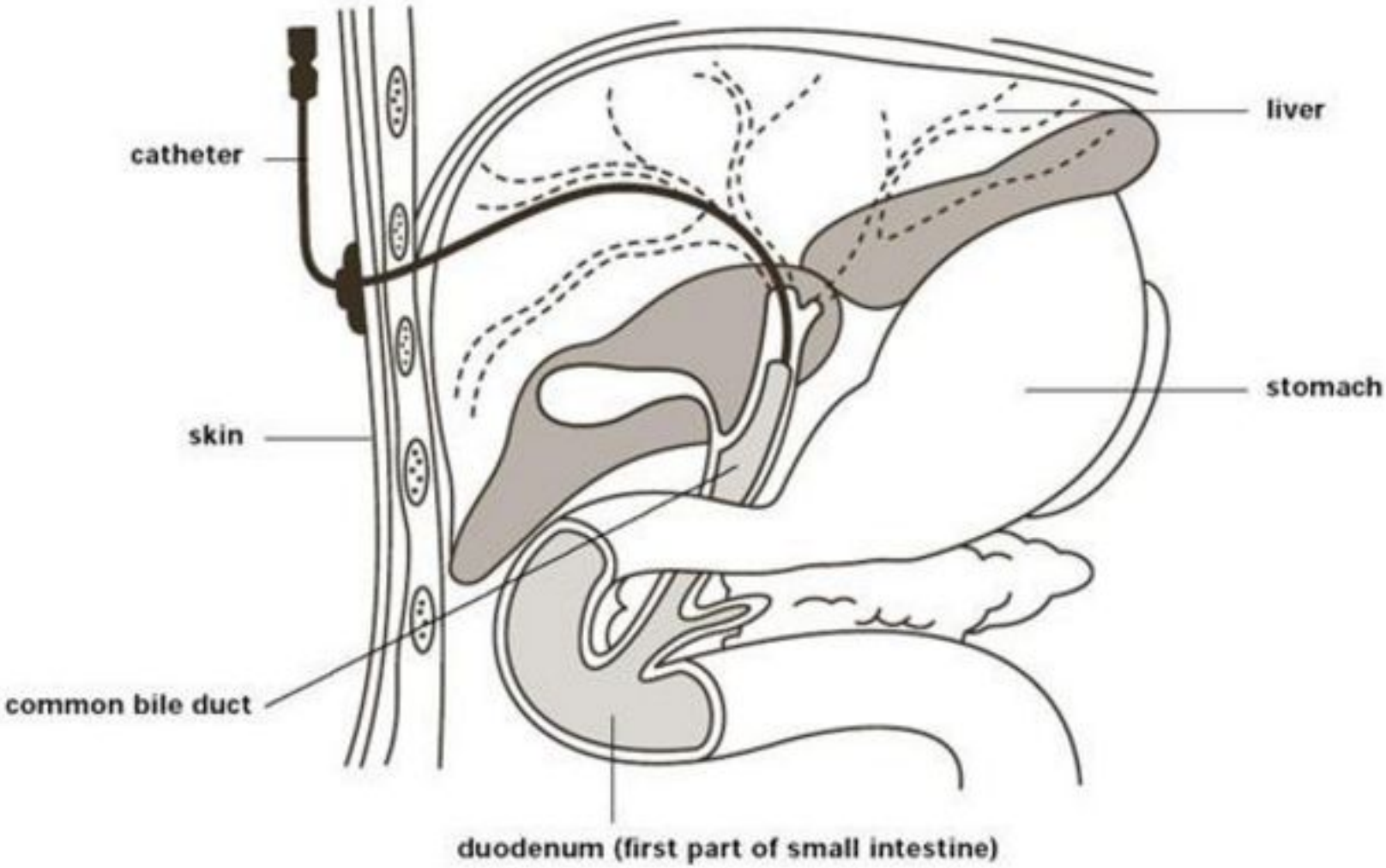
catheter
liver
stomach
skin
common bile duct
duodenum (first part of small intestine)

дренаж

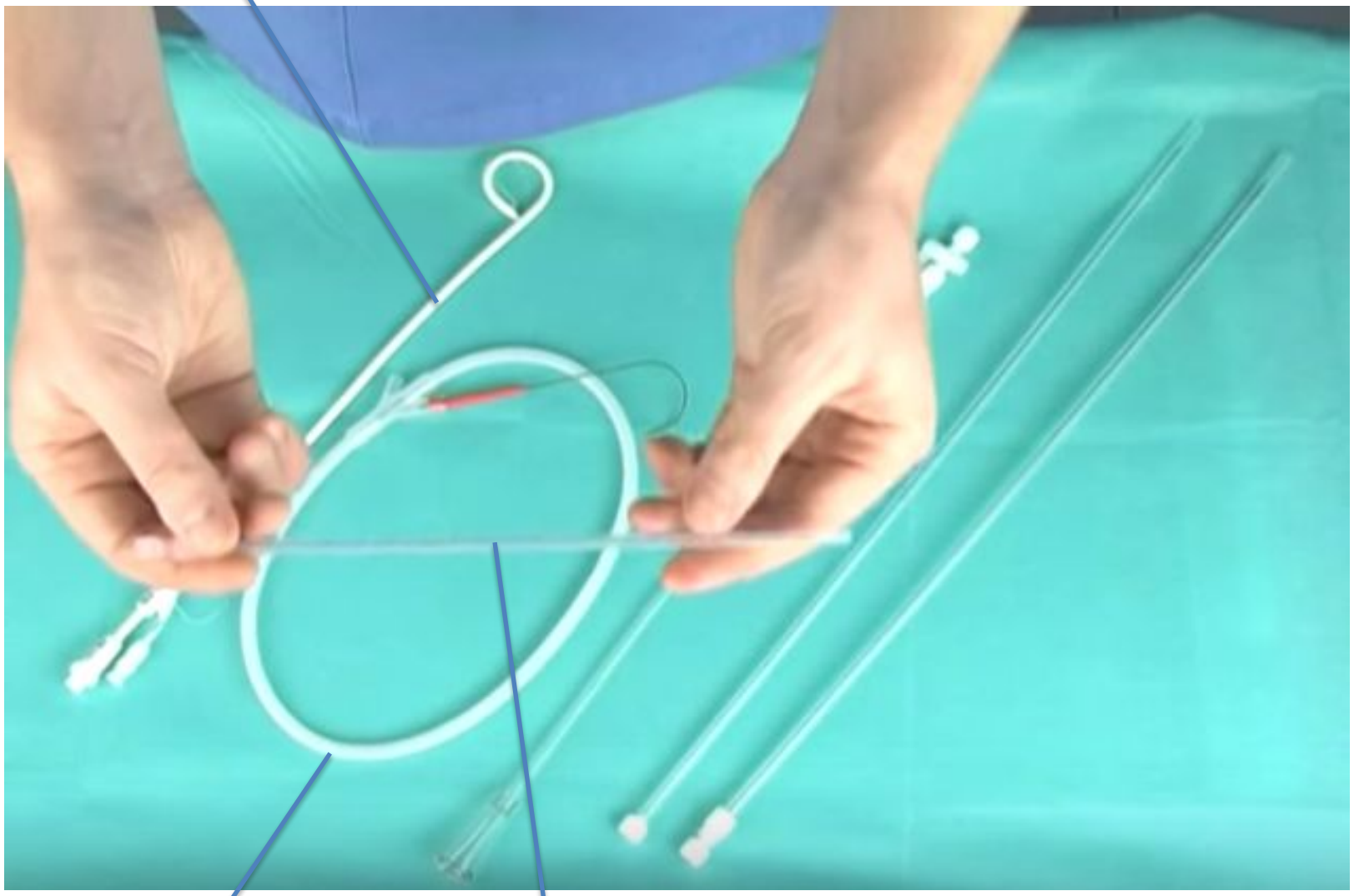

проводник

игла с мандреном

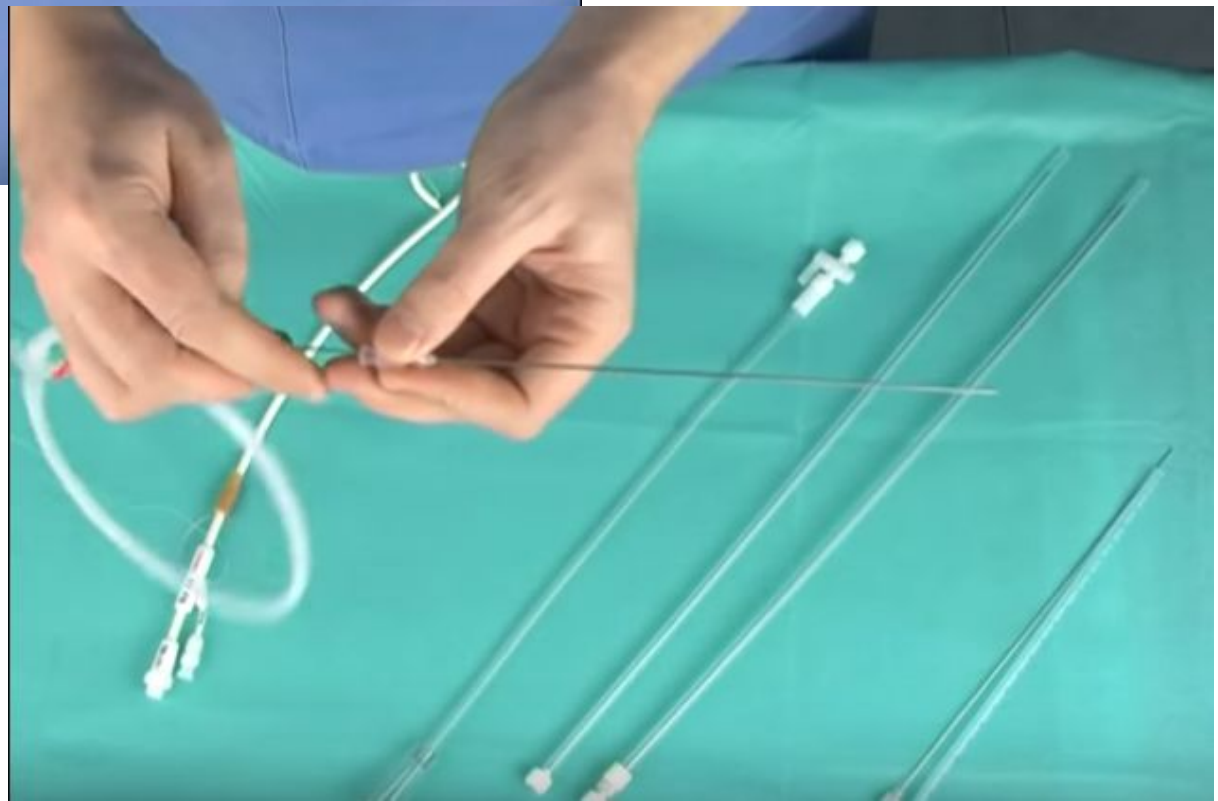

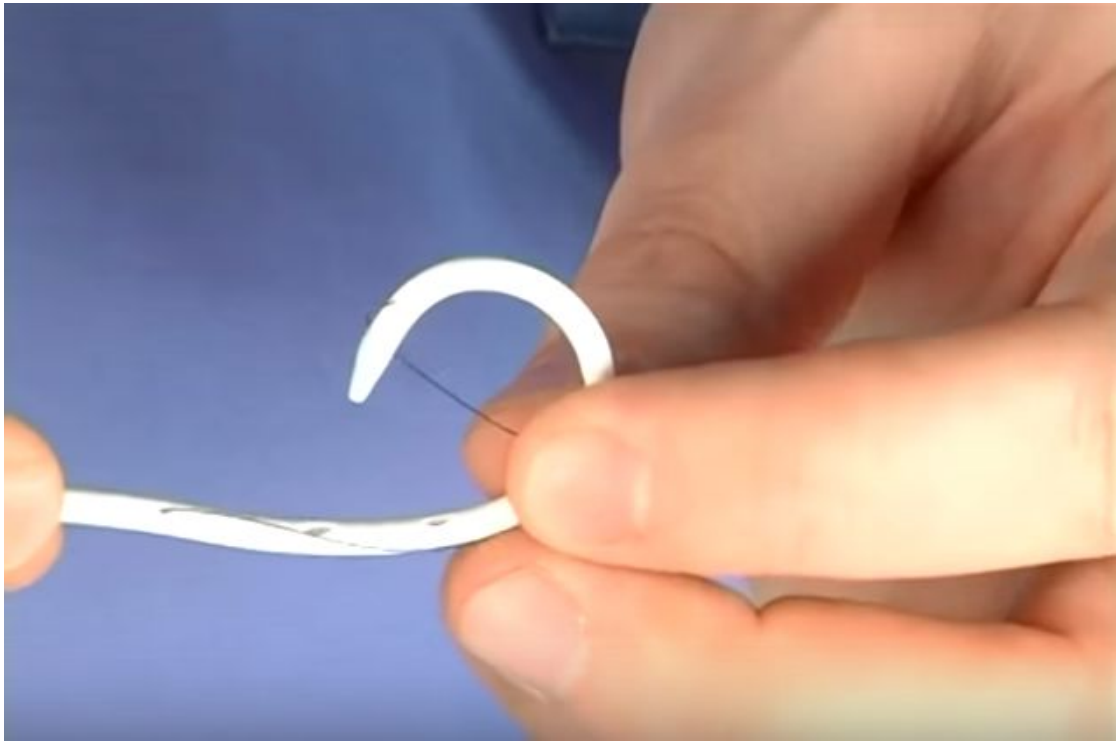

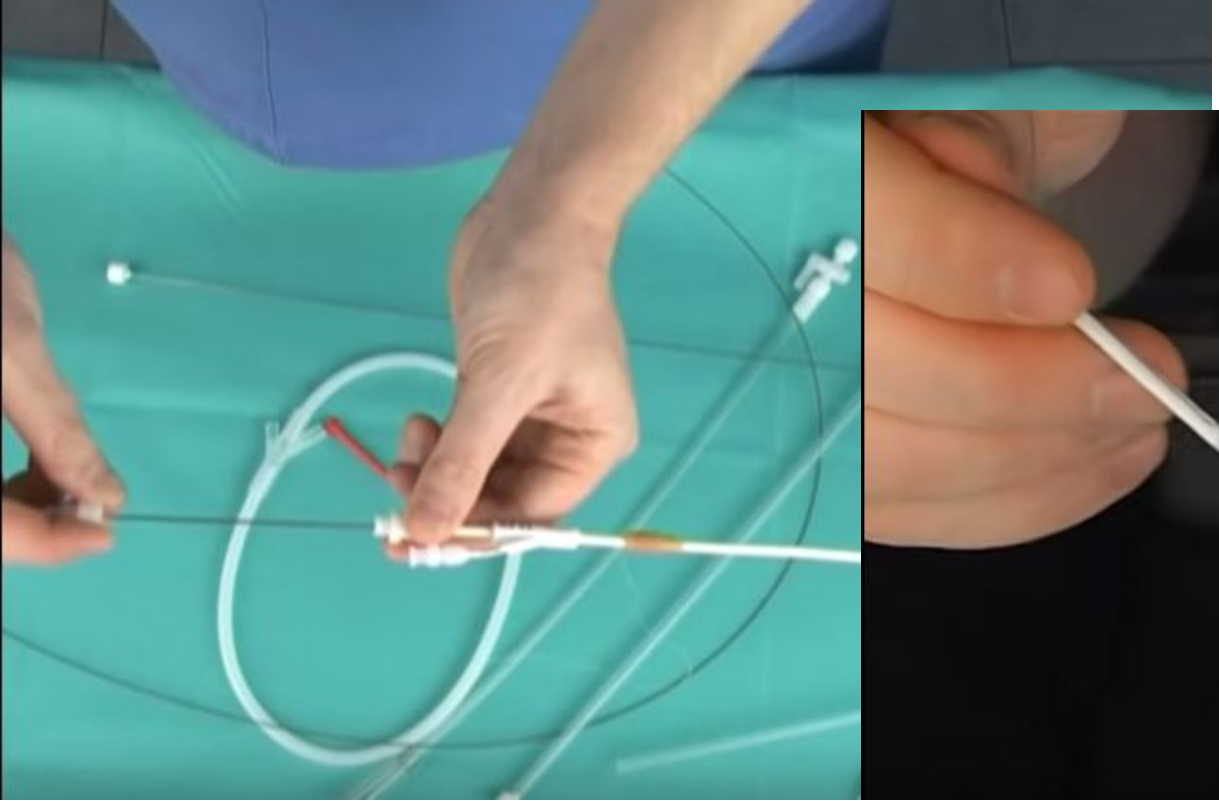

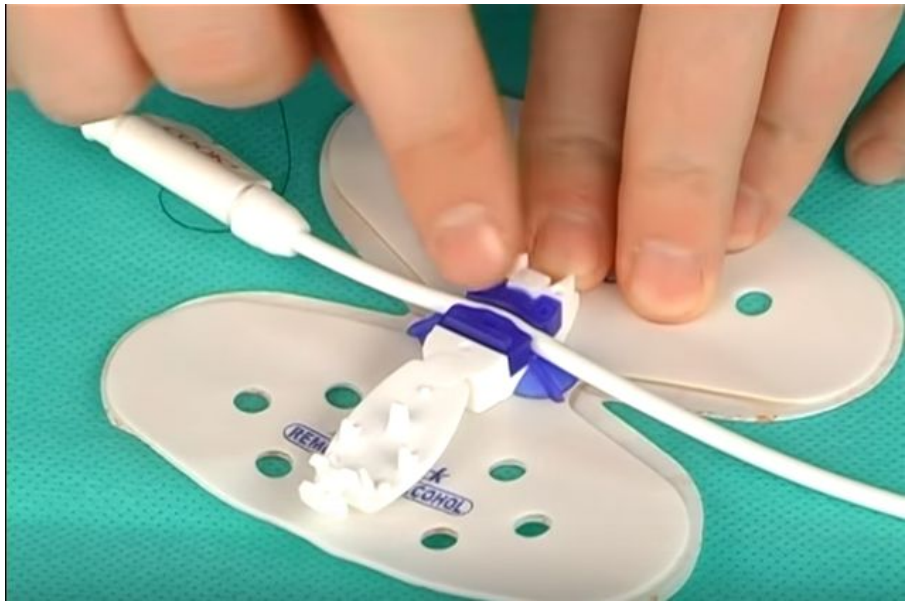

Больница 68
29/10/08 12:41:08
B CHI
Част 5.2 МГц
Gn 66
E/A 2/3
КартD/0/0
D 15.0 см
DR 66
FR 17 Hz
AO 100 %
0
5
10
15

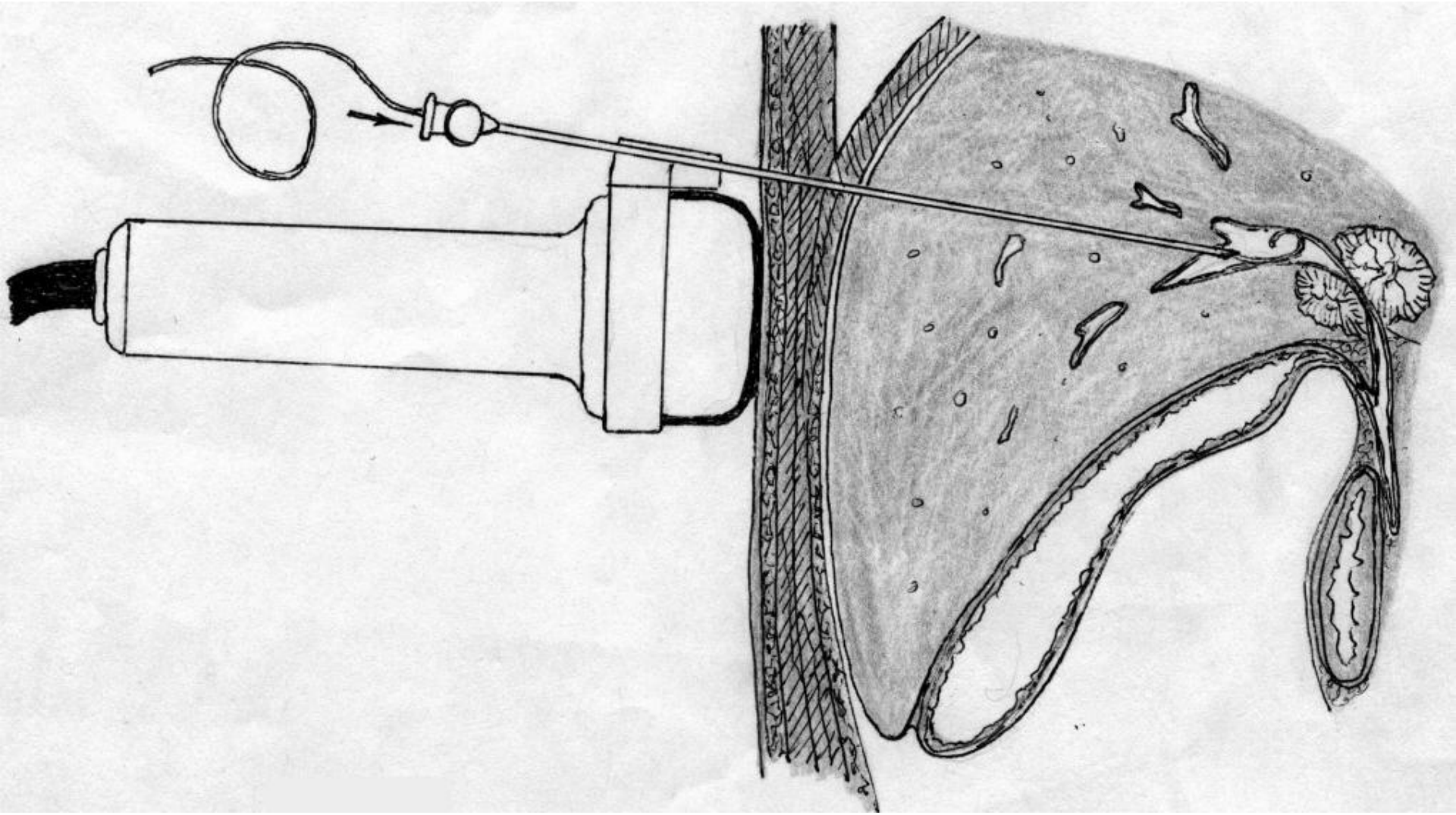

Больница 68
29/10/08 12:46:40
B CHI
Част 5.2 МГц
Gn 66
E/A 2/3
КартD/0/0
D 11.0 см
DR 66
FR 7 Hz
AO 100 %
0
5
10

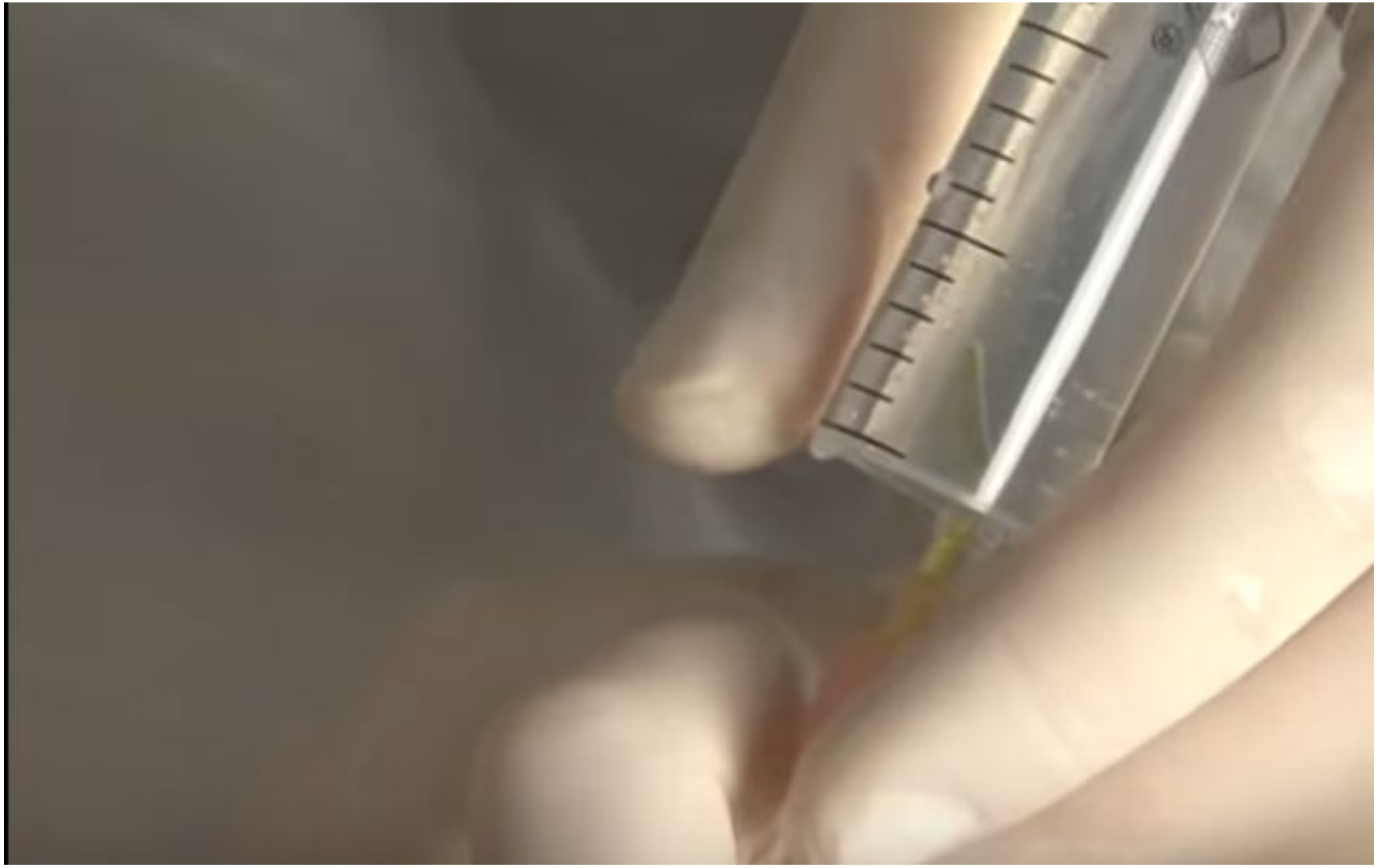



DSM8
IP

DSMB
IP

Artemchuk
Vyacheslav Vasil'evich
ERCP stent
14-7950
Pavlov
03.09.1952
M
FGU MNIOI GERTSENA
07.08.2014
13:29:21
0°
1°
CRA
21
47
86 kVp
23,78 mA
11
OEC

PTBD catheter tract recurrence

Takahashi Y, Nagino M, et al. Br J Surg 2010

Адъювантная терапия

- лучевая
- наружная
- брахитерапия с Ir-192
- стереотаксическая радиотерапия
- химиотерапия (флуоропиримидин, гемцитабин)
- комбинация <u>химио+лучевая терапия</u>
- трансплантация печени?

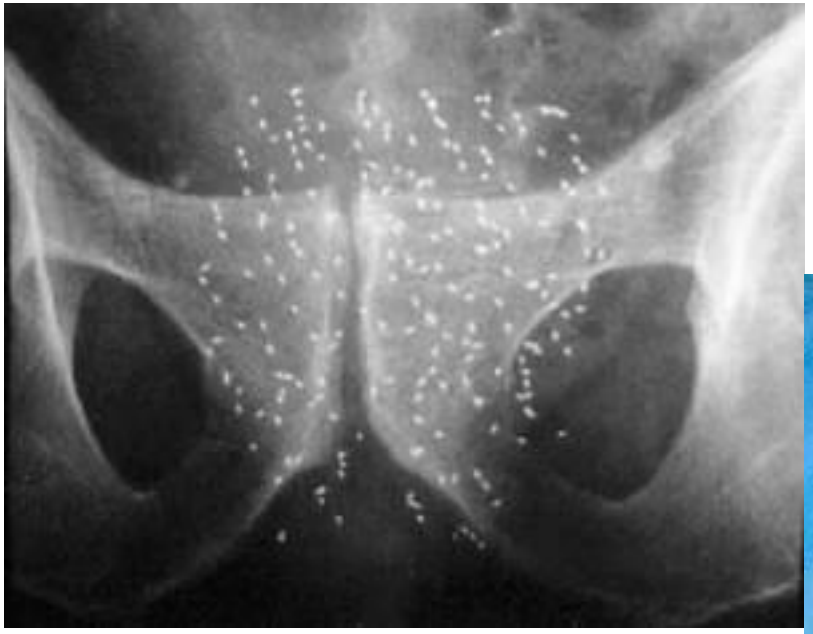

Послеоперационно

eCCA		iCCA	
R0	R1	R0	R1
наблюдение	гемцитабин/флуор опиримидин	наблюдение	ререзекция, аблация/ гемцитабин, флуоропиримидин

Список литературы

- https://www.slideshare.net/HappyKagathara/cholangiocarcinoma-49870451
- Хирургическое лечение проксимальных желчных протоков, Тарасюк, Вишневский 2003
- http://studopedia.ru/4_20056_chrezkozhnaya-chrezpechenochnaya-holangiostomiya-chchhs.html

Guidelines for the diagnosis and management of intrahepatic cholangiocarcinoma

John Bridgewater[1], Peter R. Galle[2], Shahid A. Khan[3], Josep M. Llovet[4,5], Joong-Won Park[6], Tushar Patel[7], Timothy M. Pawlik[8], Gregory J. Gores[9,*]

ХОЛАНГИОЦЕЛЛЮЛЯРНЫЙ РАК (ОСОБЕННОСТИ ДИАГНОСТИКИ И ЛЕЧЕНИЯ)

Н.А. Майстренко, С.Б. Шейко, А.В. Алентьев, Ф.Х. Азим

АННАЛЫ ХИРУРГИЧЕСКОЙ ГЕПАТОЛОГИИ ТОМ 7 №1 2002 СТР.7-13

Предоперационная эмболизация воротной вены при злокачественных опухолях печени