Периферическая нервная система

НЕРВНАЯ СИСТЕМА

центральная ЦНС

- *головной мозг*
- *спинной мозг*

периферическая ПНС

- *31 пара спинномозговых нервов*
- *12 пар черепных нервов*
- *нервные узлы (ганглии)*

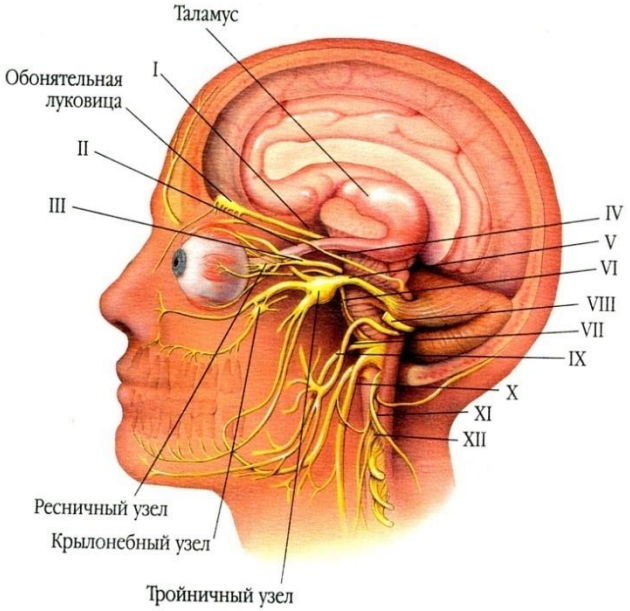

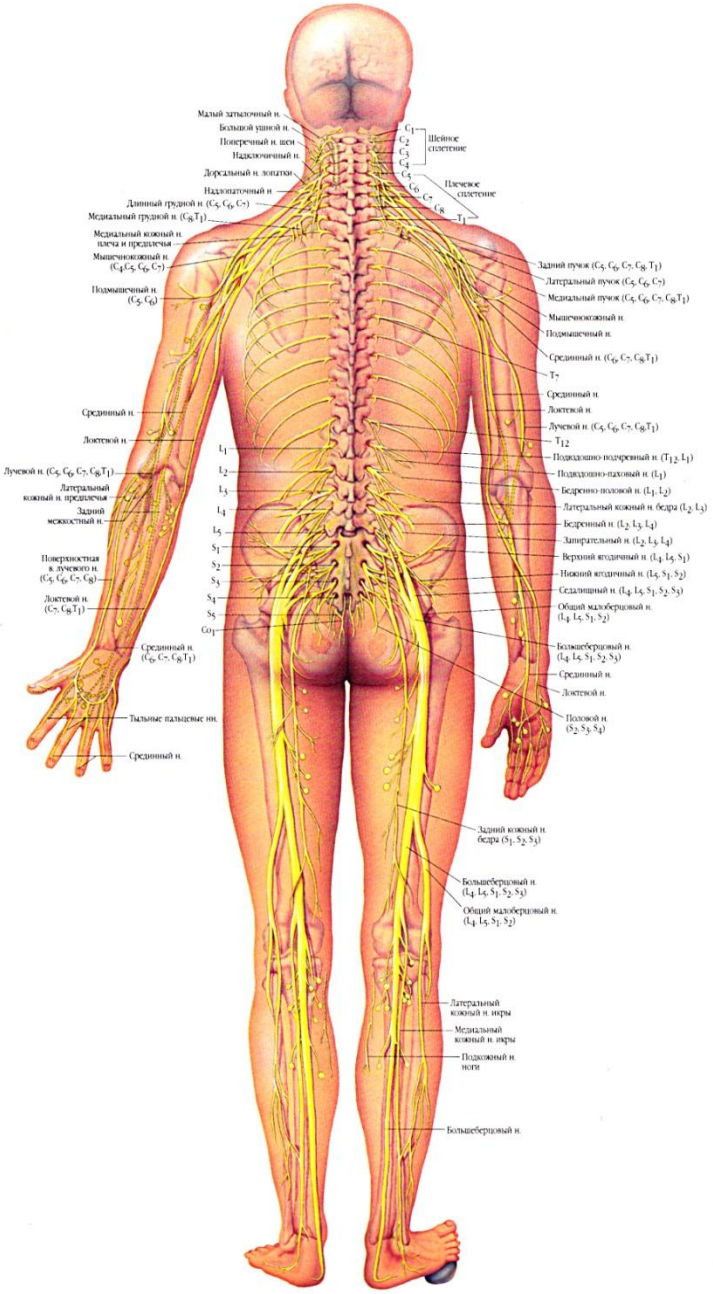

Строение спинномозгового нерва

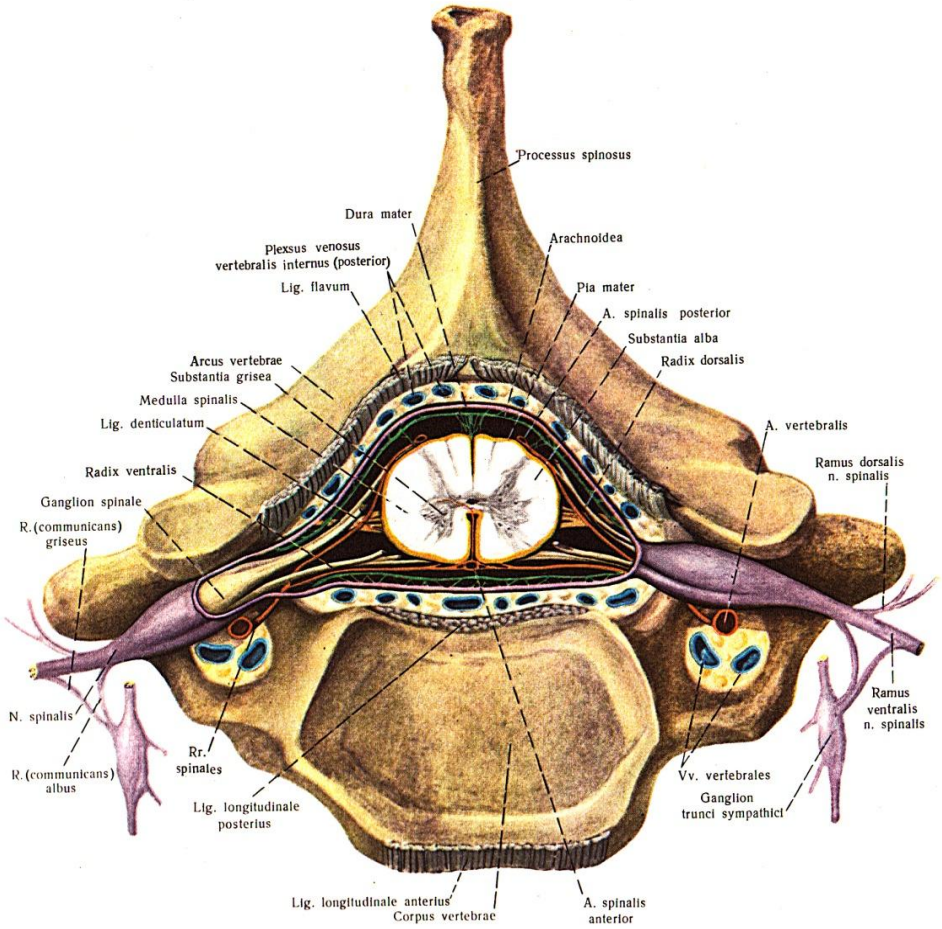

Волокна спинномозгового нерва:

двигательные – аксоны нейронов передних рогов спинного мозга;

чувствительные – отростки нейронов чувствительных узлов спинномозговых узлов;

вегетативные – постганглионарные волокна ганглиев симпатического ствола.

Спинномозговые нервы (СМН) – парные нервные стволы, отходящие от спинного мозга двумя корешками:

задний корешок – чувствительный – аксоны чувствительных нейронов спинномозговых узлов,

передний корешок – аксоны двигательных нейронов передних столбов (рогов) спинного мозга и центральных нейронов вегетативной нервной системы, расположенных в боковых столбах (рогах) спинного мозга.

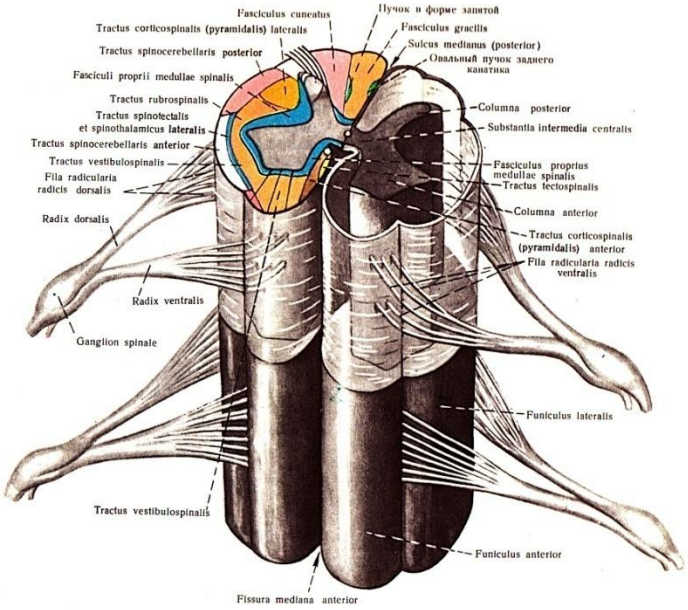

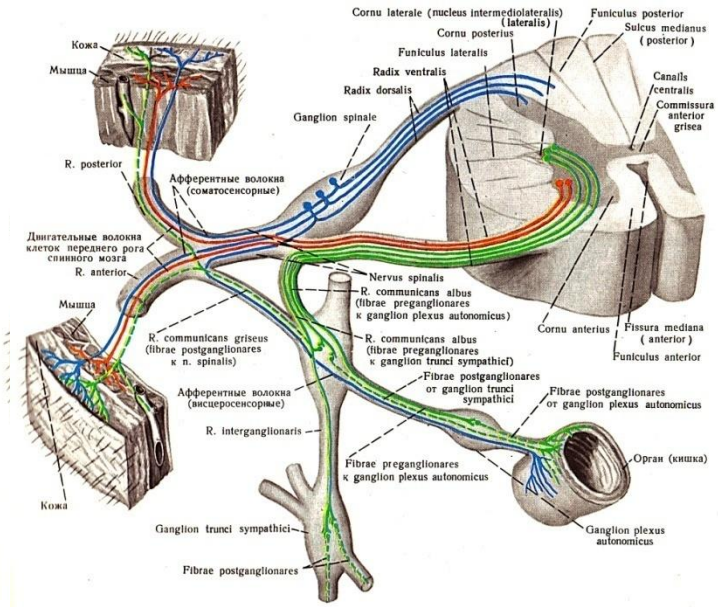

31 пара СМН: 8 пар шейных, 12 пар грудных, 5 пар поясничных, 5 пар крестцовых, 1 пара копчиковых.

Ветви спинномозговых нервов

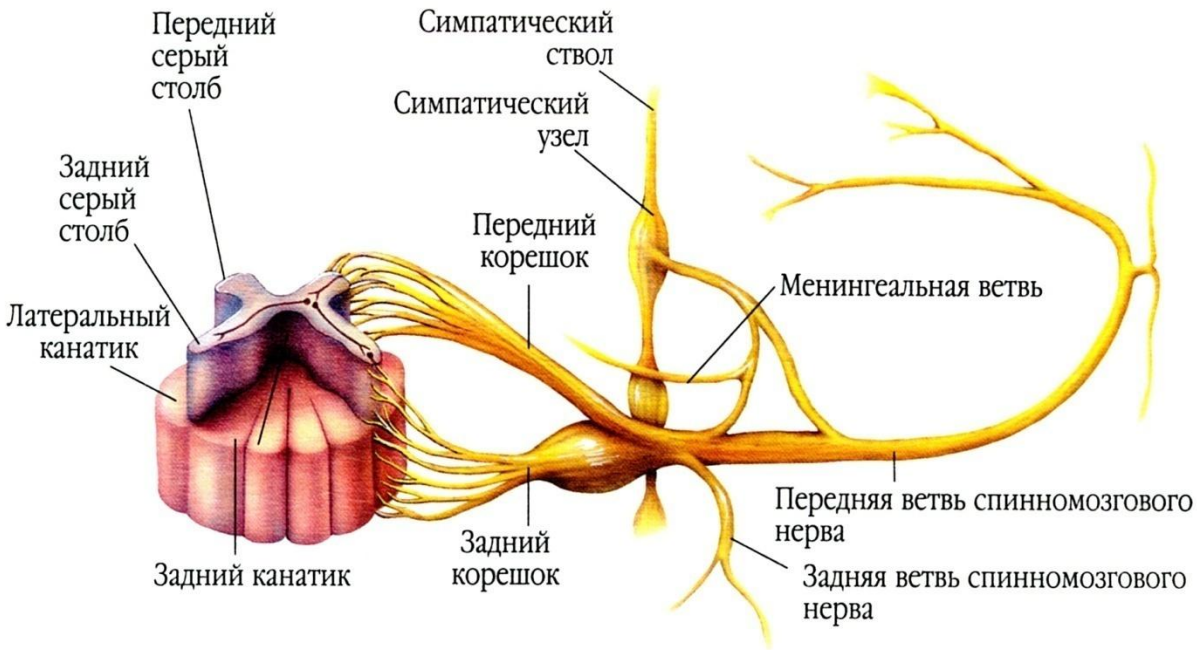

- ***задние*** – смешанные – иннервируют собственные мышцы спины, кожу затылка, задней поверхности шеи, спины;
- ***передние*** – смешанные – иннервируют мышцы и кожу передней и боковой стенок туловища, шеи, конечностей;
- ***соединительные*** – отростки нейронов вегетативной нервной системы боковых столбов (рогов) спинного мозга;
- ***оболочечные*** – чувствительные – возвращаются в позвоночный канал, иннервируют оболочки спинного мозга.

Сплетения передних ветвей спинномозговых нервов

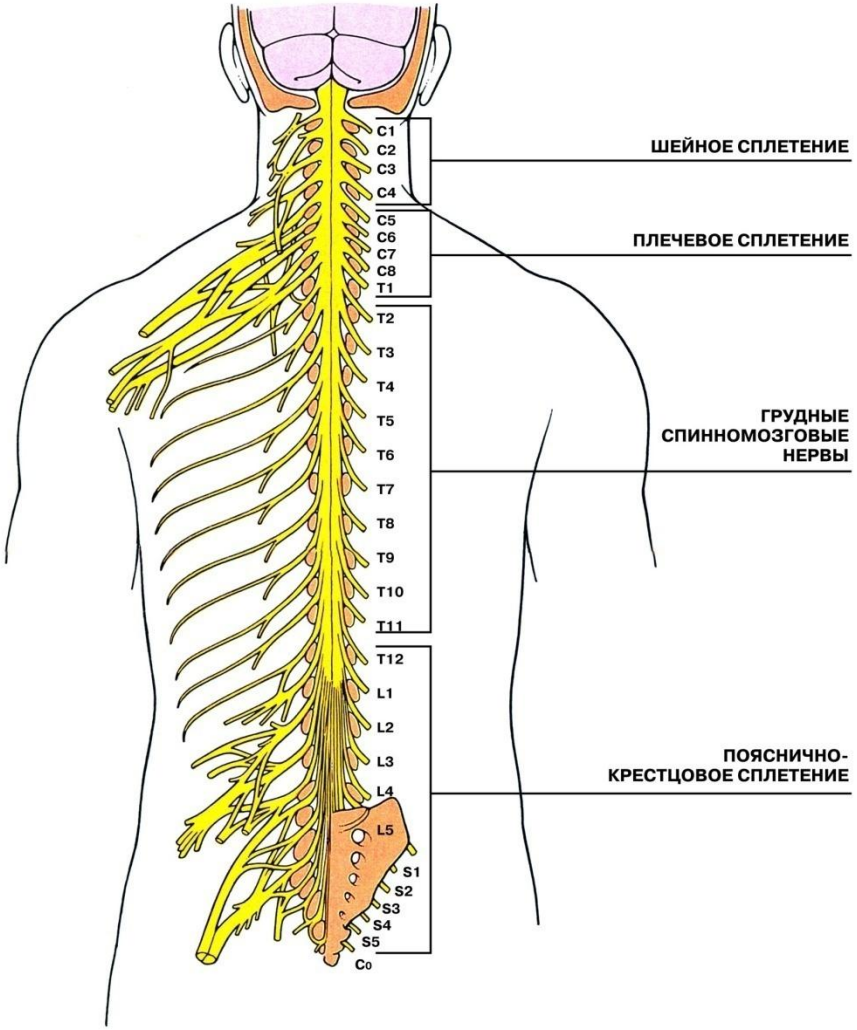

Передние ветви **шейных, поясничных, крестцовых и копчиковых** СМН образуют сплетения: шейное, плечевое, поясничное, крестцовое, копчиковое. От сплетений отходят нервы, в составе которых волокна (отростки нейронов) от нескольких сегментов спинного мозга.

Только передние ветви грудных СМН, располагаясь сегментарно в межреберьях, не образуют сплетений.

Шейное сплетение – передние ветви четырех верхних шейных СМН.

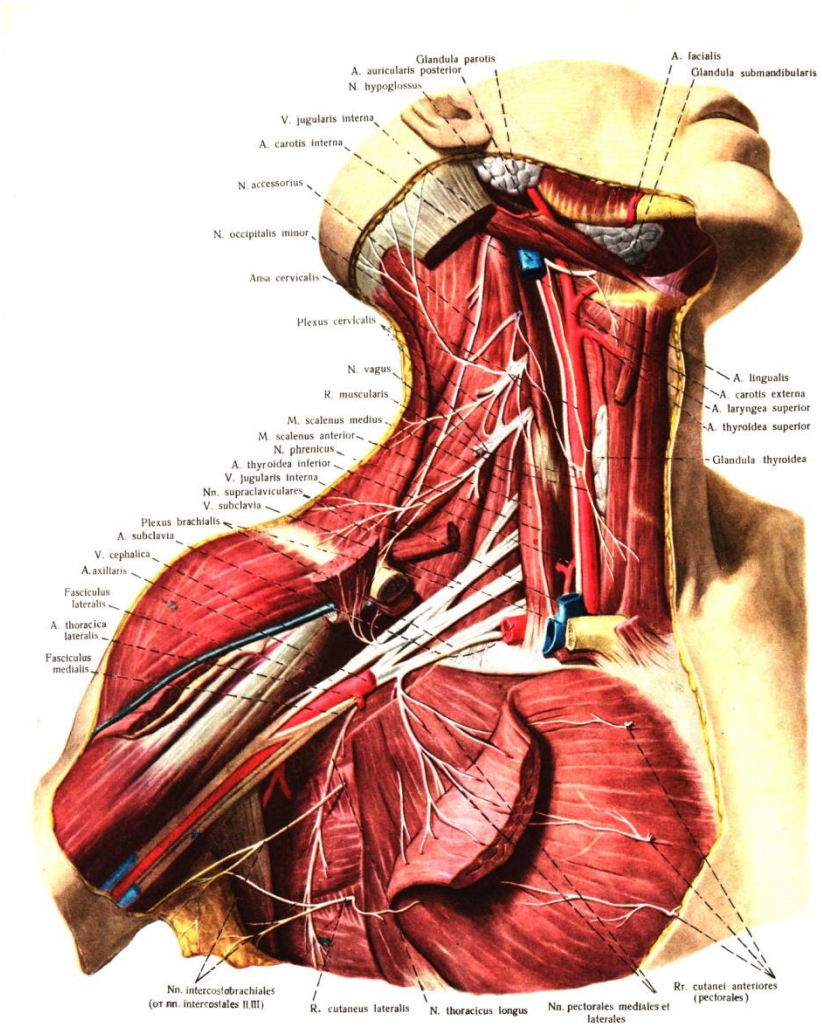

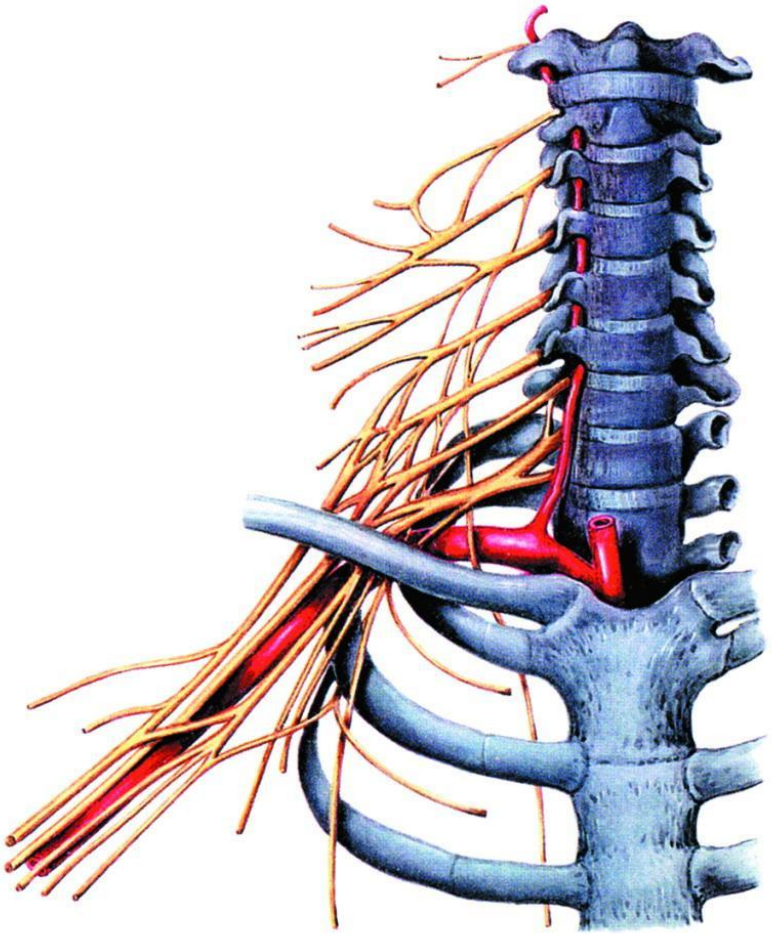

Область двигательной иннервации – мышцы шеи и диафрагма.

Плечевое сплетение – передние ветви четырех нижних шейных, часть передней ветви четвертого шейного и часть передней ветви двенадцатого грудного СМН.

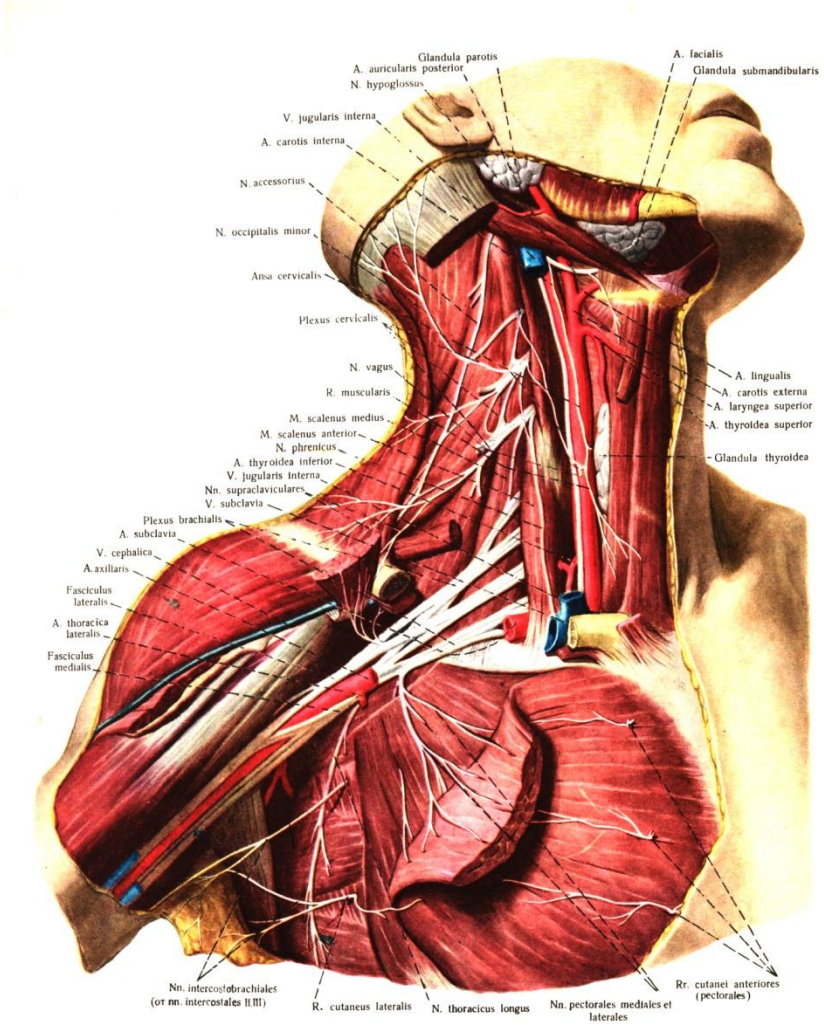

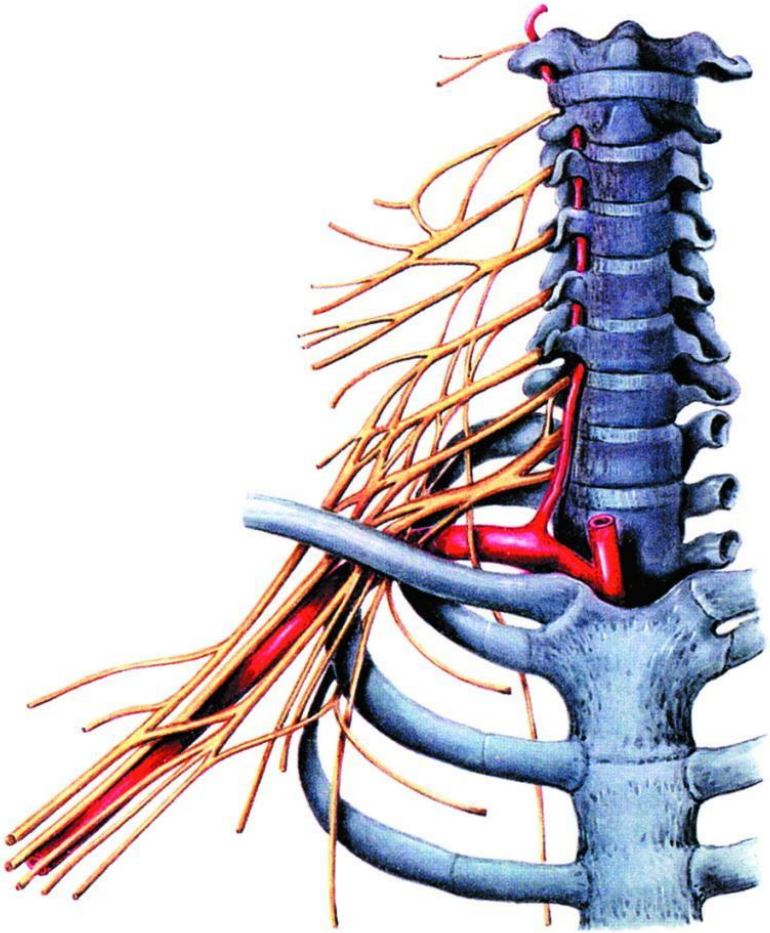

Короткие ветви плечевого сплетения иннервируют мышцы пояса верхней конечности, **длинные** – мышцы и кожу свободной верхней конечности.

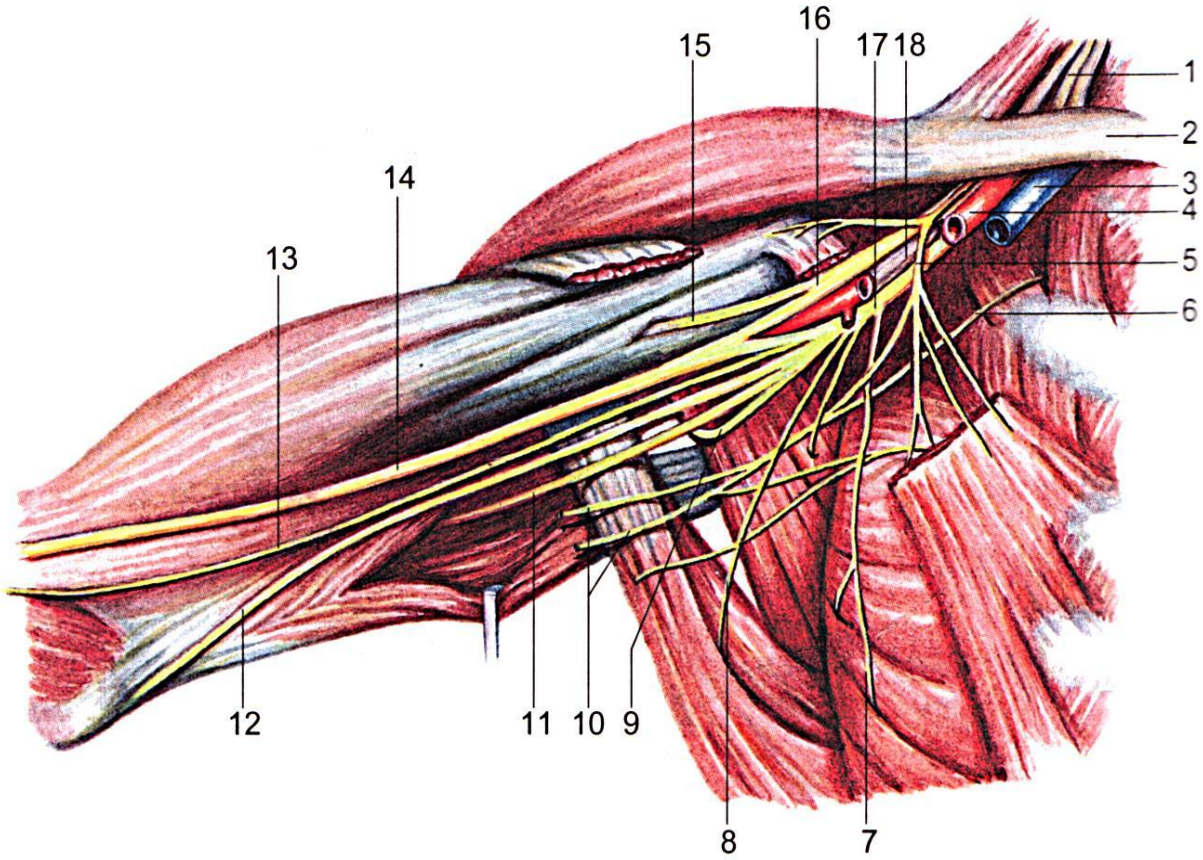

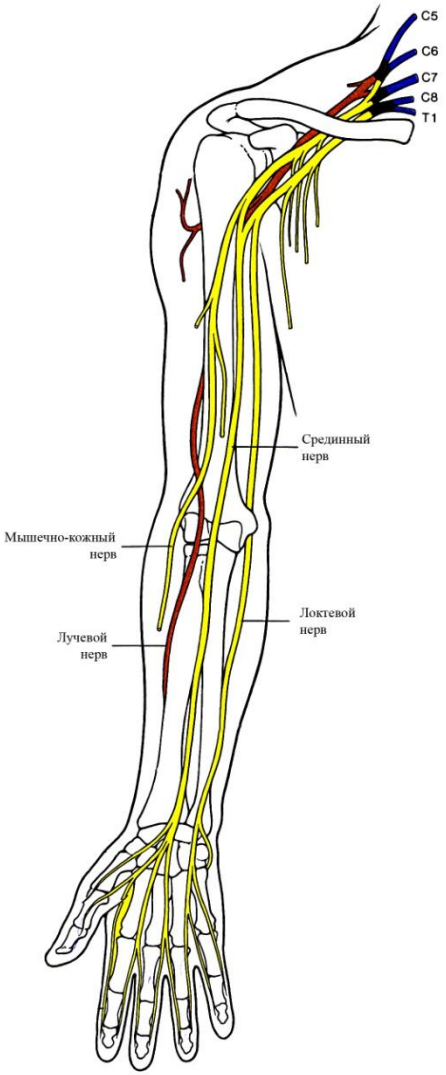

Короткие ветви:

- ***дорсальный нерв лопатки*** – мышцу, поднимающую лопатку и ромбовидную,
- ***длинный грудной нерв*** – переднюю зубчатую мышцу,
- ***надлопаточный нерв*** – над- и подостную мышцу,
- ***медиальный и латеральный грудные нервы*** – большую и малую грудные мышцы,
- ***грудоспинной нерв*** – широчайшую мышцу спины,
- ***подключичный нерв*** – подключичную мышцу,
- ***подлопаточный нерв*** – подлопаточную и большую круглую мышцы,
- ***подмышечный нерв*** – дельтовидную и малую круглую.

Длинные ветви – смешанные и чувствительные.

Смешаные:

- ***мышечно-кожный нерв*** – иннервирует двуглавую, клювовидно-плечевую и плечевую мышцы,
- ***срединный нерв*** – круглый и квадратный пронаторы, лучевой сгибатель запястья, длинную ладонную мышцу, поверхностный сгибатель пальцев, длинный сгибатель большого пальца, латеральную часть глубокого сгибателя пальцев, короткие мышцы большого пальца, первую и вторую червеобразные;
- ***локтевой нерв*** – локтевой сгибатель запястья, медиальную часть глубокого сгибателя пальцев, короткие мышцы мизинца, приводящую мышцу большого пальца, межкостные мышцы кисти, третью и четвертую червеобразные;
- ***лучевой нерв*** – трехглавую и локтевую мышцы, плече-лучевую, длинный и короткий лучевые разгибатели запястья мышцу-супинатор, разгибатели пальцев, локтевой разгибатель запястья.

Передние ветви грудных спинномозговых нервов

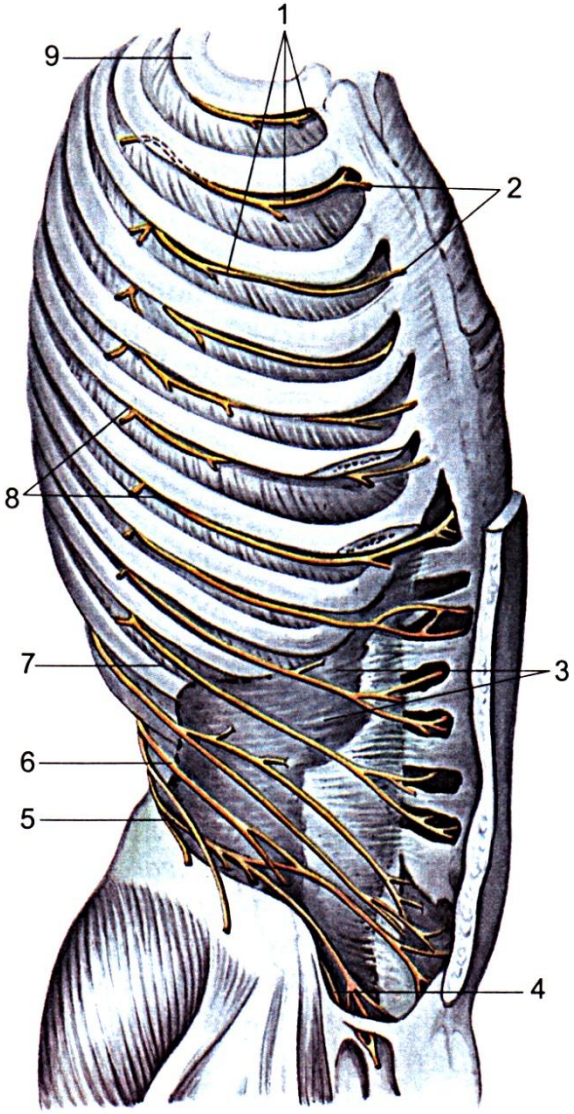

Иннервируют мышцы:

- наружные и внутренние межреберные,
- подреберные,
- мышцы, поднимающие ребра,
- верхнюю и нижнюю задние зубчатые мышцы,
- наружную косую мышцу живота,
- прямую мышцу живота,
- внутреннюю косую мышцу живота
- поперечную мышцу живота,
- квадратную мышцу поясницы,
- пирамидальную мышцу.

Поясничное сплетение – передние ветви трех верхних поясничных, часть передней ветви двенадцатого грудного и часть передней ветви четвертого поясничного СМН.

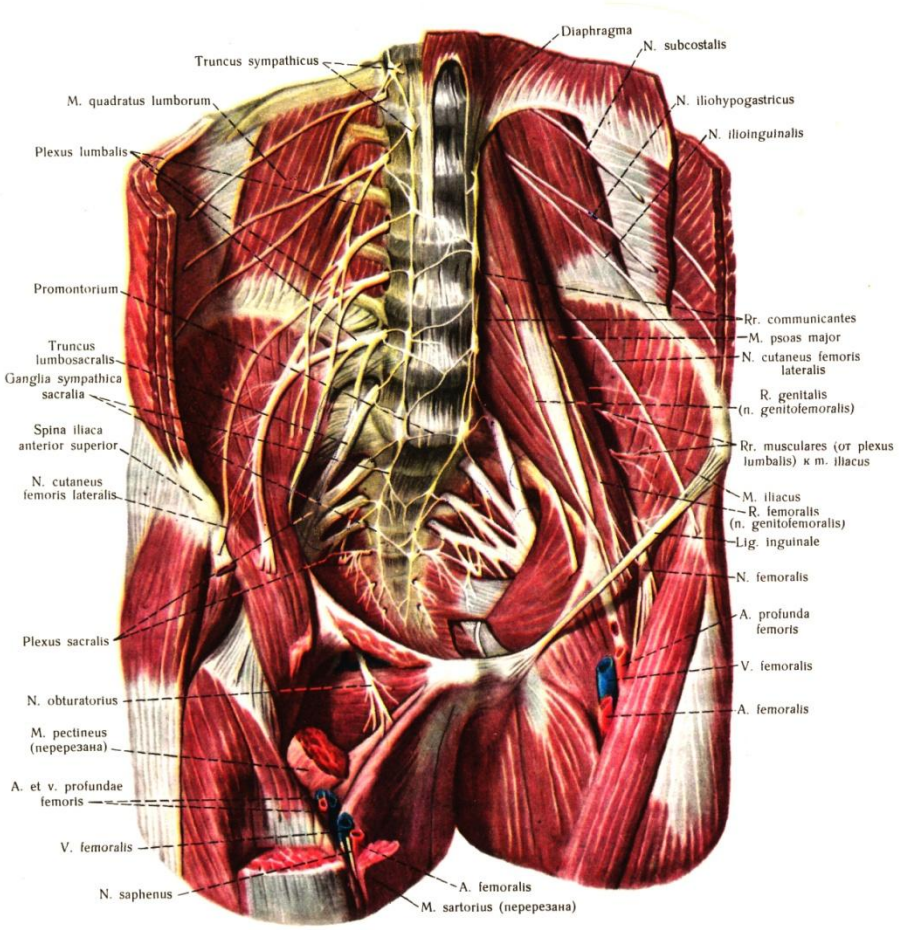

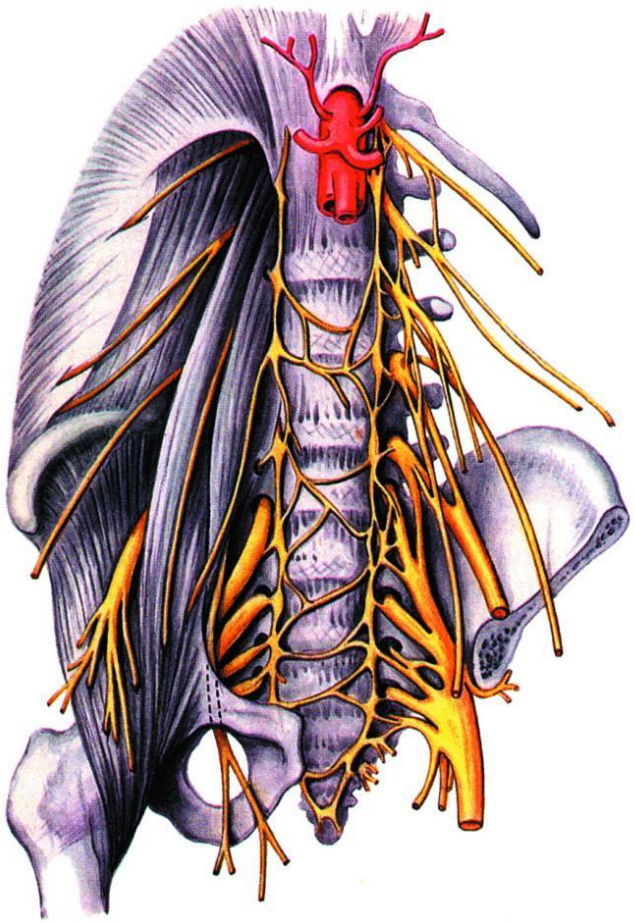

Область двигательной иннервации – мышцы брюшной стенки, передней и медиальной группы бедра

Длинные ветви поясничного сплетения (смешанные):

- бедренный нерв (на рис. – 1) иннервирует портняжную, четырехглавую и гребенчатую мышцы,
- запирательный нерв (на рис. – 3) иннервирует наружную запирательную, большую, длинную и короткую приводящие мышцы, тонкую и гребенчатую.

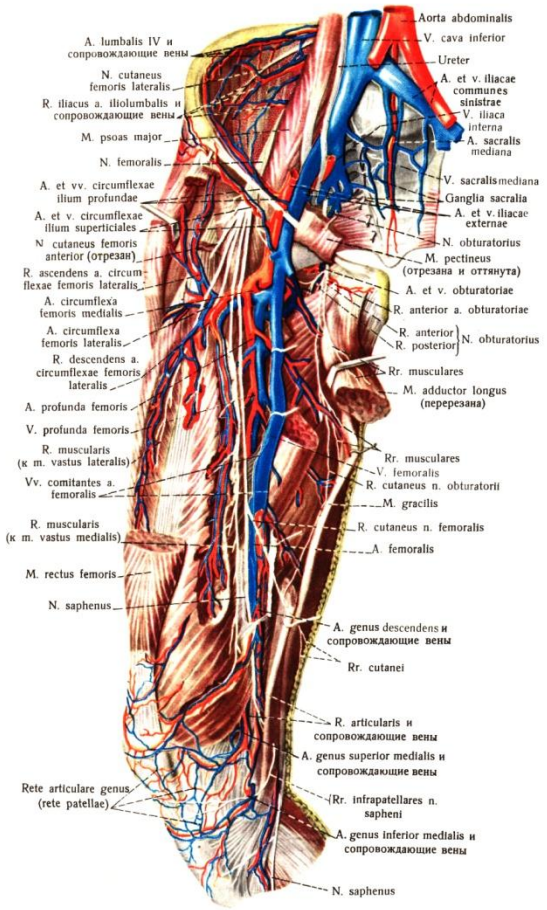

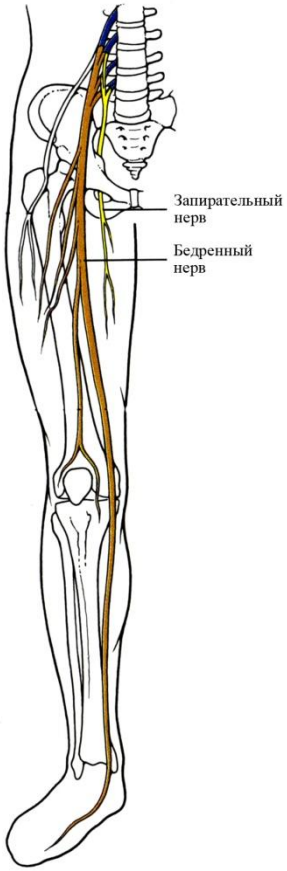

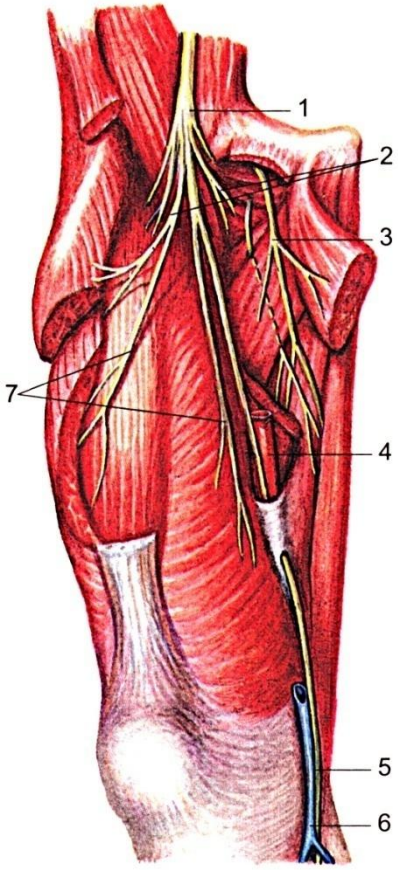

Крестцовое сплетение – передние ветви пятого поясничного, четырех крестцовых и части четвертого поясничного СМН.

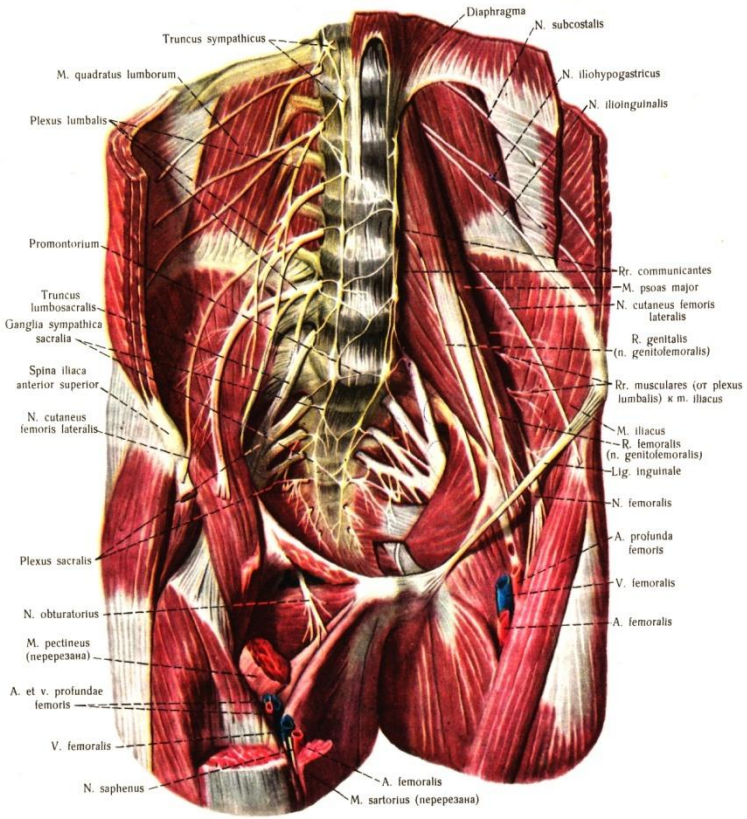

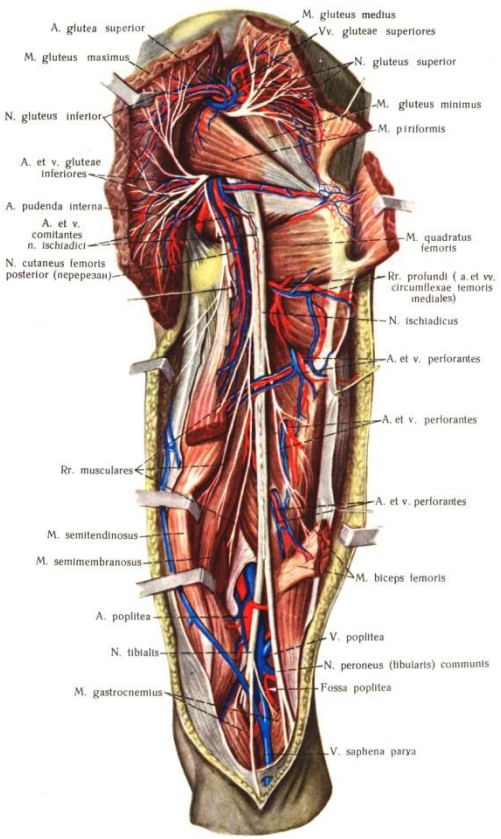

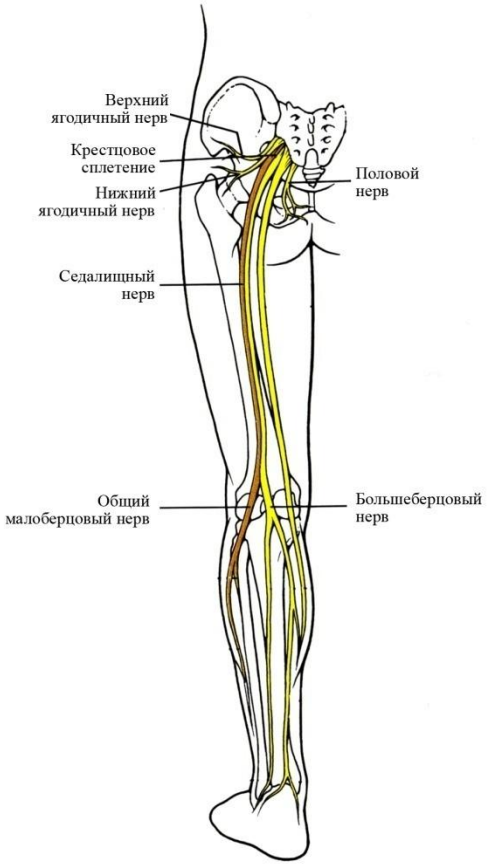

Область двигательной иннервации – мышцы таза, задней группы бедра, голени и стопы