Пренатальное развитие ЦНС человека

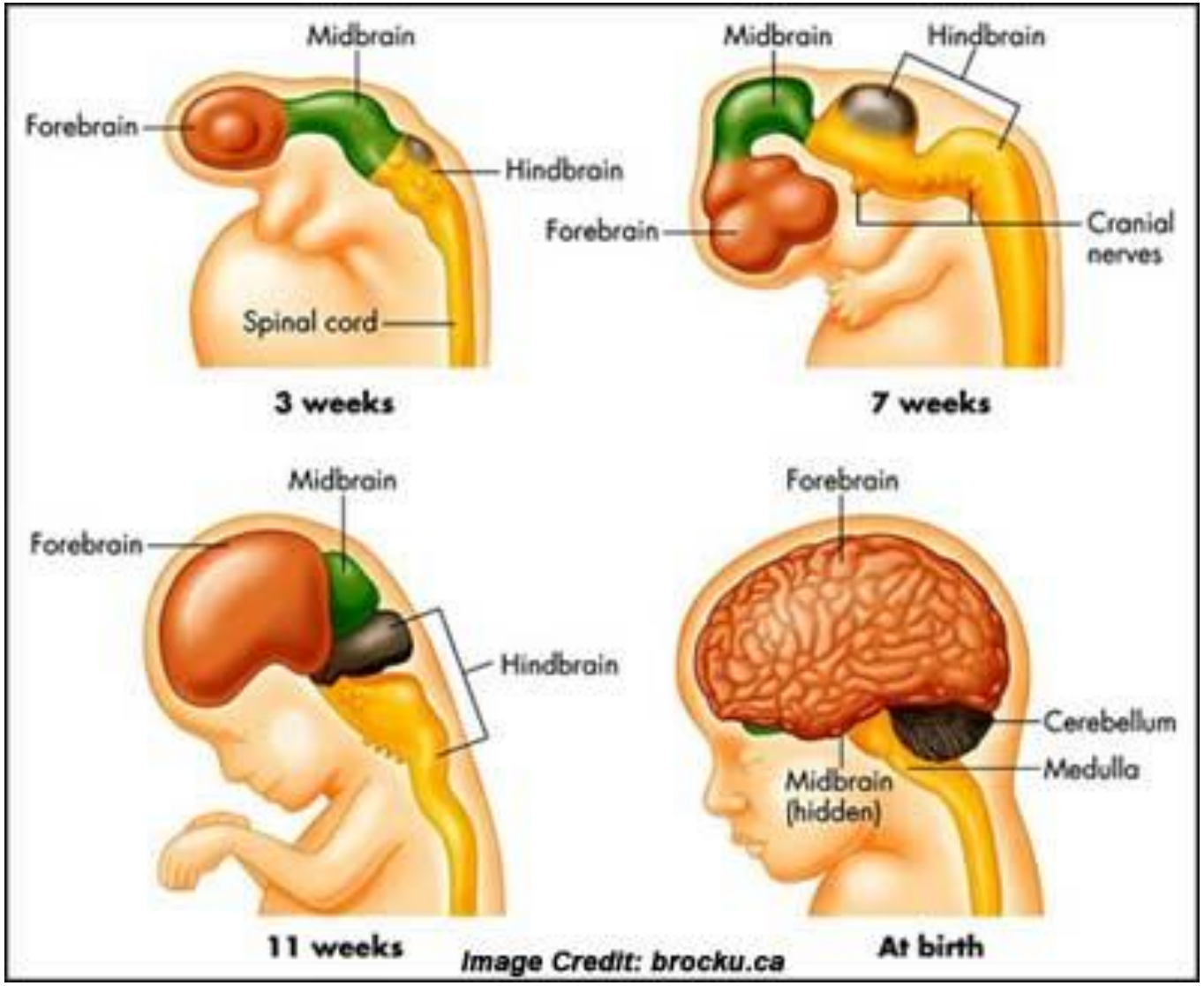

Спинной мозг

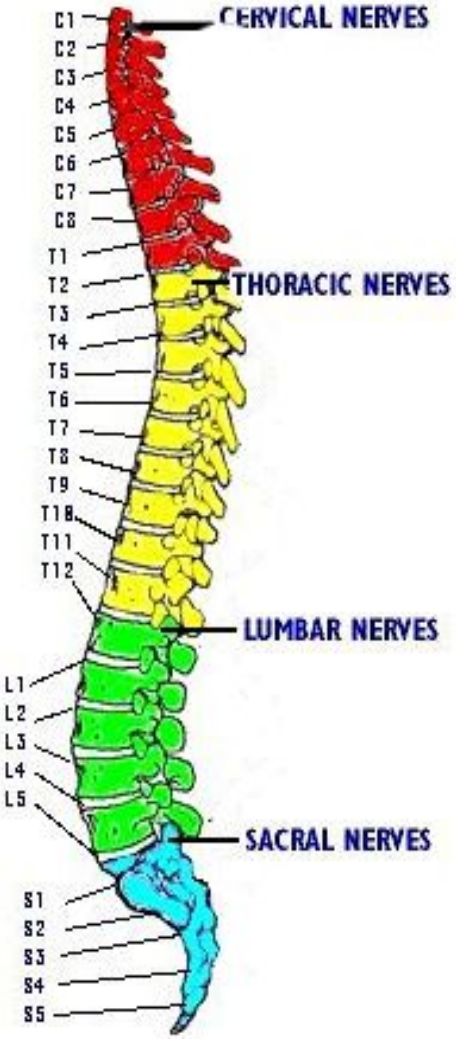
CERVICAL NERVES
C1
C2
C3
C4
C5
C6
C7
C8
THORACIC NERVES
T1
T2
T3
T4
T5
T6
T7
T8
T9
T10
T11
T12
LUMBAR NERVES
L1
L2
L3
L4
L5
SACRAL NERVES
S1
S2
S3
S4
S5

Спинномозговые нервы и схема сенсорной иннервации тела

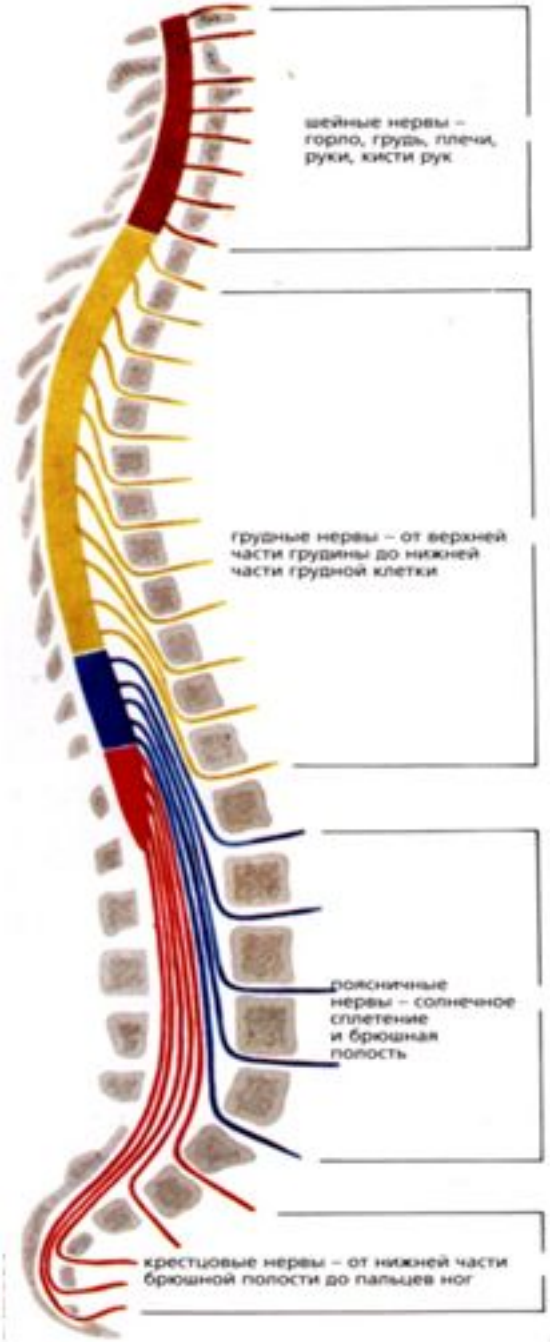

Нервная трубка и сомиты эмбриона человека - 23 день внутриутробного развития. Сканирующий электронный микроскоп (фото K.W. Tosney)

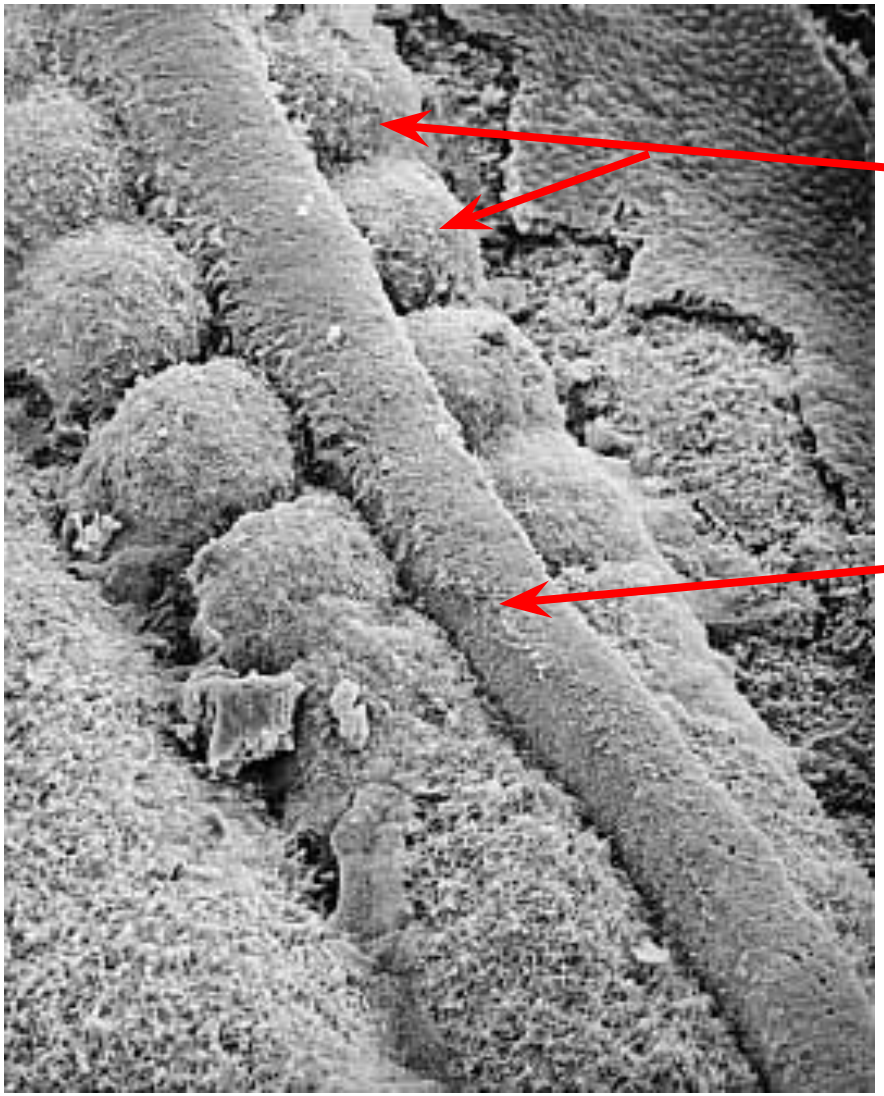

Сомиты – закладка туловищных мышц и скелета

Нервная трубка – закладка спинного мозга

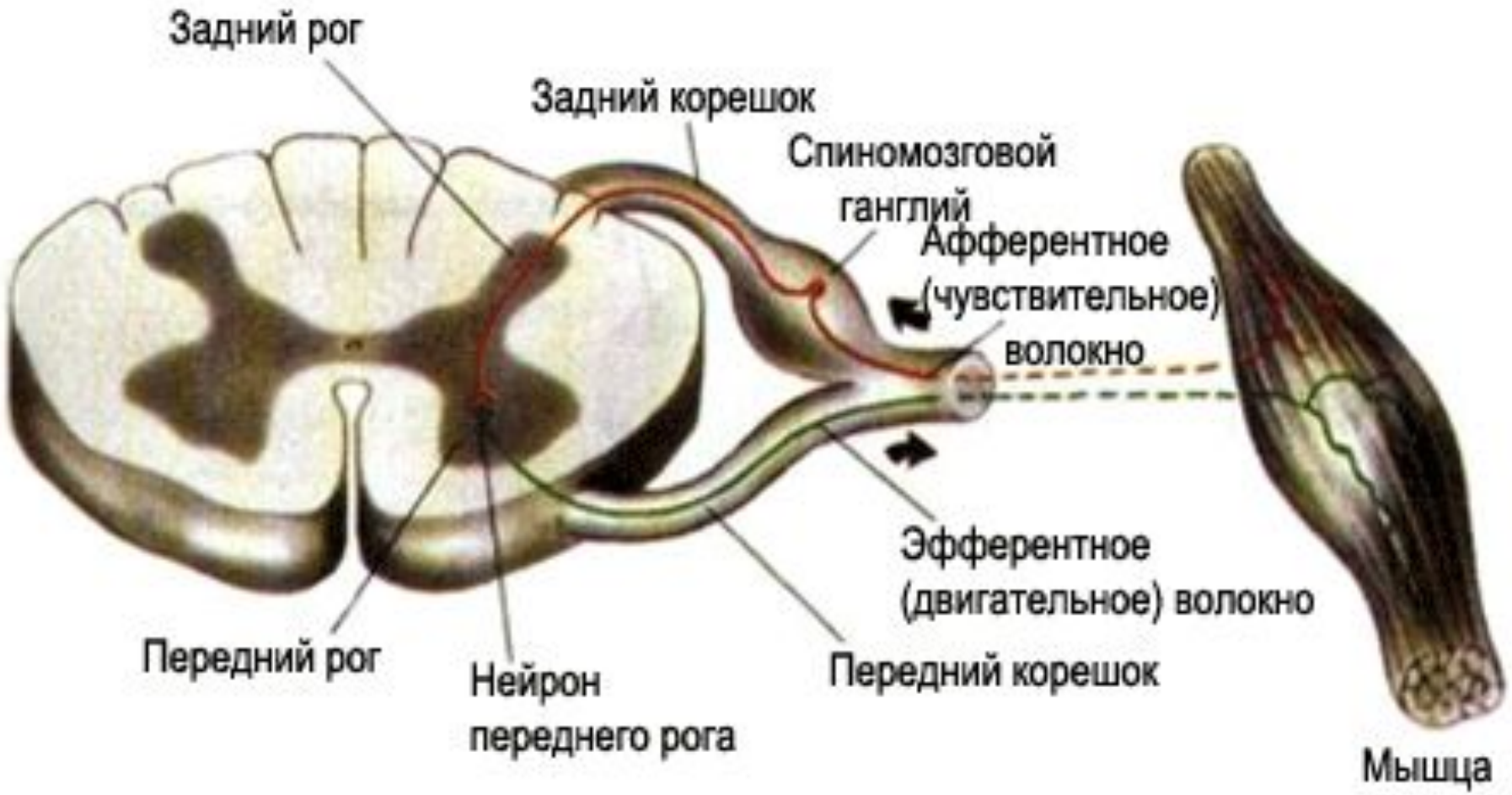

Поперечный разрез спинного мозга

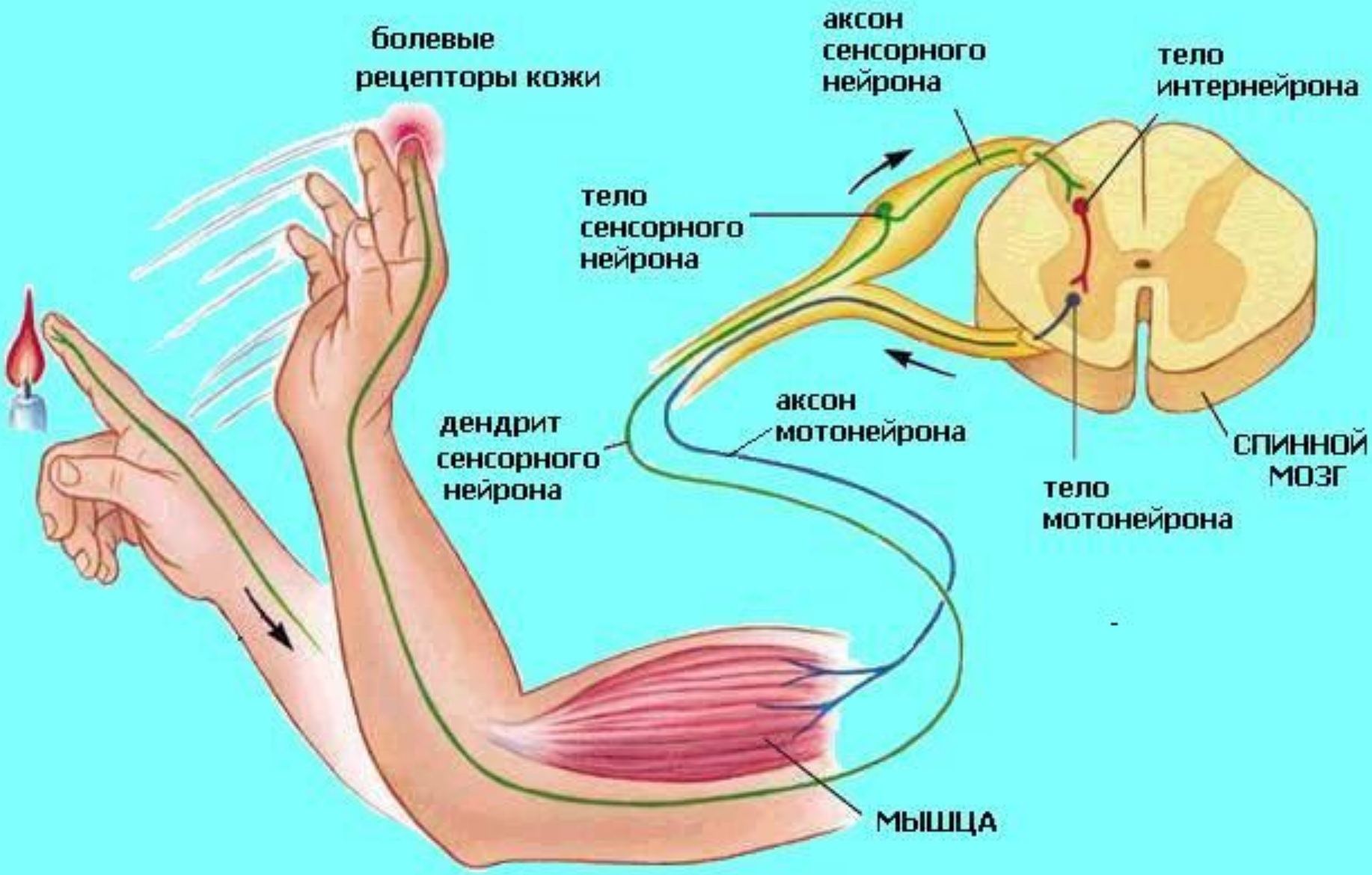

Рефлекторная дуга

Сенсорный и моторный нейроны спинного мозга

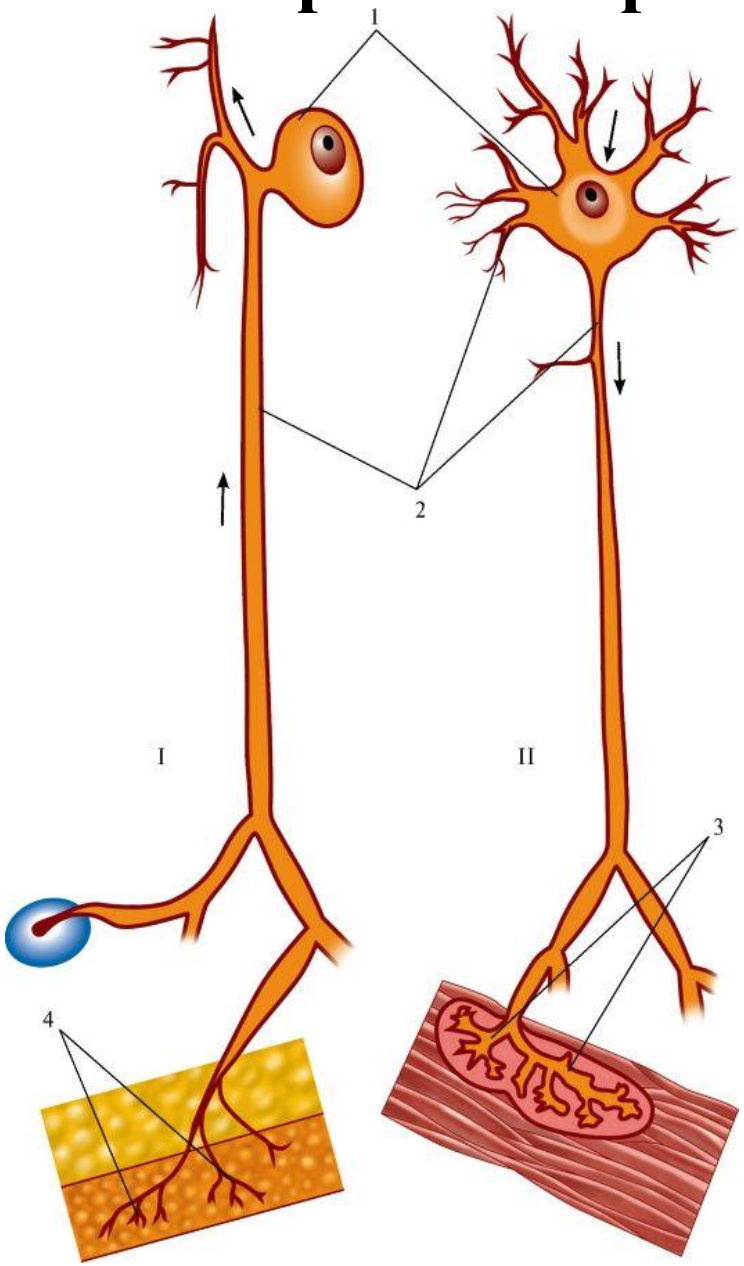

Классификация сенсорных рецепторов

Сенсорная модальность	Тип рецепторного образования	Локализация рецепторов
Экстерорецепторы		
• Тактильная (осязание) • Болевая • Температурная • Давление	• Тельца Мейснера, тельца Меркеля • Свободные нервные окончания • Тельца Руффини, колбы Краузе • Тельца Пачини	• Кожа • Кожа • Кожа • Кожа
Проприорецепторы		
• Растяжение мышц • Напряжение мышц • Суставное чувство	• Нервно-мышечное веретено • Нервно-сухожильный орган Гольджи (разновидность свободного нервного окончания)	• Мышечные волокна • Коллагеновые волокна сухожилий и суставных связок
Интерорецепторы		
• Химический состав • Осмотическое давление • Давление жидкости • Болевая	• Хеморецепторы • Осморецепторы • Барорецепторы • Ноцицепторы	• Каротидный синус • Гипоталамус • Кровеносные сосуды, внутренние полые органы • Внутренние органы

«ноцицепция» происходит от латинских слов nocere — вредить и capere — брать, принимать.

Сенсорные рецепторы представляют собой специализированные образования, воспринимающие определенные виды раздражений.

Сенсорные рецепторы обладают наибольшей чувствительностью к адекватным для них раздражениям (стимулам, сигналам).

Рецепторный потенциал возникает при раздражении рецептивного участка мембраны сенсорного нейрона как результат его деполяризации.

Рецепторный потенциал – градуален, обладает способностью к пространственной и временной суммации.

Рецепторы кожи человека

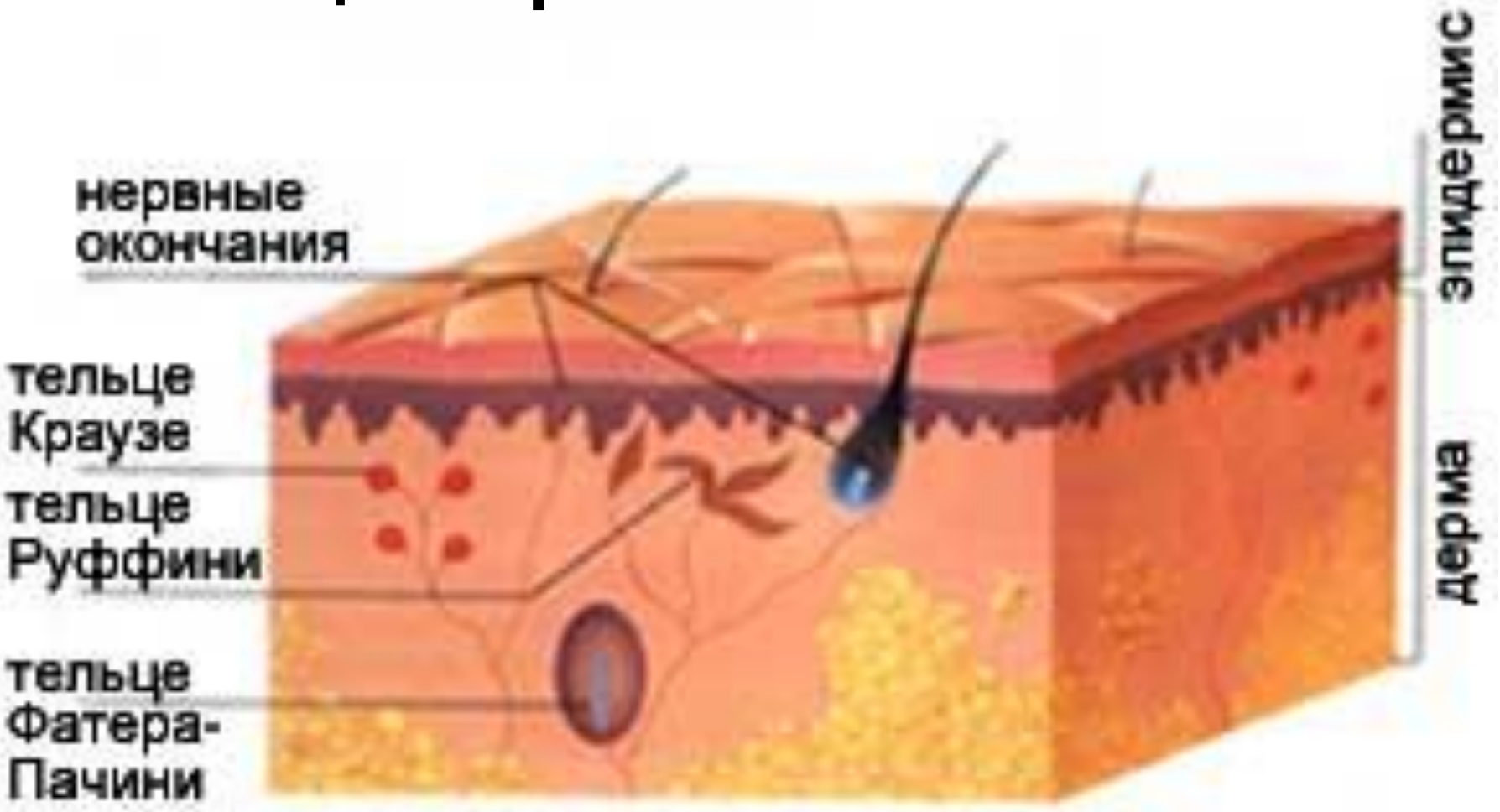

тельце Месснера

• Тельца Мейсснера: чувствительны к прикосновению, очень многочисленны на подушечках пальцев и на кончике языка. Позволяют нам определить площадь и протяженность тел.

тельце Фатера-Пачини

• Тельца Фатера-Пачини: расположены в самой глубокой части дермы и чувствительны к деформации кожи, то есть к силам, действующим на нее.

тельце Краузе

• Тельца Краузе: находятся на поверхности дермы и очень чувствительны к низким температурам, поэтому они ощущают холод.

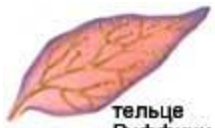

тельце Руффини

• Тельца Руффини: залегают на большей глубине, чем тельца Краузе, и чувствительны к повышению температуры, поэтому они ощущают тепло. Поскольку они менее многочисленны, ощущение тепла воспринимается медленнее, чем ощущение холода.

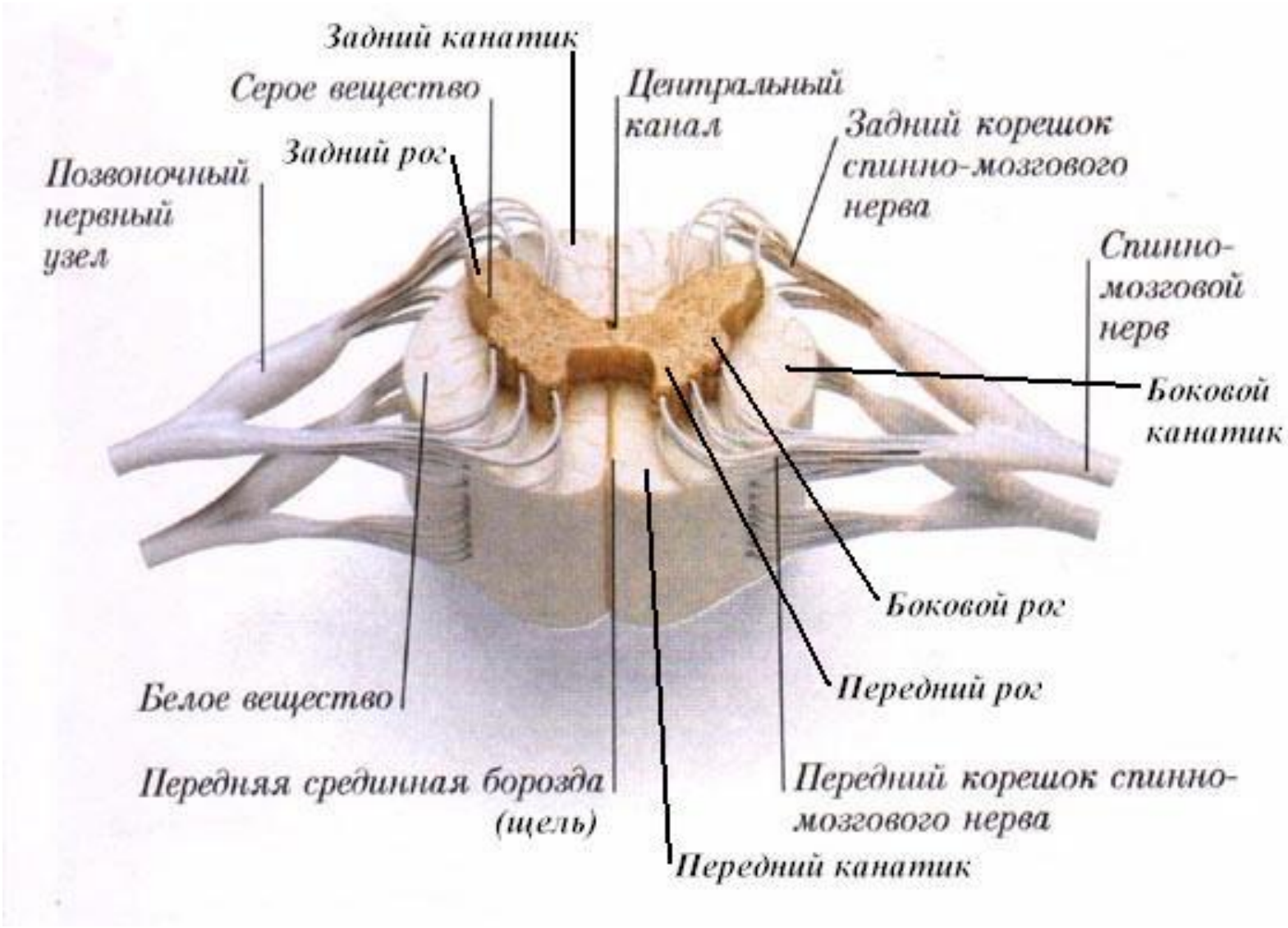
Задний канатик
Серое вещество
Центральный канал
Задний корешок спинно-мозгового нерва
Задний рог
Позвоночный нервный узел
Спинно-мозговой нерв
Боковой канатик
Боковой рог
Передний рог
Белое вещество
Передняя срединная борозда (щель)
Передний корешок спинно-мозгового нерва
Передний канатик

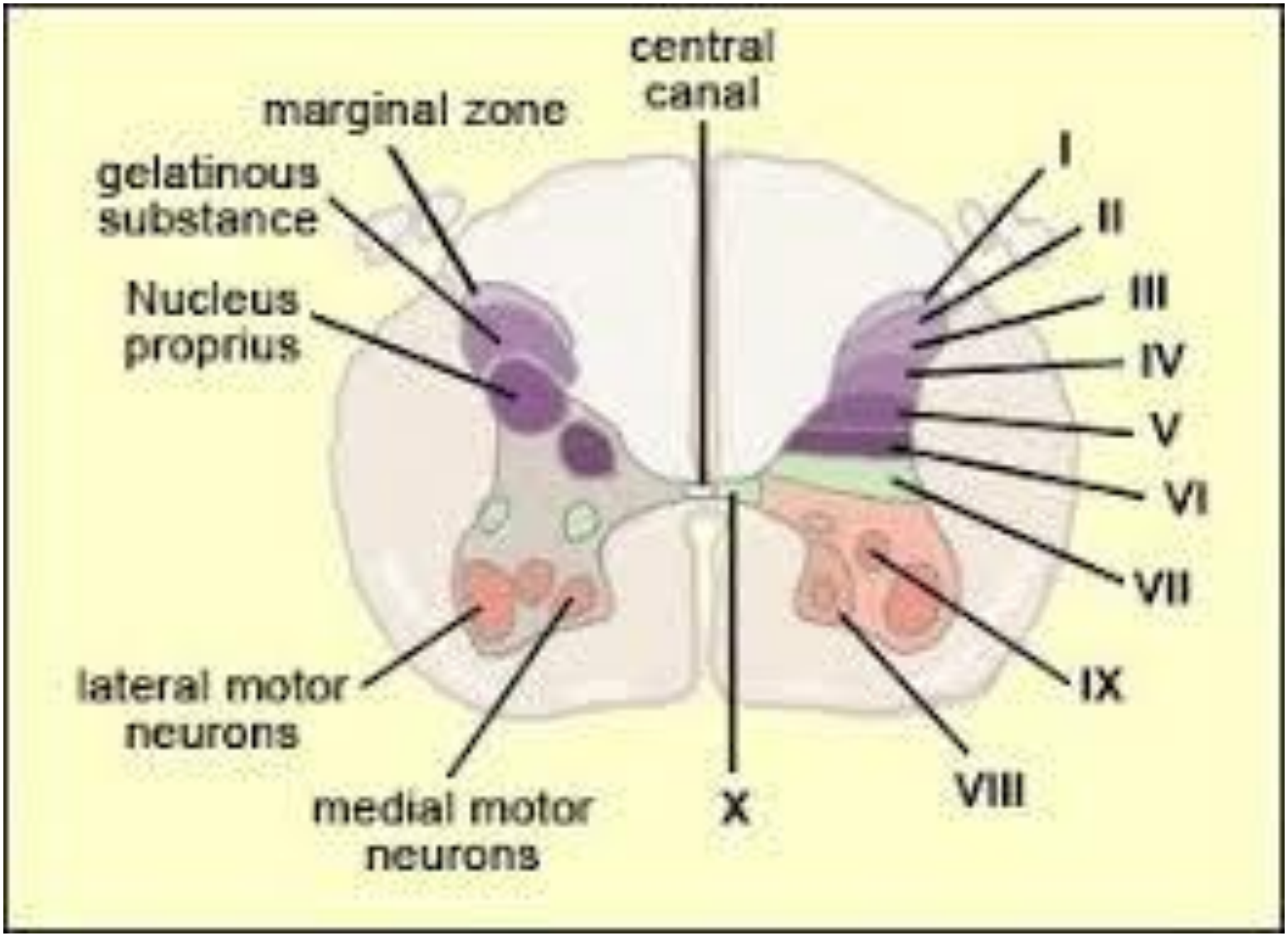
central canal
marginal zone
gelatinous substance
Nucleus proprius
I
II
III
IV
V
VI
VII
IX
VIII
X
lateral motor neurons
medial motor neurons

Топография ядер и пластин серого вещества спинного мозга

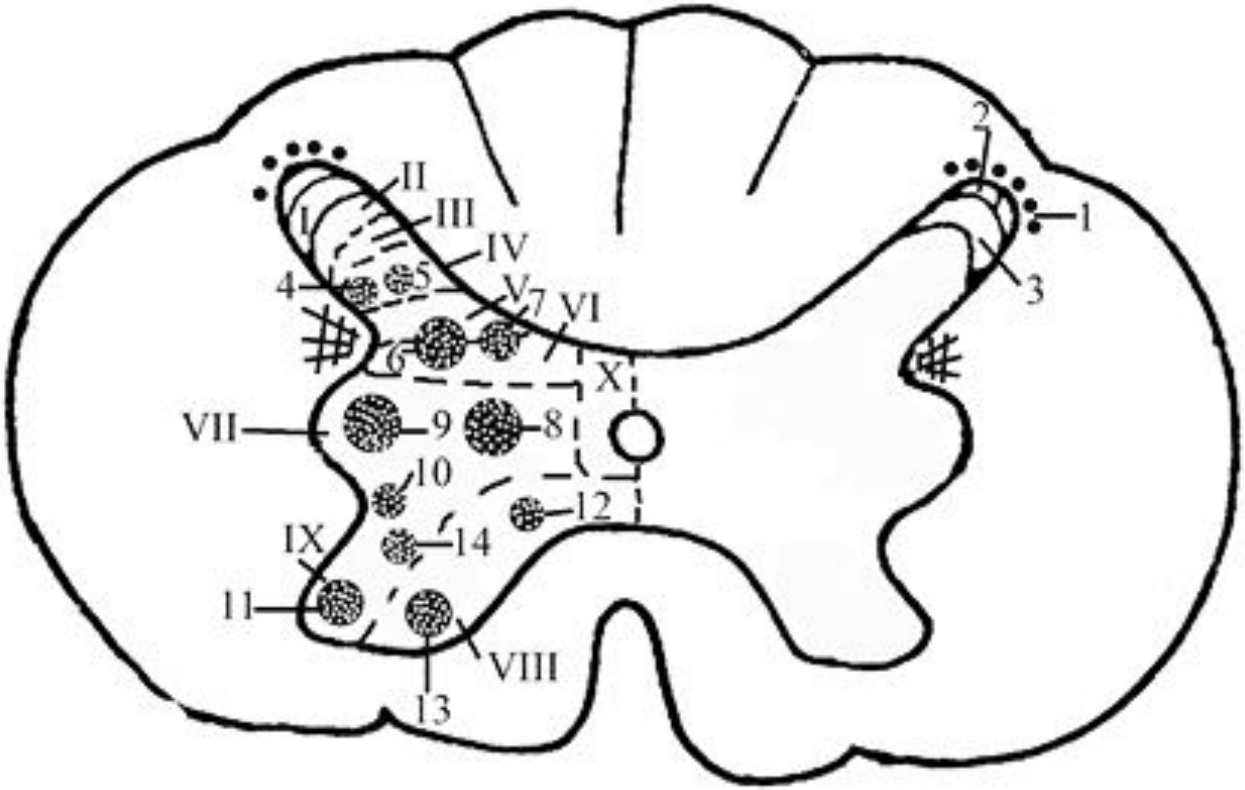

(a) Ascending (sensory or afferent).

(b) Descending (motor or efferent).

They serve to join the brain to the spinal cord.

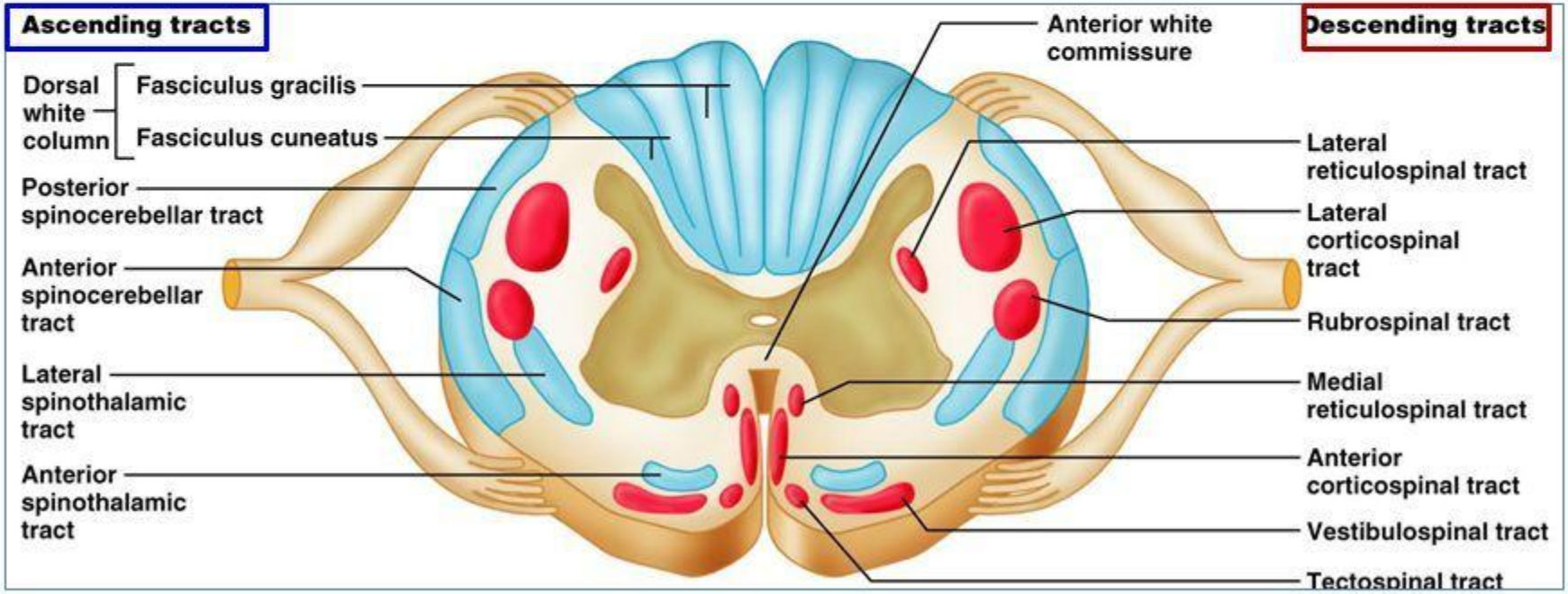

ВОСХОДЯЩИЕ ТРАКТЫ СПИННОГО МОЗГА		
Русские названия трактов	Латинские названия трактов	Канатик белого вещества спинного мозга, в составе которого проходят тракты
Медиальный спинно-бульбарный тракт или тонкий пучок Голля	Fasciculus gracilis Goll	Задний канатик
Латеральный спинно-бульбарный тракт или клиновидный пучок Бурдаха	Fasciculus cuneatus Burdach	Задний канатик
Задний и передний спинно-мозжечковые тракты или пучки Флексига и Говерса	Tractus spinocerebellaris posterior Flechsig et anterior Govers	Латеральный канатик
Латеральный и передний спинно-таламические тракты	Tractus spinothalamicus lateralis et anterior	Латеральный и передний канатик
НИСХОДЯЩИЕ ТРАКТЫ СПИННОГО МОЗГА		
Латеральный (перекрещенный) корково-спинномозговой, или пирамидный тракт	Tractus corticospinalis lateralis	Латеральный канатик
Передний (неперекрещенный) корково-спинномозговой или пирамидный тракт	Tractus corticospinalis anterior	Передний канатик
Красноядерно-спинномозговой или руброспинальный тракт	Tractus rubrospinalis	Латеральный канатик
Ретикулярно-спинномозговой или ретикулоспинальный	Tractus reticulospinalis	Латеральный канатик
Покрышечно-спинномозговой, или тектоспинальный тракт	Tractus tectospinalis	Передний канатик
Преддверно-спинномозговой или вестибулоспинальный	Tractus vestibulospinalis	Латеральный канатик

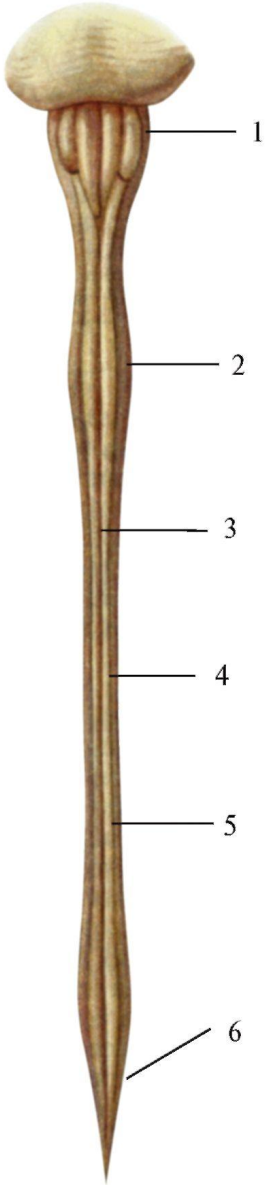

Спинной мозг. Передняя поверхность. 1 - продолговатый мозг, 2 - шейное утолщение, 3 - передняя срединная щель, 4 - передняя латеральная борозда, 5 - пояснично-крестцовое утолщение, 6 - мозговой конус.

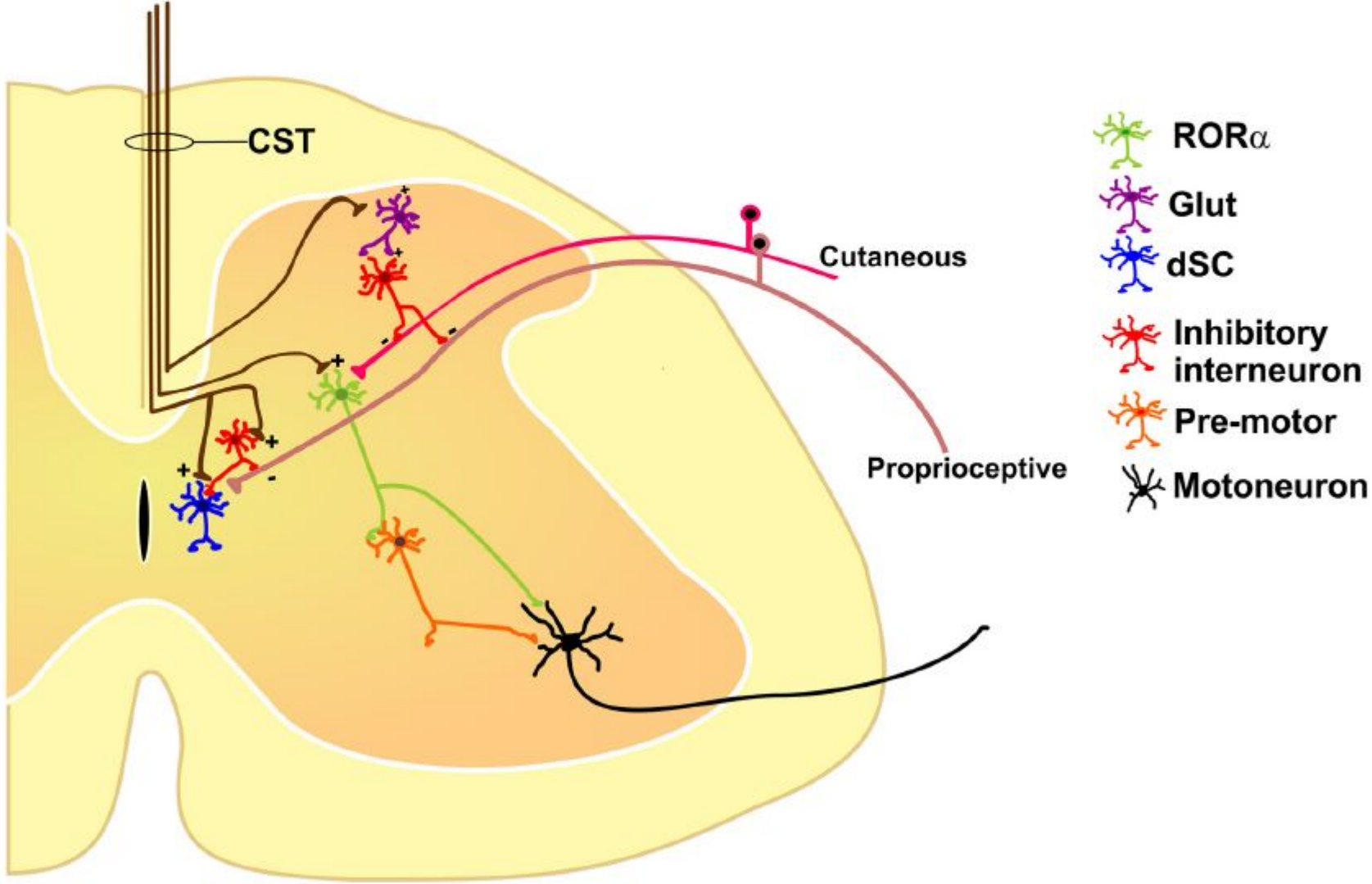

Нейроны заднего рога спинного мозга

ROR – нр, синтезирующие ядерные орфанные рецепторы (эндогенные лиганды)

dSC – спинно-церебеллярный тракт

Glut – глутаматэргичные нейроны

Король понимания проблемы боли

- Доктор Рональд Мелзак – известнейший профессор физиологии университета Мак-Гилла (Канада)
- Он известен революционными изысканиями в области изучения боли и обезболивания. Его историческое сотрудничество с доктором Патриком Воллом (Великобритания) явилось основой для создания теории воротного контроля боли в 1965 г.

Воротный контроль боли

Толстые «тактильные» волокна (L)

Тормозный ГАМК-эргичный нейрон

Тонкие «болевые» волокна (S)

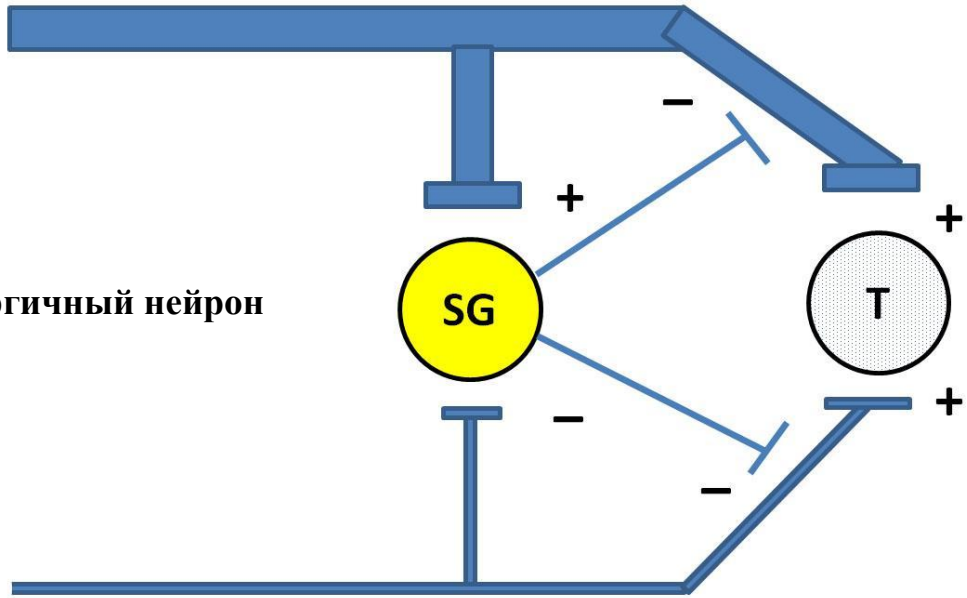

Эфферентный нейрон спинного мозга

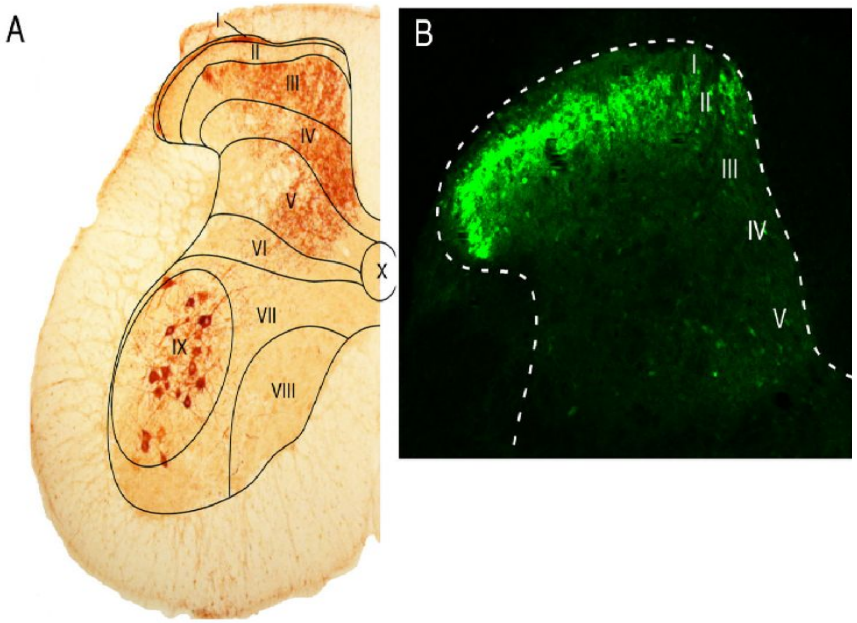

А – организация серого вещества спинного мозга;
В –меченые антителами тормозные нейроны в задних рогах спинного мозга (зеленое свечение)

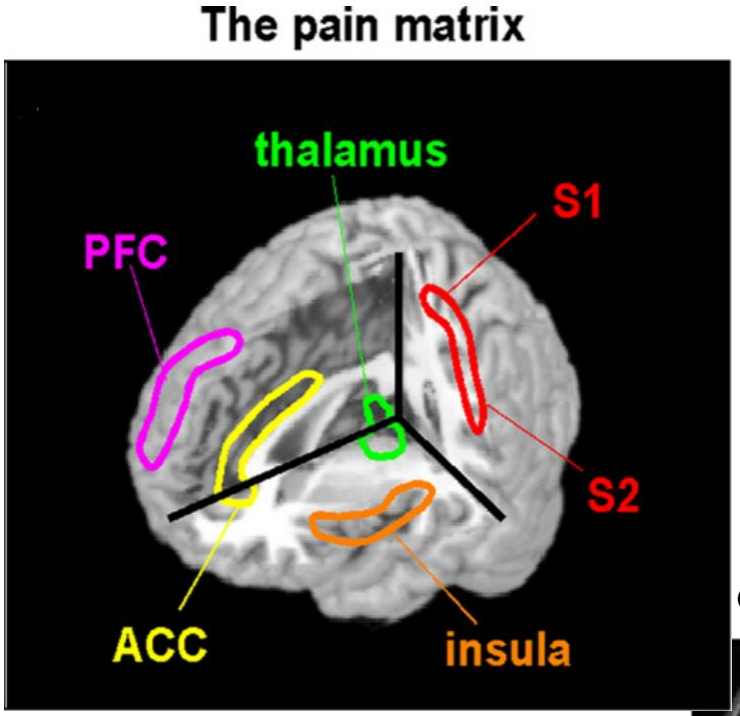

Структуры мозга, активированные болевыми стимулами (отмечены точками на томограммах головного мозга)