Неотложные состояния в хирургии

«ОСТРЫЙ ЖИВОТ»

Острый живот – клинический симптомокомплекс, развивающийся при повреждениях и острых хирургических заболеваниях органов брюшной полости, вызванный раздражением или воспалением брюшины, требующий срочной госпитализации больного.

Острые состояния в общей хирургии:

1. Острый аппендицит
2. Острый холецистит
3. **Острый панкреатит**
4. Острая кишечная непроходимость
5. Прободная (перфоративная) язва желудка и/или 12-п.к.
6. Острое желудочно-кишечное кровотечение
7. Ущемленная грыжа

Острый панкреатит

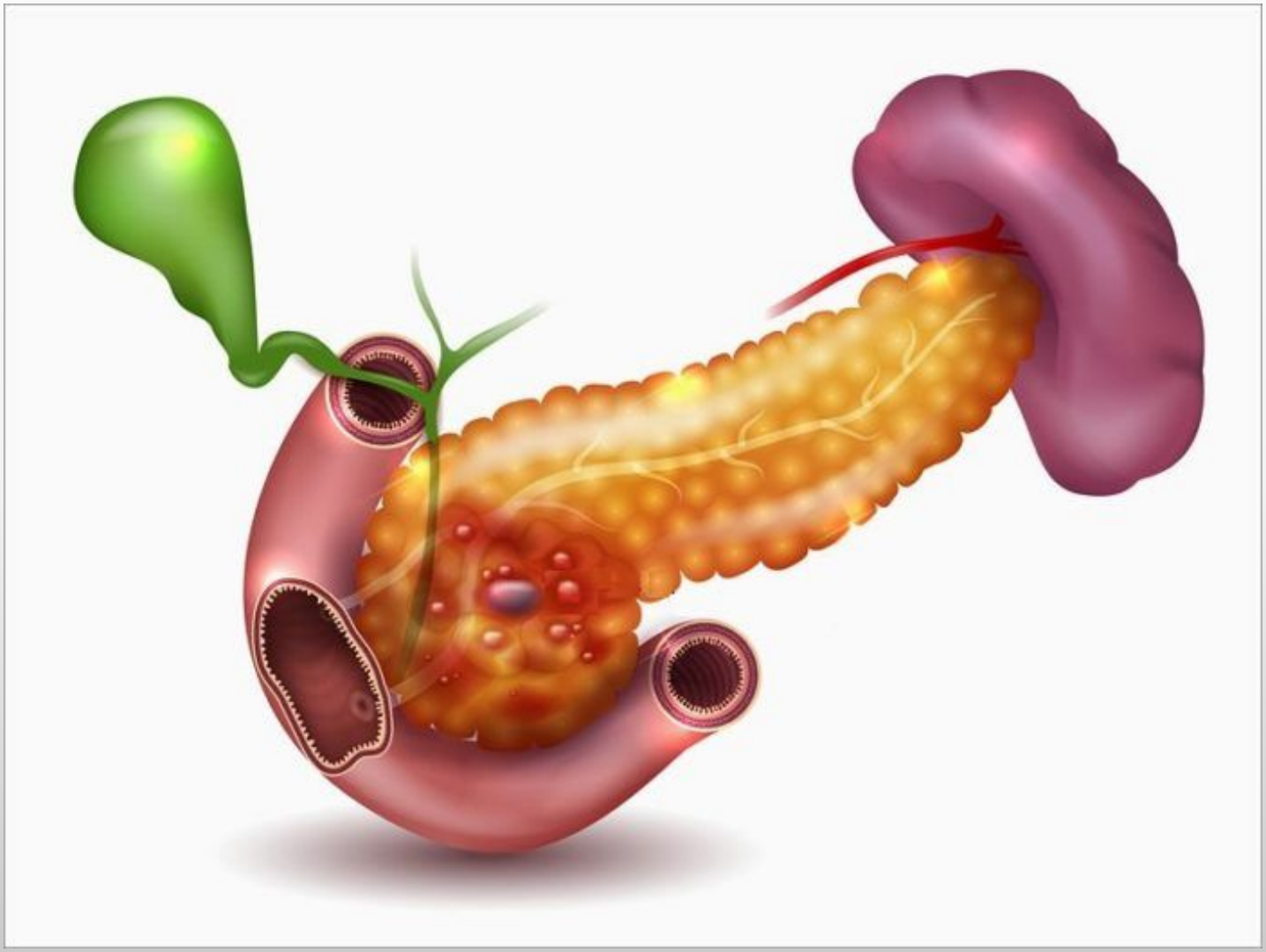

ANATOMY OF THE PANCREAS

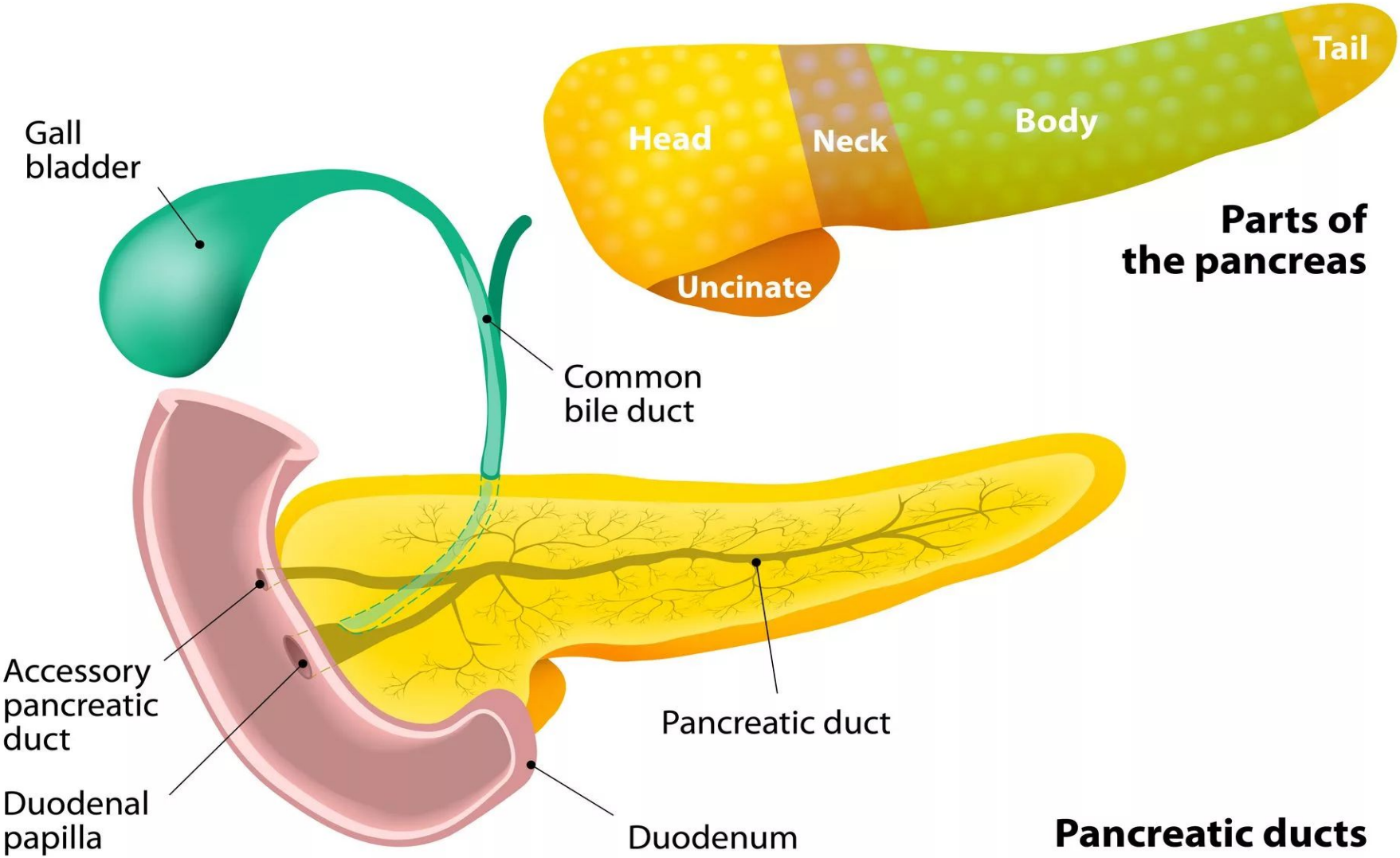

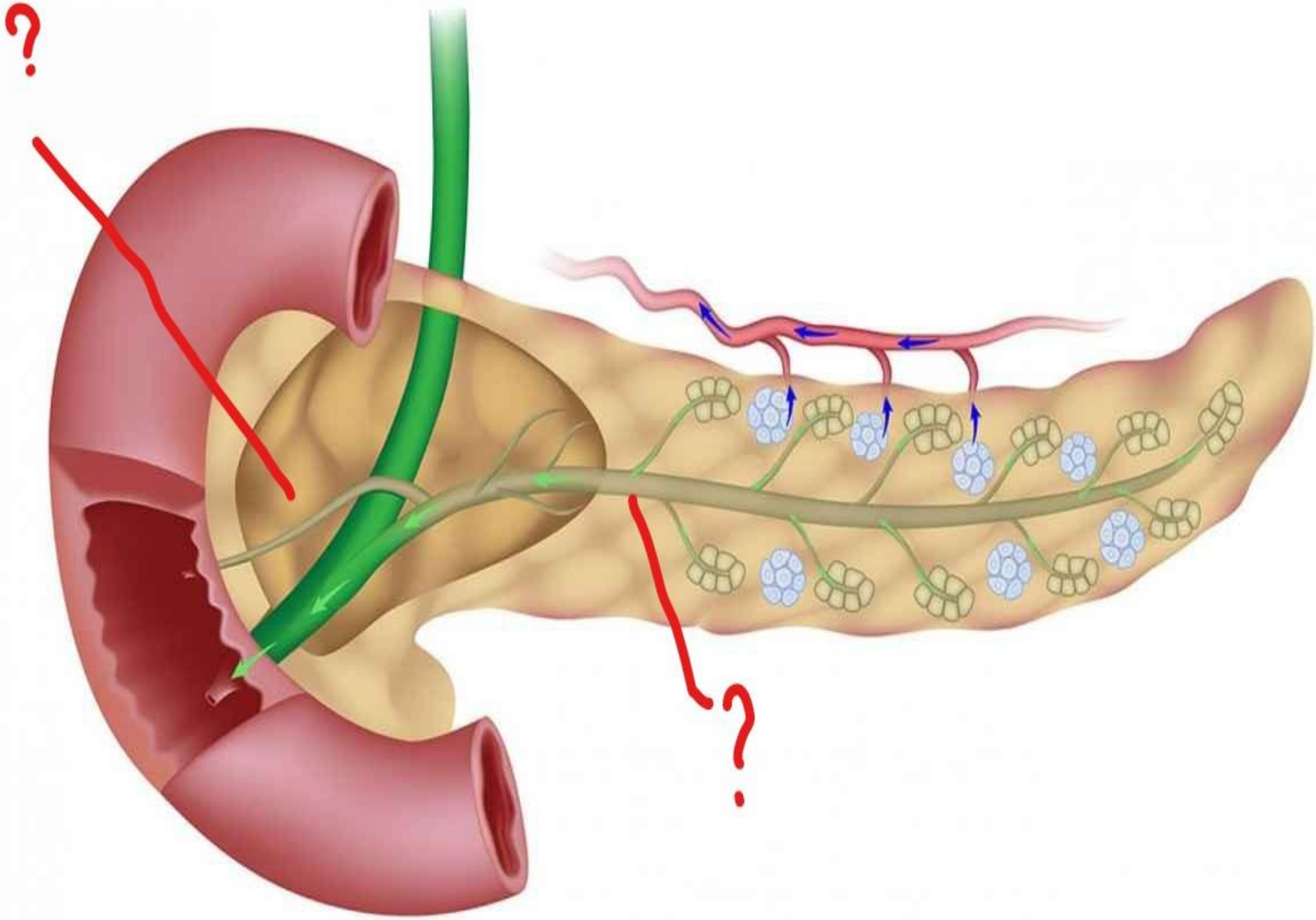

добавочный
(санториниев) проток
основной
(вирсунгов) проток

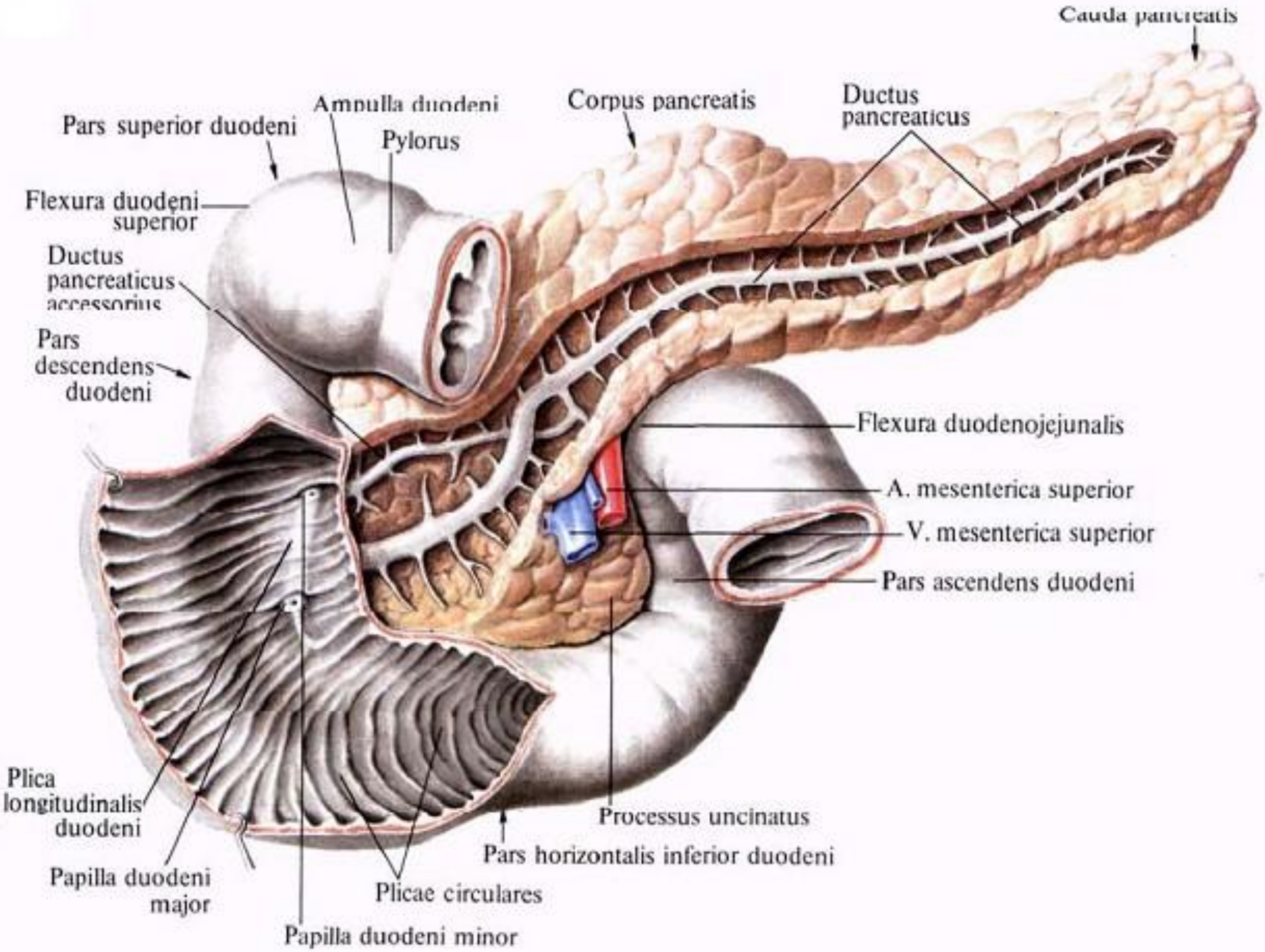
Cauda pancreatis
Ampulla duodeni
Corpus pancreatis
Ductus pancreaticus
Pars superior duodeni
Pylorus
Flexura duodeni superior
Ductus pancreaticus accessorius
Pars descendens duodeni
Flexura duodenojejunalis
A. mesenterica superior
V. mesenterica superior
Pars ascendens duodeni
Plica longitudinalis duodeni
Processus uncinatus
Pars horizontalis inferior duodeni
Papilla duodeni major
Plicae circulares
Papilla duodeni minor

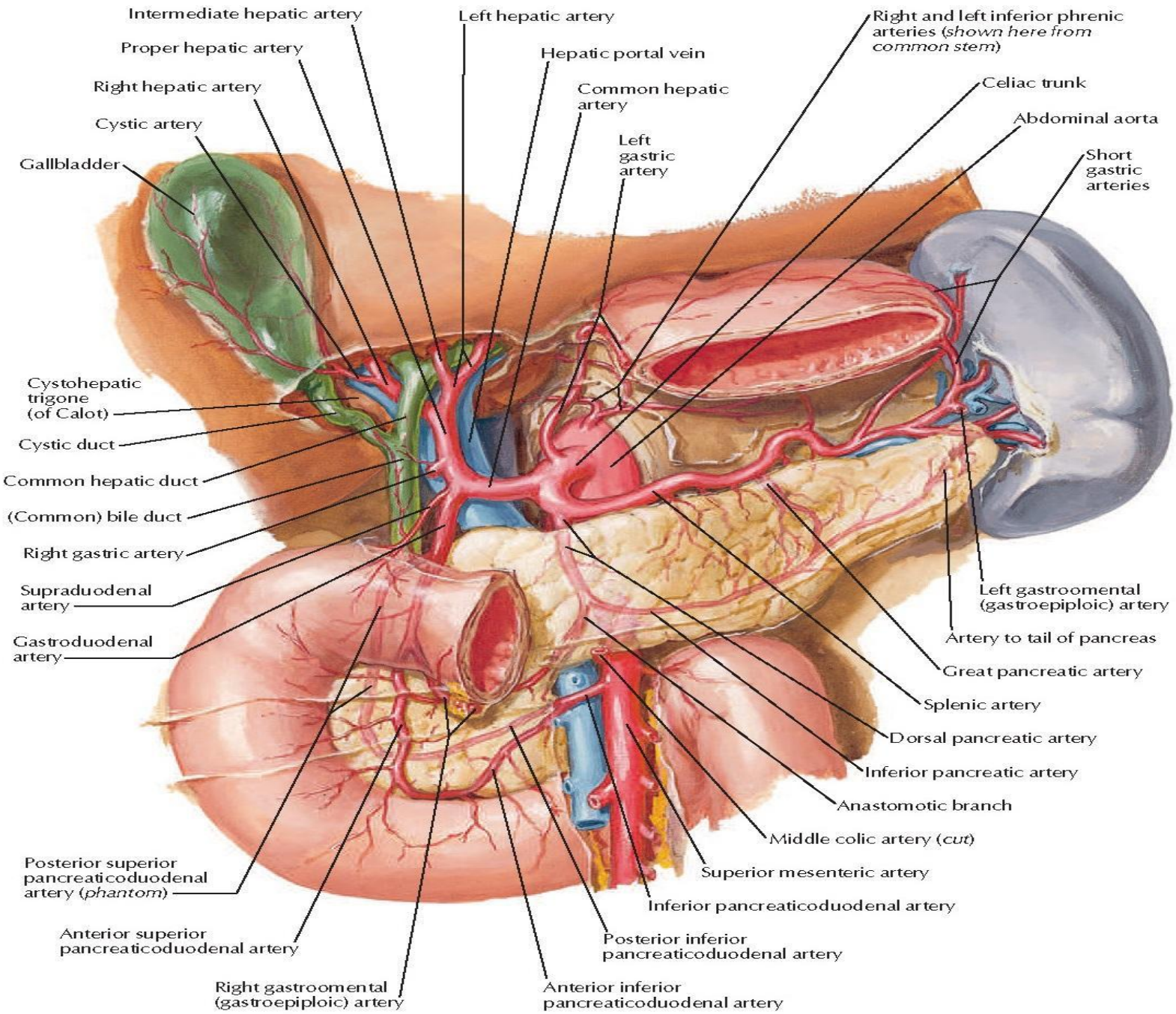
Intermediate hepatic artery
Left hepatic artery
Right and left inferior phrenic arteries (*shown here from common stem*)
Proper hepatic artery
Hepatic portal vein
Right hepatic artery
Common hepatic artery
Celiac trunk
Cystic artery
Abdominal aorta
Left gastric artery
Gallbladder
Short gastric arteries
Cystohepatic trigone (of Calot)
Cystic duct
Common hepatic duct
(Common) bile duct
Right gastric artery
Supraduodenal artery
Gastroduodenal artery
Left gastroomental (gastroepiploic) artery
Artery to tail of pancreas
Great pancreatic artery
Splenic artery
Dorsal pancreatic artery
Inferior pancreatic artery
Anastomotic branch
Middle colic artery (*cut*)
Superior mesenteric artery
Inferior pancreaticoduodenal artery
Posterior inferior pancreaticoduodenal artery
Anterior inferior pancreaticoduodenal artery
Right gastroomental (gastroepiploic) artery
Anterior superior pancreaticoduodenal artery
Posterior superior pancreaticoduodenal artery (*phantom*)

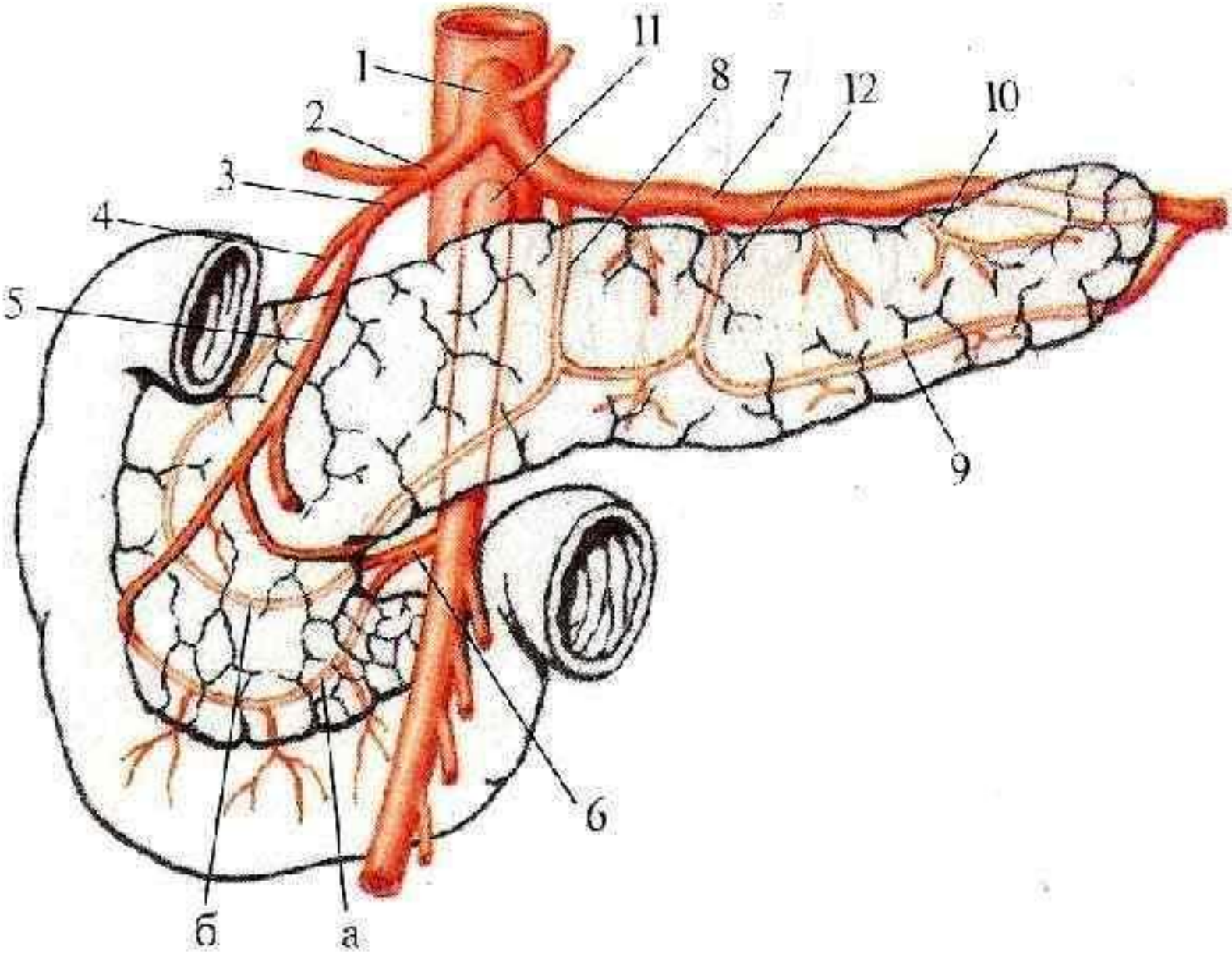
1
2
3
4
5
11
8
7
12
10
9
6
б
а

Кровоснабжение ПЖ

- Селезеночная артерия –
- дорсальная панкреатическая артерия (шейка, тело) – левая и правая ветви
  - Правая ветвь – аркада Кирка
  - Левая ветвь – поперечная панкреатическая артерия (анастомозирует с большой панкреатической артерией (Геллера)и хвостовыми панкреатическими артериями)
- Артерия Геллера – левая и правая ветви
- Хвостовые панкреатические артерии

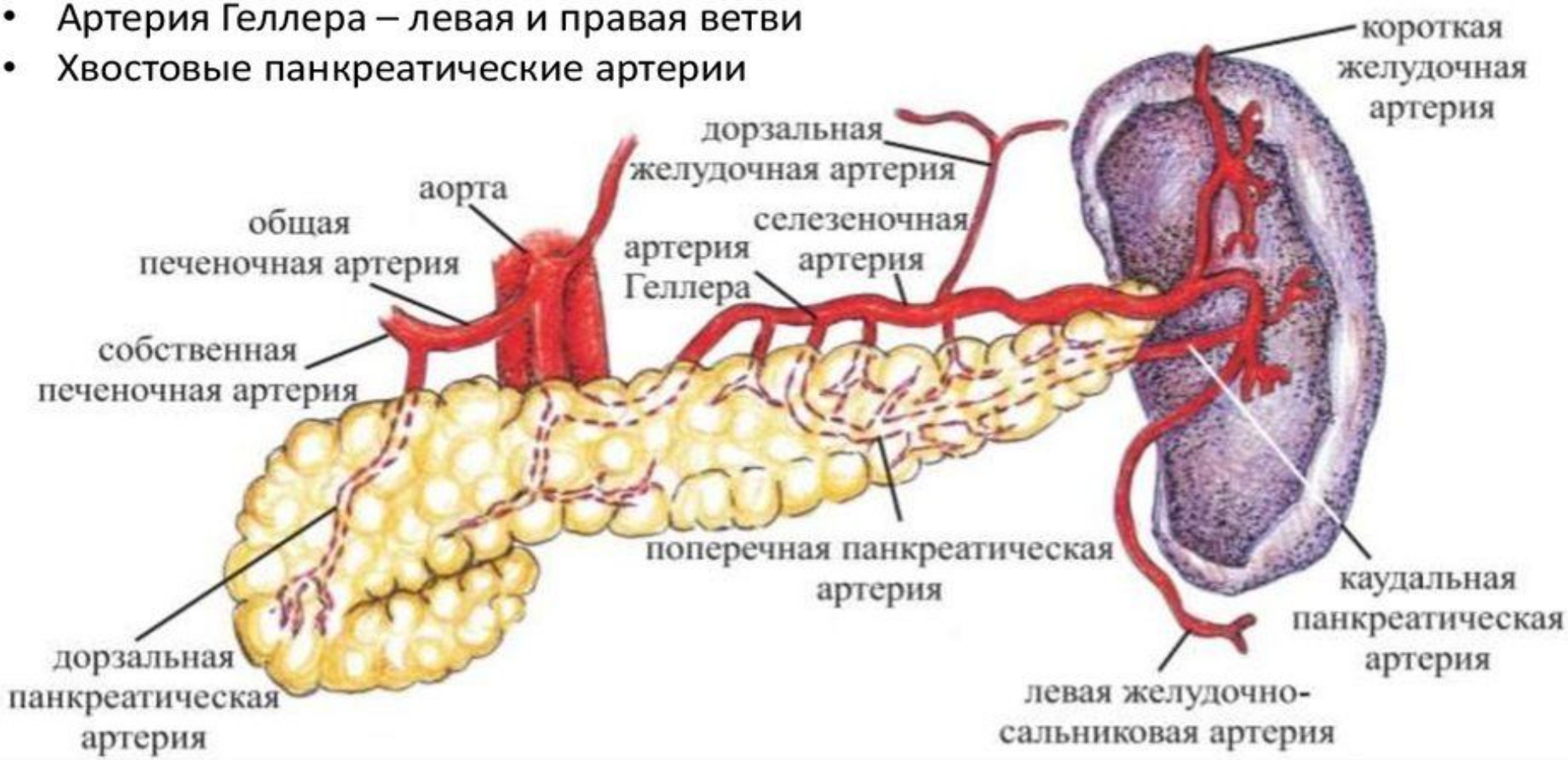

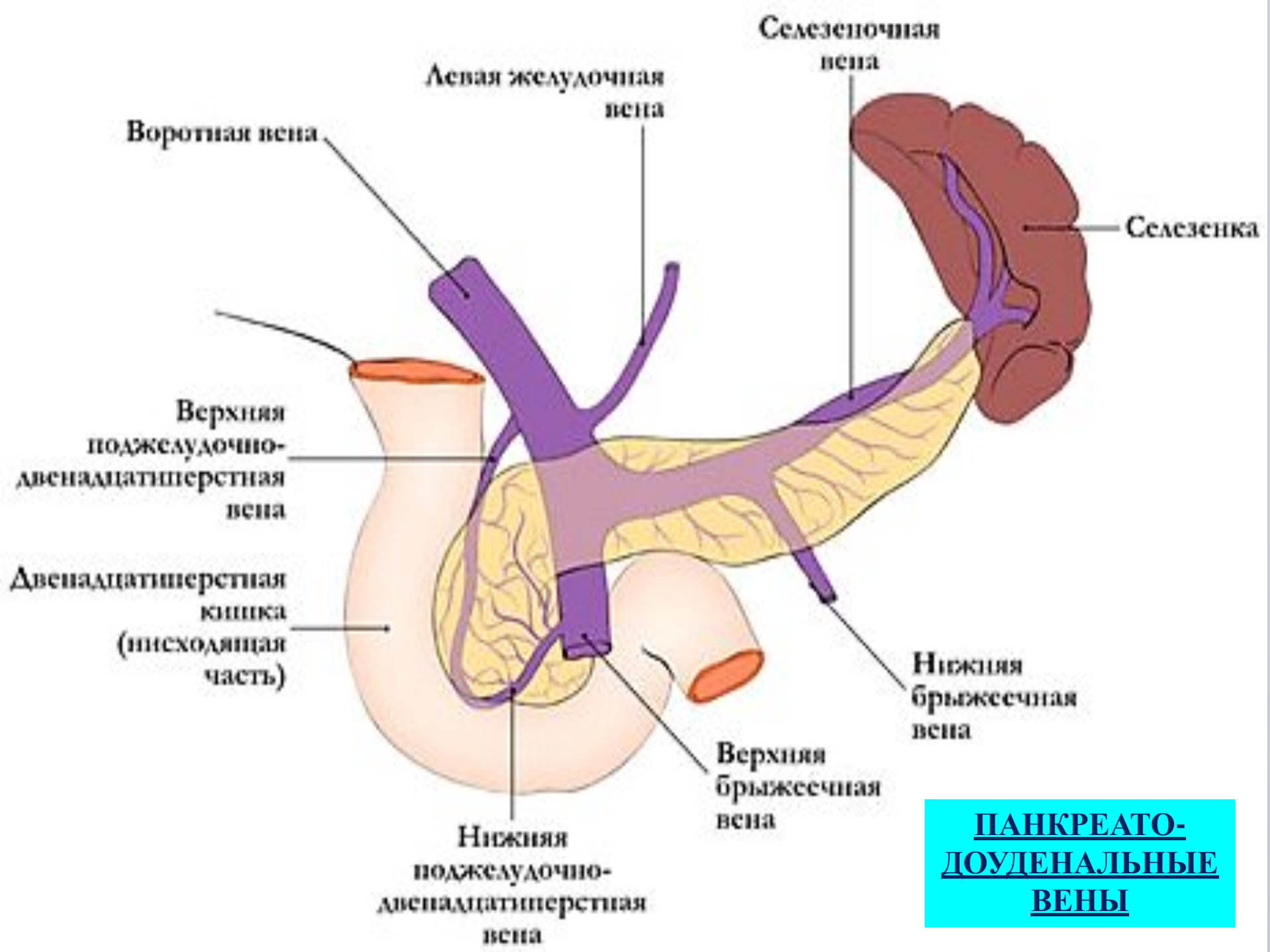

ПАНКРЕАТО-ДОУДЕНАЛЬНЫЕ ВЕНЫ

Вены двенадцатиперстной кишки и поджелудочной железы.

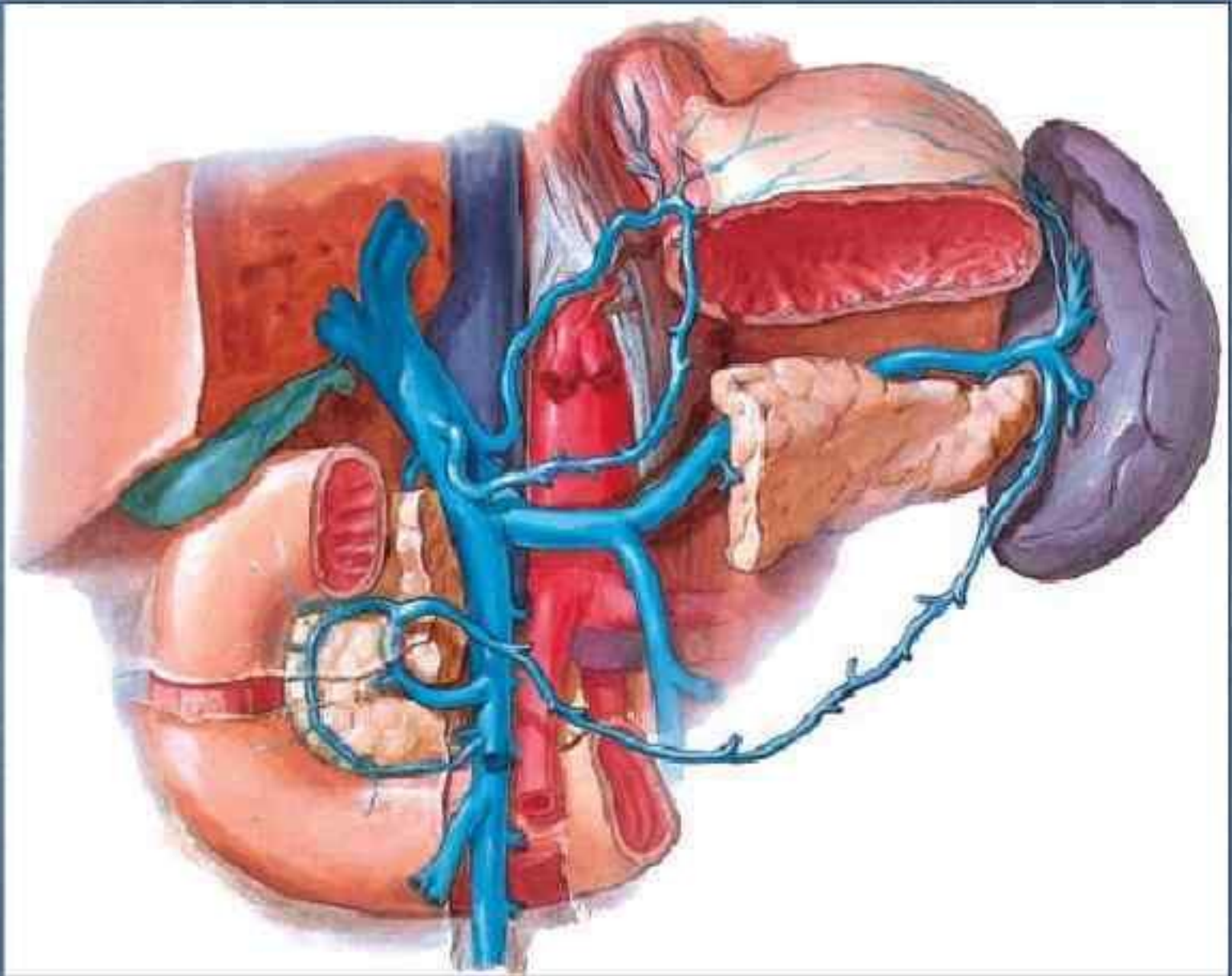

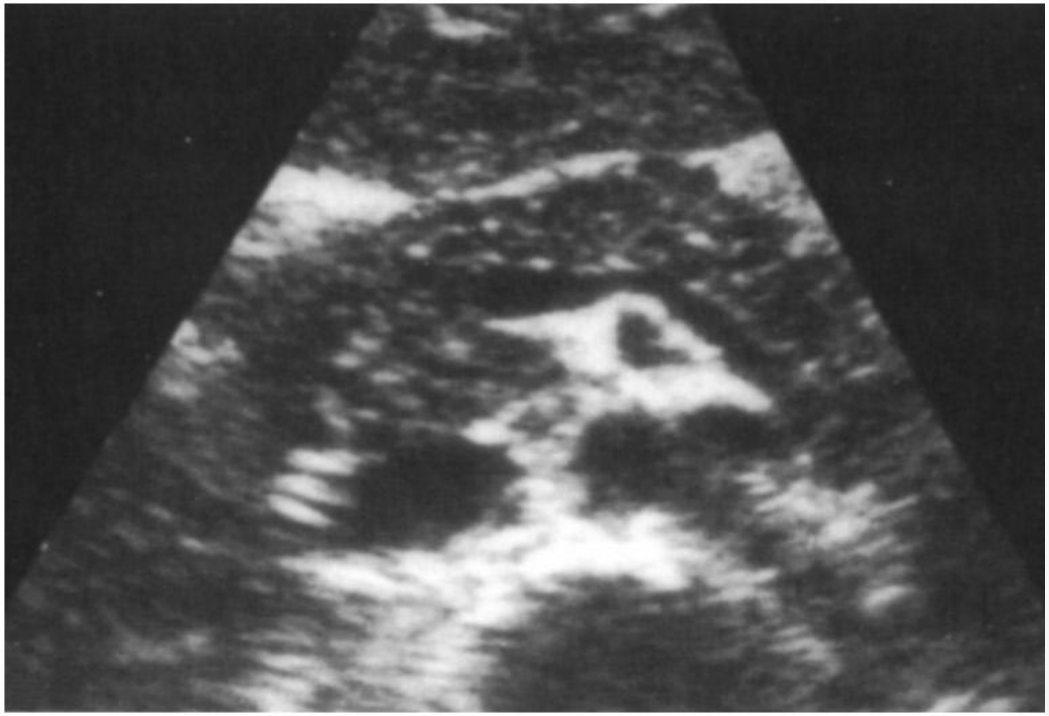

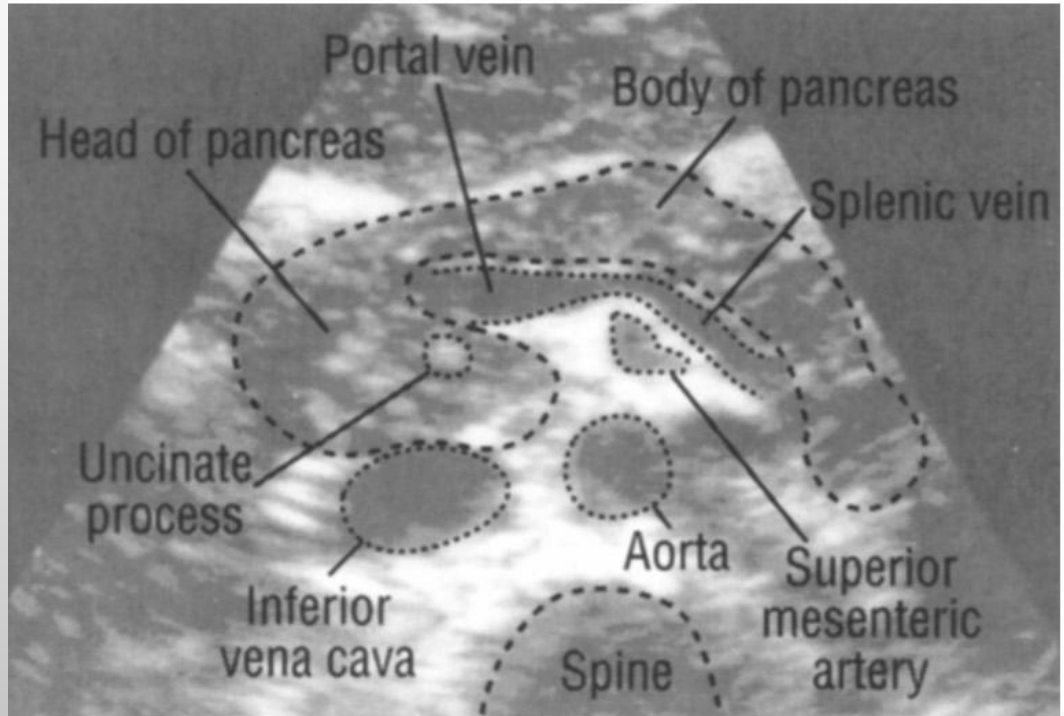
Portal vein
Body of pancreas
Head of pancreas
Splenic vein
Uncinate process
Aorta
Superior mesenteric artery
Inferior vena cava
Spine

Поджелудочная железа

Экзокринная часть (97-99%)

Представлена панкреатичекими ацинусами и разветвлённой сетью выводных протоков, в конечном итоге открывающихся в просвет двенадцатиперстной кишки, куда и секретирует амилазу, липазы и протеазы.

Структурно-функциональная единица – панкреатический ацинус

Эндокринная часть (1-3%)

Представлена панкреатическими островками, insulae pancreaticae, относится к эндокринным железам.

Структурно-функциональная единица – островок Лангерганса

Орган смешанной секреции

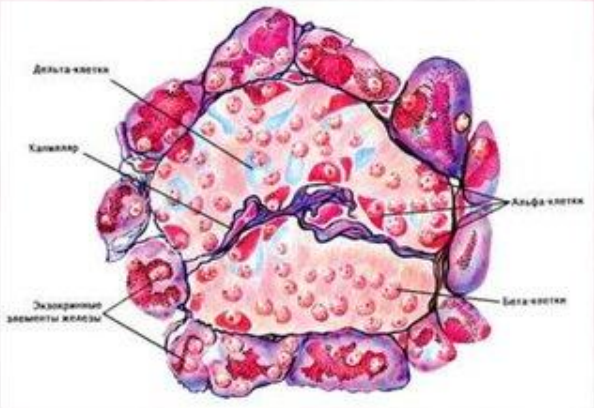

Состав панкреатического сока

1. Вода
2. Органические вещества:

- **Протеазы: трипсиноген, химотрипсиноген, прокарбоксипептдазы А и В, аминопептидазы, коллагеназа, эластаза**
- **Липаза, фосфолипаза**
- **Карбогидразы: амилаза, мальтаза, сахараза, лактаза**
- **Нуклеазы (рибонуклеаза, дезоксирибонуклеаза)**
- **Энтерокиназа**

3. **Неорганические вещества** – Na^{+}, K^{+}, Ca^{2+}, Mg^{2+}, $\underline{HCO_3^{-}}$, HPO_4^{2-}

- Энтерокиназа (энтеропептида-за) играет основную роль в переводе трипсиногена в трипсин.
- Трипсин, в свою очередь, активирует не только трипсиноген, но и другие предшественники протеаз.

Тип клеток	Гормон	Основная функция гормона
α или A	Глюкагон	Стимулирует глюконеогенез, гликогенолиз, протеолиз, липолиз, секрецию инсулина β-клетками
β или B	Инсулин	Обеспечивает поступление глюкозы и аминокислот в инсулинзависимые ткани (мышечная, жировая), активирует гликолиз и гликогеногенез в печени, стимулирует липогенез в жировой ткани, подавляет кетогенез и секрецию глюкагона
δ или D	Соматостатин	Подавляет секрецию большинства известных гормонов, желудочную кислотопродукцию, экзокринную секрецию ПЖЖ и моторику кишечника (универсальное ингибирующее действие)
PP или F	Панкреатический полипептид	Ингибитор панкреатической секреции и печеночного глюконеогенеза

Инсулин-зависимые ткани

- Миокард
- Скелетные мышцы
- Жировая ткань
- Лейкоциты
- Печень

Инсулин-независимые ткани

- Нервная ткань
- Мозговое вещество надпочечников
- Эритроциты

Острый панкреатит (ОП) – это первоначально асептическое воспаление поджелудочной железы, при котором возможно поражение окружающих тканей и отдаленных органов, а также систем.

Этиология

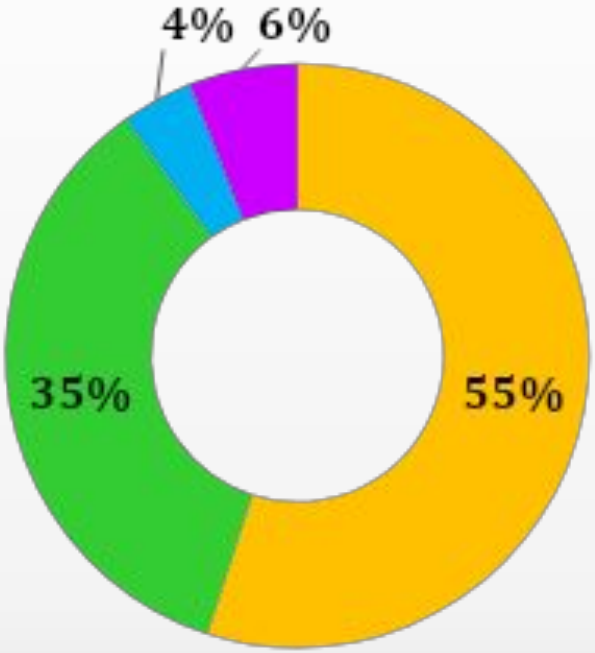

Международная классификация острого панкреатита (Атланта,1992)

I. Острый панкреатит:

а) легкий;

б) тяжелый.

II. Острое накопление жидкости (в ткани поджелудочной железы и парапанкреатической клетчатке) – острый интерестициальный панкреатит.

III. Панкреонекроз:

а) стерильный;

б) инфицированный.

IV. Панкреатическая ложная киста.

V. Панкреатический абсцесс.

1.Клинико-анатомические формы:

а) отечный панкреатит (абортивный панкреонекроз);

б) жировой панкреонекроз;

в) геморагический панкреонекроз.

2. Распространение некроза:

а) локальное (очаговое) поражение железы;

б) субтотальное поражение железы;

в) тотальное поражение железы.

3.Течение:

а) абортивное;

б) прогрессирующее.

4. Периоды заболевания:

а) период гемодинамических нарушений и панкреатогенного шока;

б) период функциональной недостаточности паренхиматозных органов;

в) период гнойно-некротических осложнений.

Классификация острого панкреатита Российского общества хирургов – 2014г. Разработана с учётом классификации Атланта–92 и её модификаций

1. Острый панкреатит лёгкой степени. Панкреонекроз при данной форме острого панкреатита не образуется (отёчный панкреатит) и органная недостаточность не развивается.

2. Острый панкреатит средней степени. Характеризуется наличием либо одного из местных проявлений заболевания: перипанкреатический инфильтрат, псевдокиста, отграниченный инфицированный панкреонекроз (абсцесс), – или/и развитием общих проявлений в виде транзиторной органной недостаточности (не более 48 часов).

3. Острый панкреатит тяжёлой степени. Характеризуется наличием либо неотграниченного инфицированного панкреонекроза (гнойно-некротического парапанкреатита), или/и развитием персистирующей органной недостаточности (более 48 часов).

Осложнения острого панкреатита.

1. Парапанкреатический инфильтрат.
2. Панкреатогенный абсцесс.
3. Псевдокиста: - стерильная, - инфицированная
4. Перитонит: - ферментативный (абактериальный), - бактериальный
5. Некротическая флегмона забрюшинной клетчатки: - парапанкреатической, - параколической, - тазовой
6. Механическая желтуха
7. Аррозивное кровотечение
8. Внутренние и наружные дигестивные свищи.

Классификация кист.

Характер кисты:

Истинные (с эпителиальной выстилкой):

- ***врожденные;***
- ***приобретенные:*** ретенционные кисты (кистозное расширение панкреатического протока при нарушении его проходимости), паразитарные, опухолевые.

Ложные *(псевдокисты)* – имеют только фиброзную капсулу:

- постнекротическое,
- посттравматические,
- идиопатические

Хронические кисты и псевдокисты поджелудочной железы

- Кисты образуются в результате окклюзии либо облитерации панкреатических протоков
- Псевдокисты являются следсткием организации экссадата острого экссудативного (деструктивного) панкреатита

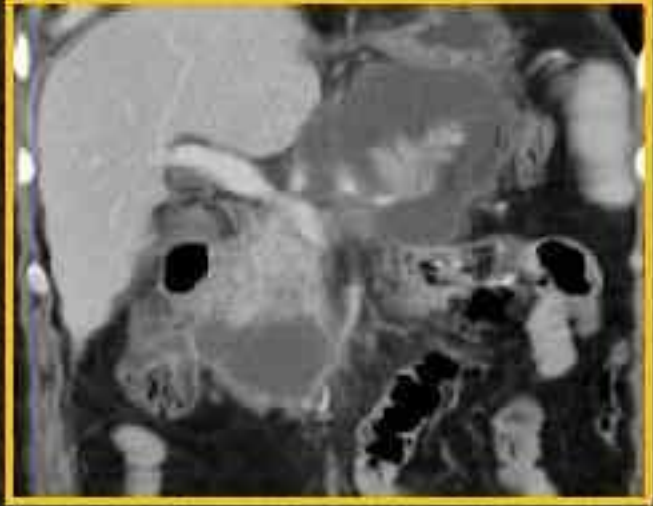

Классификация

II. **Клиническая:**

1. По срокам образования:

- острые (2-3 мес);
- подострые (3-6 мес);
- хронические (более 6 мес).

2. **По тяжести протекания:**

- простые (неосложненные);
- осложненные (нагноение, перфорация, перитонит, кровотечение, свищ, злокачественное перерождение).

III. Первичные и рецидивные.



Хронический панкреатит. Псевдокиста головки поджелудочной железы

Большие участки некроза и геморрагий
Очаги жирового некроза

Жировые некрозы при панкреатите

СХЕМА ПАТОГЕНЕЗА ОСТРОГО ПАНКРЕАТИТА

Этиологические факторы

Повышение гидростатического давления, повреждение панкреатоцитов, пропитывание секретом интерстиция, активация ферментов липолиза и протеолиза

Выход ферментов в общий кровоток, генерализованное образование кининов

Воздействие ферментов на паренхиму, сосуды интерстиция

отек, геморрагический или жировой некроз железы

Ферментативный перитонит

Выход липазы в кровоток, медиастинит, перикардит,жировая дистрофия печени

Жировые некрозы забрюшинной клетчатки, сальников, брыжейки, стенок кишок

Нарушения микроциркуляции, децентрализация кровообращения

Коллапс, шок

Динамический илеус, нарушения водно-электролитного обмена

Острая почечная недостаточность

Гнойный перитонит

Микробная инфекция

Симптомы острого панкреатита:

1. Симптом Керте - болезненная резистентность передней брюшной стенки в проекции поджелудочной железы
2. Симптом Воскресенского – исчезновение пульсации брюшной аорты при ее пальпации в проекции тела поджелудочной железы.
3. Симптом Мейо-Робсона – болезненность при пальпации в левом реберно-позвоночном углу.
4. Симптом Мондора - цианоз в виде фиолетовых пятен на лице.
5. Симптом Грея-Тернера - пятна цианоза на боковых стенках
6. Симптом Грюнвальда - цианоз околопупочной области.

СИМПТОМЫ ОСТРОГО ПАНКРЕАТИТА

. С-м Воскресенского – отсутствие пульсации брюшной аорты.
. С-м Мейо-Робсона – боли в левом пояснично-реберном углу.
. С-м Керте – поперечная болезненная резистентность.
. С-м Гальштетта – сине-сероватые пятна на брюшной стенке.
. С-м Грей-Турнера - сине-сероватые пятна на боковых стенках живота.
. С-м Мондора – фиолетовые пятна на лице.
. С-м Грюнвальда – цианоз вокруг пупка

(симптомы 4-7 обусловлены распространением активного экссудата за пределы поджелудочной железы с ферментативным повреждением брюшины, забрюшинной клетчатки, нарушением МЦР, развитием ДВС-синдрома)

. С-м Щеткина-Блюмберга (при наличие выпота в брюшной полости).

. Пальпация: живот мягкий, несмотря на интенсивность болевого синдрома.

Болевые точки и зоны при ХП

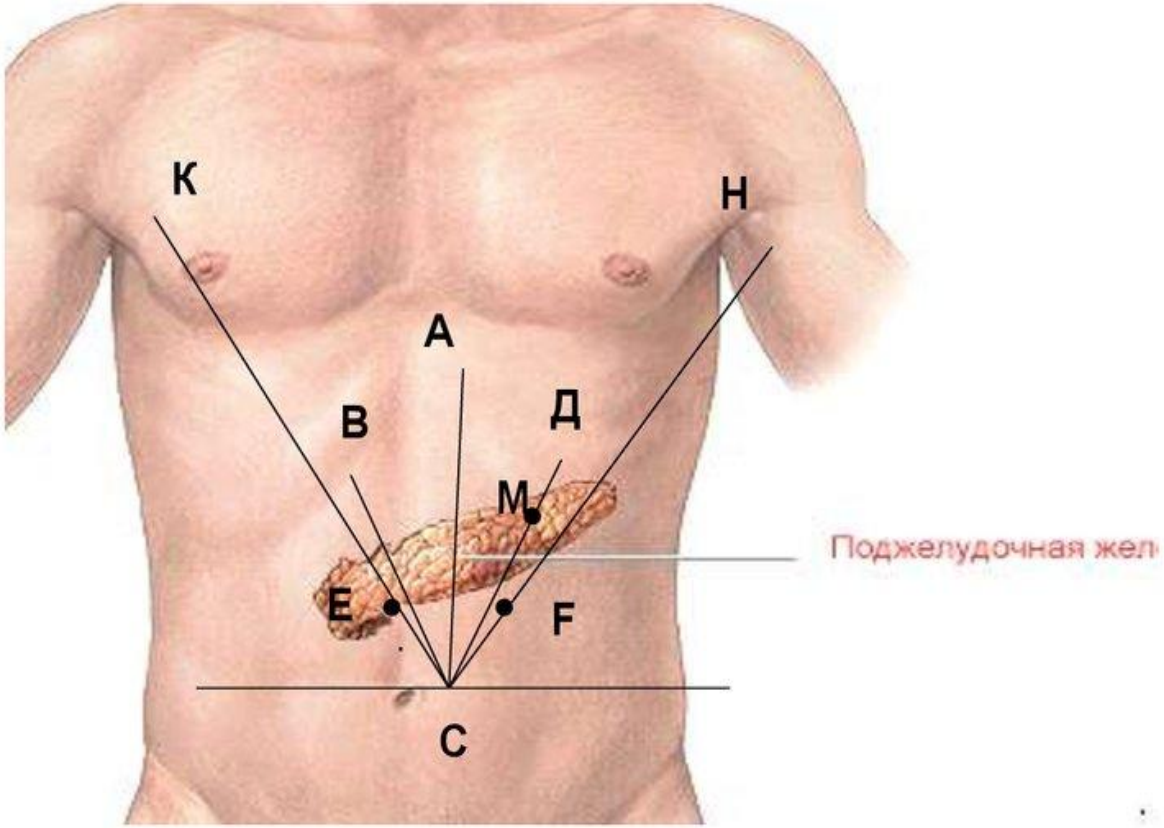

∇ ABC – зона Шоффара

∇ ADC – зона Губергрица-Скульского

- E – т. Дежардена – на 6 см выше от пупка по линии СК
- F – т. Губергрица – на 6 см выше от пупка по линии СН
- M – т. Мейо-Робсона на границе наружней и средней трети линии, соединяющей пупок с серединой левой реберной дуги

триада Мондора (характерный болевой приступ, рвота, парез кишечника) – характерна для стерильного панкреонекроза.

Диагностика острого панкреатита

- Клиническая картина
- Лабораторные исследования
- УЗИ
- Эзофогогастродуоденоскопия
- Рентгенологическое исследование
- ЭРХПГ
- Видеолапароскопия
- Пункционная аспирация под УЗ-наведением

ЛАБОРАТОРНАЯ ДИАГНОСТИКА

- ***Общий анализ крови:***

-Лейкоцитоз (> $9*10^9$);

-СОЭ (>15мм/ч);

-Гематокрит < 45%.

- ***Биохимический анализ крови:***

-Резкое увеличение уровня амилазы в несколько раз(норма 28-104 Ед/л);

-Увеличение липазы примерно в 2 раза, через 3-4 сутки после начала заболевания (норма 105Ед/л);

-Увеличение глюкозы > 5,5 ммоль/л;

-Снижение общего белка < 60г/л, и альбуминов < 35г/л; глобулины 7-13%;

-С – реактивный белок > 7 ммоль/л;

-Повышение мочевины > 8 ммоль/л

Снижение уровня кальция < 2,15ммоль/л;

-Снижение натрия < 135 ммоль/л;

-Снижение калия < 3,5 ммоль/л.

Норма амилазы в крови 28-100 ед/л. Амилаза мочи 10-124 ед/л (1-17 ед/ч).

- ***Анализ мочи:*** Увеличение амилазы (диастазы) мочи в период обострения (норма 1-17Ед/ч);

ЛАПАРОСКОПИЯ

-Прямые признаки острого панкреатита:

- Геморрагический экссудат;
- Пятна стеатонекроза на поджелудочной железе и брюшине;
- Кровоизлияния на боковых поверхностях брюшины, брыжейки кишечника.

-Косвенные признаки острого панкреатита:

- застой в желчном пузыре,
- парез желудка и поперечно-ободочной кишки
- отёк связок печени.

КТ исследование при остром панкреатите. Наблюдается снижение плотности тканей железы, некоторая тяжистость окружающей жировой клетчатки.

Рис. 1. Острый панкреатит, деструктивная форма. Увеличение размеров поджелудочной железы, нечеткость контуров, увеличение расстояния между задней стенкой желудка и поджелудочной железы.

Рис. 2. Псевдокиста поджелудочной железы при остром панкреатите в виде анэхогенного образования с четкими контурами, однородной структурой, с наличием гиперэхогенных включений (детрит поджелудочной железы).

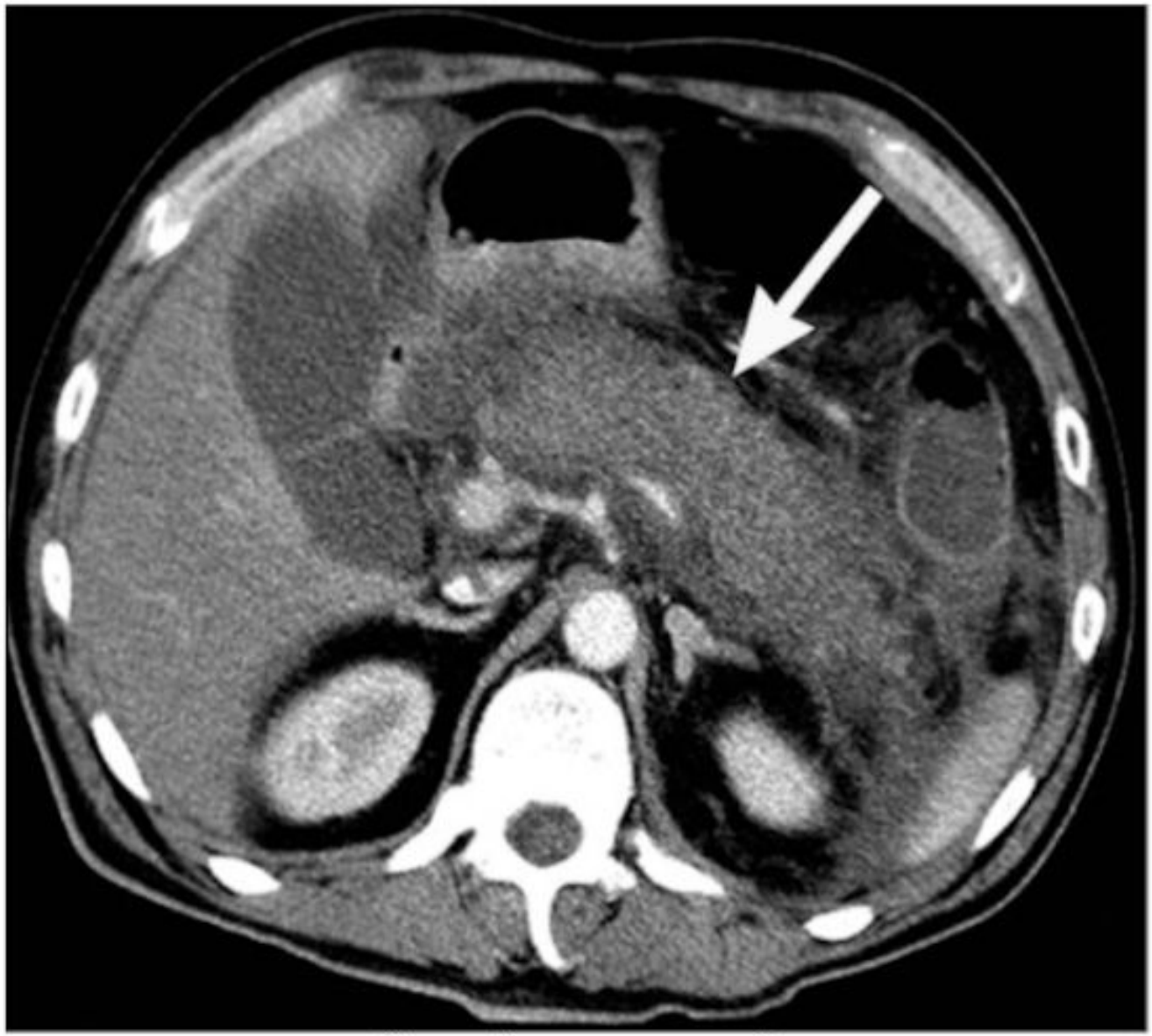

КТ с контрастным усилением. Острый панкреатит. Размеры железы увеличены, контуры ее нечеткие, структура неоднородная, накопление контрастного вещества снижено, парапанкреатическая клетчатка уплотнена за счет инфильтрации и отека (стрелка)

Рис. 2. Острый панкреатит. Наблюдается отек и воспаление головки поджелудочной железы (стрелка). Компьютерная томограмма.

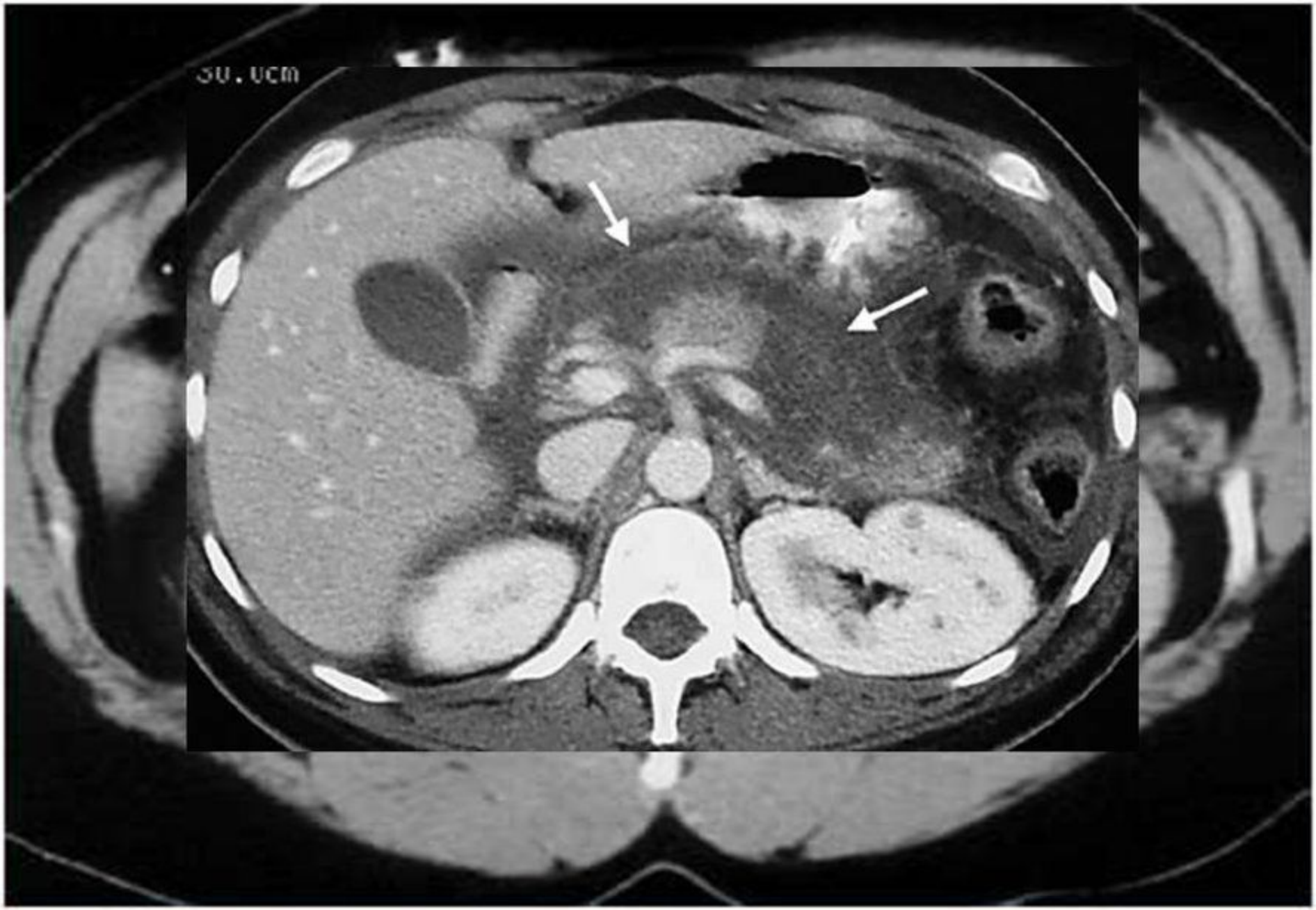

Лечебная тактика

Консервативное лечение –

1. Блокаторы секреции поджелудочной железы – 5 фторурацил (соматостатин 0,1 мг з раза в сутки 5-7 суток) и ингибиторы протеаз (контрикал, гордокс, трасилол).
2. Цитокиновая блокада (пентоксифилин 20 мл внутривенно капельно).
3. Антиоксиданты (аскорбиновая кислота, токоферол, церулоплазмин).
4. Аналгетики ненаркотические, перидуральная анестезия.
5. Спазмолитики.
6. Стимуляторы моторики кишечника (убретид 0,5 мг в сутки).
7. Профилактика транслокации кишечной микрофлоры.

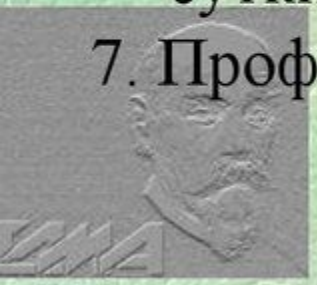

8. Инфузионная дезинтоксикационная терапия в виде форсированно диуреза.
9. Анитибактериальная терапия (карбопенены, вторхинолоны, цефалоспорины 3-4 поколения, синтетические пеницилины).
10. Профиллактика эрозионно-язвенных осложнений ЖКТ (H_2-блокаторы, антациды, омепразол, сукральфат).
11. Парентеральное питание.
12. Гепатопртекторы.
13. Лечение респираторного дистрес-синдрома, острой почечной и печеночной недостаточности

ТИПЫ ОПЕРАЦИЙ ПРИ ОСТРОМ ПАНКРЕАТИТЕ

ТРАДИЦИОННЫЕ ОПЕРАЦИИ

- дренирование брюшной полости и сальниковой сумки
- поэтапная некросеквестрэктомия *(лапаростома)*
- абдоминизация поджелудочной железы
- резекция поджелудочной железы

МАЛОИНВАЗИВНЫЕ МЕТОДИКИ

- дренирование брюшной полости и сальниковой сумки (под контролем УЗИ или КТ)
- Билиарная декомпрессия

Хирургическое лечение (при панкреатических абсцессах и инфицированных некрозах)

- 1. Раскрытие абсцесса с дренированием.
- 2.Панкреатосеквестрэктомия с лапаратомией.
- 3. Резекция ПЖ.

Лечебная тактика

- Ложные кисты:

1. Несформированные неосложненные кисты – консервативное лечение.
2. Несформированные осложненные кисты – наружное дренирование.
3. Сформированные неосложненные кисты – внутреннее дренирование.
4. Сформированные осложненные кисты – внешнее или внутреннее дренирование.

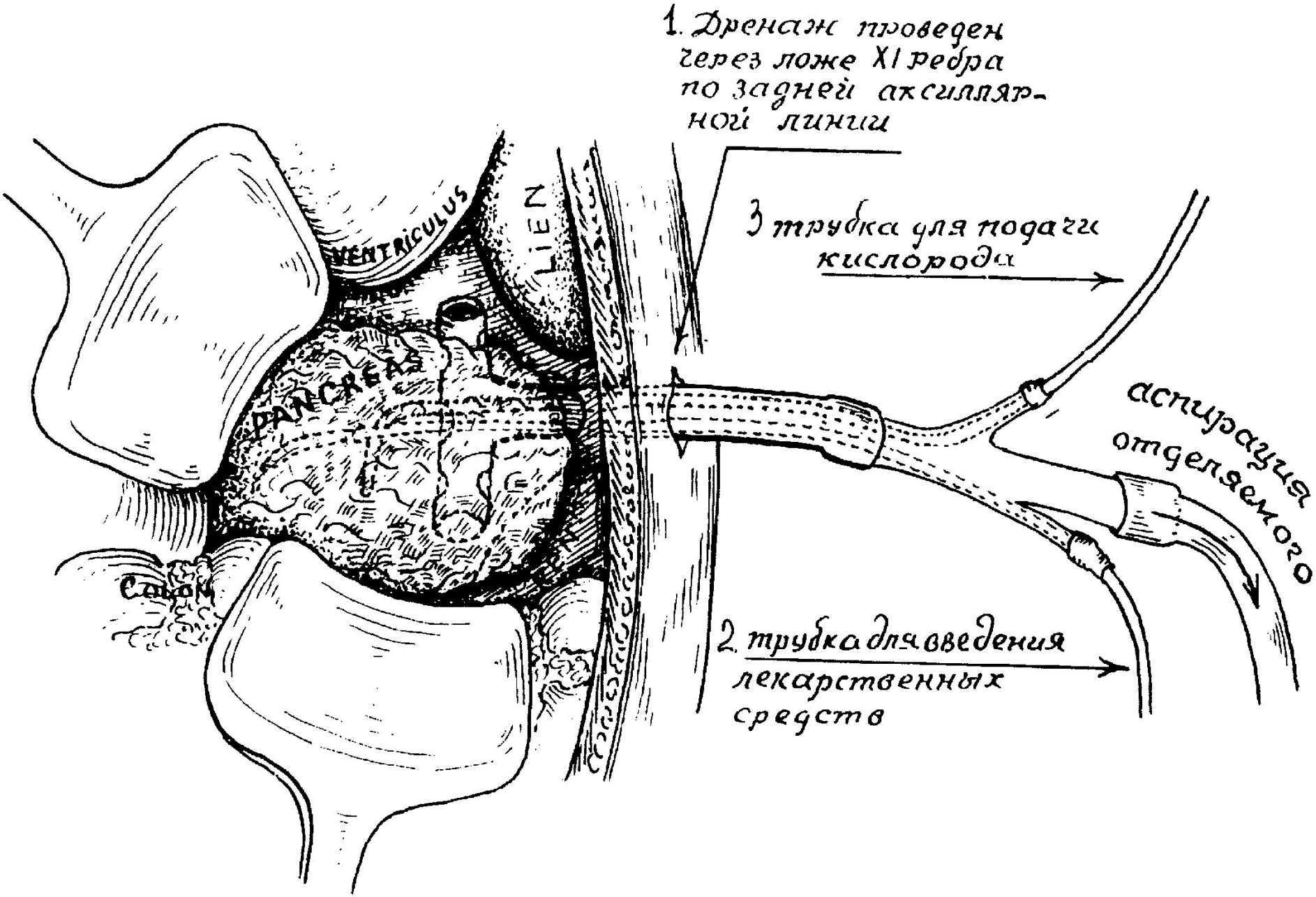
1. Дренаж проведен через ложе XI ребра по задней аксиллярной линии
3 трубка для подачи кислорода
аспирация отделяемого
2. трубка для введения лекарственных средств
VENTRICULUS
LIEN
PANCREAS
Сальник

Фиг.3

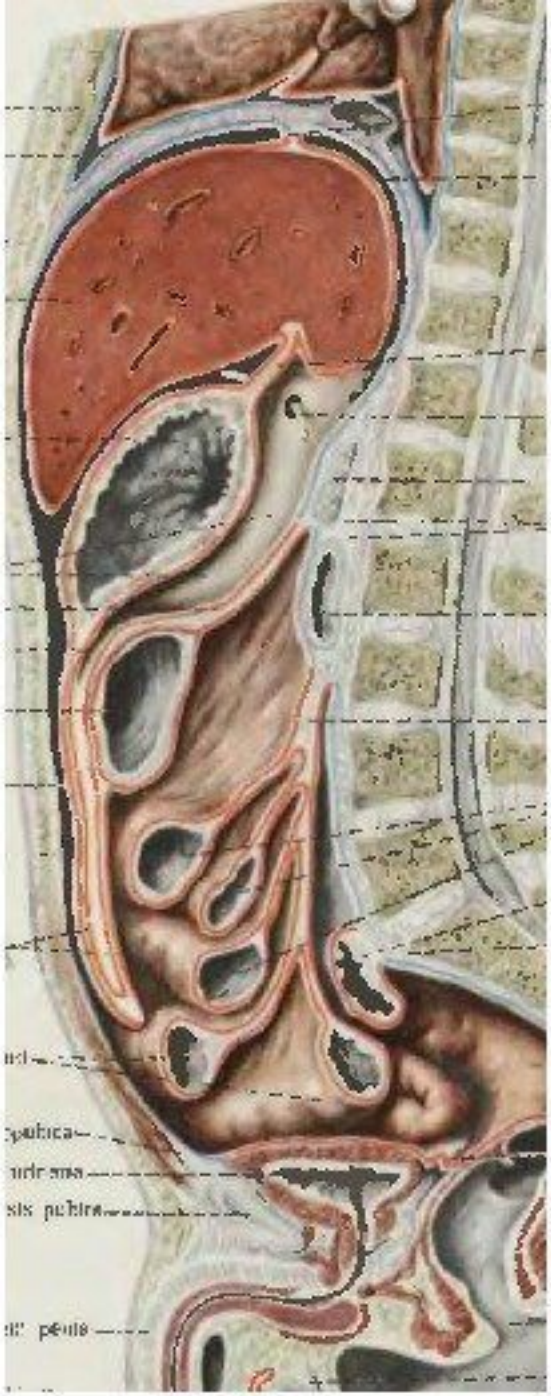

Сальниковая сумка, **bursa omentalis.**

Сальниковая сумка находится позади желудка и малого сальника. Она образовалась в эмбриональном периоде вследствие поворота желудка и изменения положения его брыжеек.

Сальниковая сумка ограничена:

- **спереди** — задней поверхностью желудка, малым сальником и желудочно-ободочной связкой;
- **сзади** — листком брюшины, покрывающим заднюю стенку живота, поджелудочную железу, верхний конец левой почки с надпочечником, аорту, диафрагму;
- **вверху** — *хвостатой долей печени*;
- **внизу** — поперечной ободочной кишкой и ее брижейкой.

Bursa omentalis

Вход в сальниковую сумку – Винслоево отверстие (foramen epiploicum).

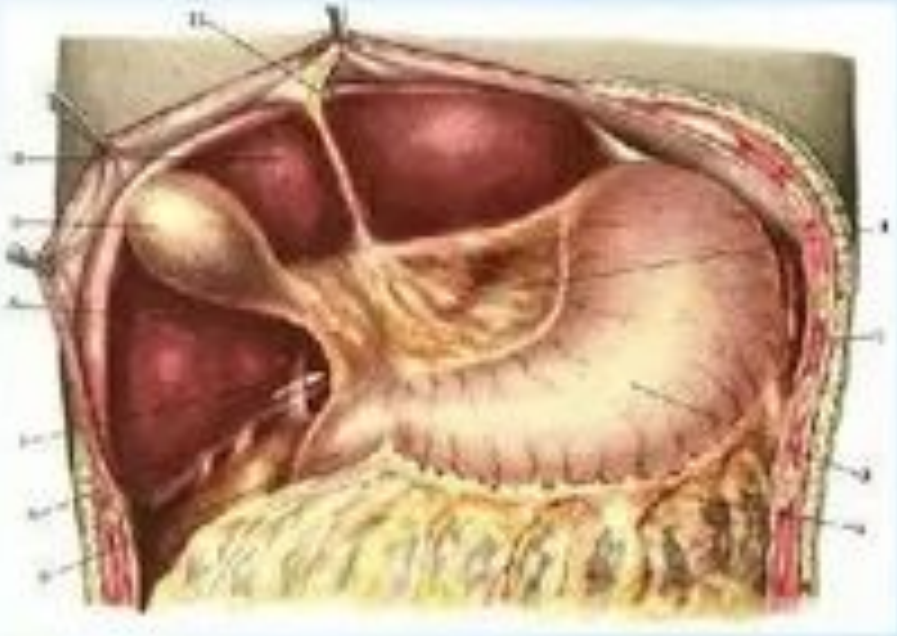

Границы:

Передняя – lig. hepatoduodenale

Задняя – lig. hepatorenale (за ней нижняя полая вена и верхний конец правой почки).

Верхняя – хвостатая доля печени.

Нижняя – pars superior duodeni.

Цистогастростомия по Юрашу
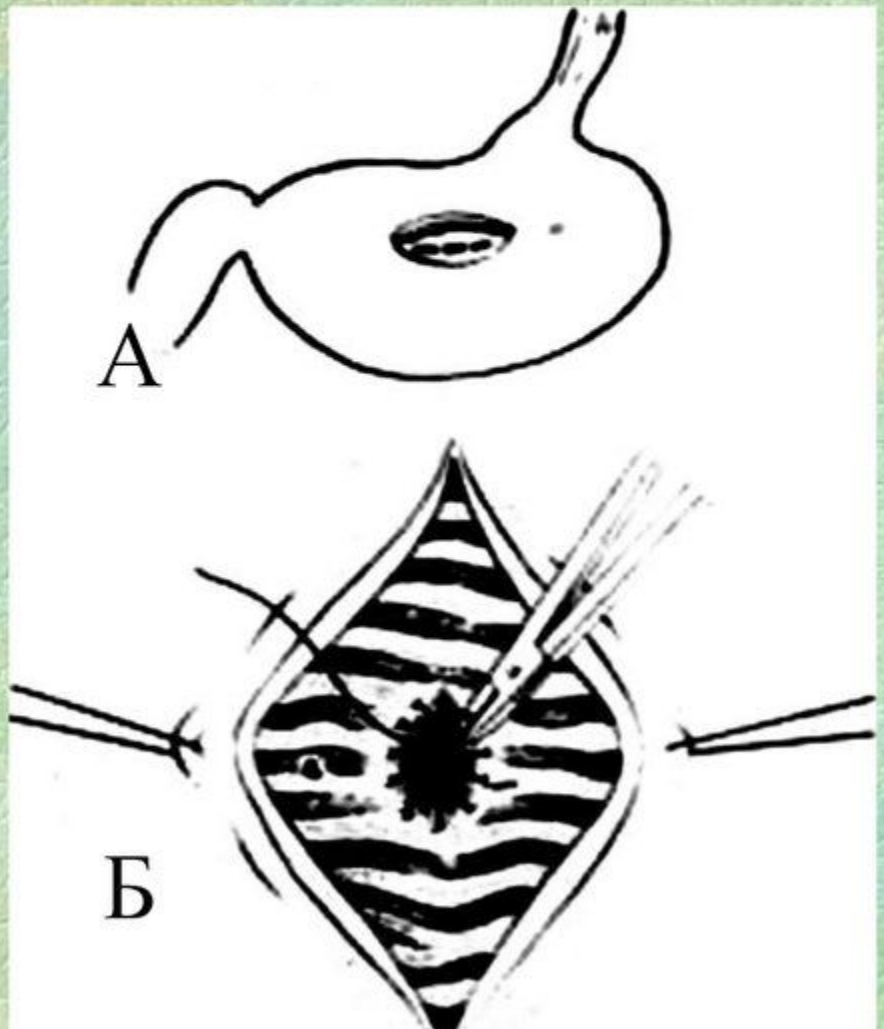
- А - рассечение задней стенки желудка и передней стиеки кисты поджелудочной железы;
- Б - сшивание их отдельными узловыми швами