

# Гречкин Кирилл Игоревич, 13 лет.

**Дата консультации:** 10.08.2022.

**Дата диагностики:** 10.08.2022.

**Обсуждение плана:** 17.08.2022.

- **Консультацию проводил(а):** Григорян С.А.
- **Диагностику проводил(а):** Григорян С.А.
- **Обобщение данных и презентация:** Семашко С.М.
- **Ответственный врач:** Григорян С.А.
- **К кому на обсуждение плана:** Григорян С.А.



# Что было сказано на консультации?

## Жалобы

Зубы неровные на в/ч и н/ч

Челюсть узкая

## Анамнез

К ортоденту обратились в 10-11 лет. Носили пластинку (подкручивали) - 2 года носили (хорошо). На ночь носили капу (для расширения челюсти). Мама динамики не отмечает. Нос дышит плохо. С 1.5 лет отвык дышать носом. Аденоидит 3 степени, направляли на операцию, но было только терапевтическое лечение. В детстве запрещали пить из бутылочки. Аденоидный тип лица.

Недавно была санация полости рта. Планируется ортопедическое лечение (временная коронка).

## Объективно

Пломбы - 1.7,1.6,3.7,4.5 зубы

Скол 1.1 зуба (режущий край) - не знают откуда

Диастема - 1.5 мм

Соотношение справа и слева по молярам и клыкам по II кл Энгля

Сагитальная щель 7 мм.

ЦЛ в/ч смещена влево на 2.5 мм

## Диагноз

в.ч.;н.ч. : Консультация

## Лечение

Осмотр, консультация

Проведена диагностика - фотографирование, сканирование полости рта

## Рекомендации

Дано направление на ТРГ в боковой проекции, КЛКТ

## Эпикриз

# Жалобы пациента, проблемы из анамнеза

Основные жалобы:


- Зубы на в/ч и н/ч неровные
- Челюсть узкая

Важные проблемы из анамнеза:

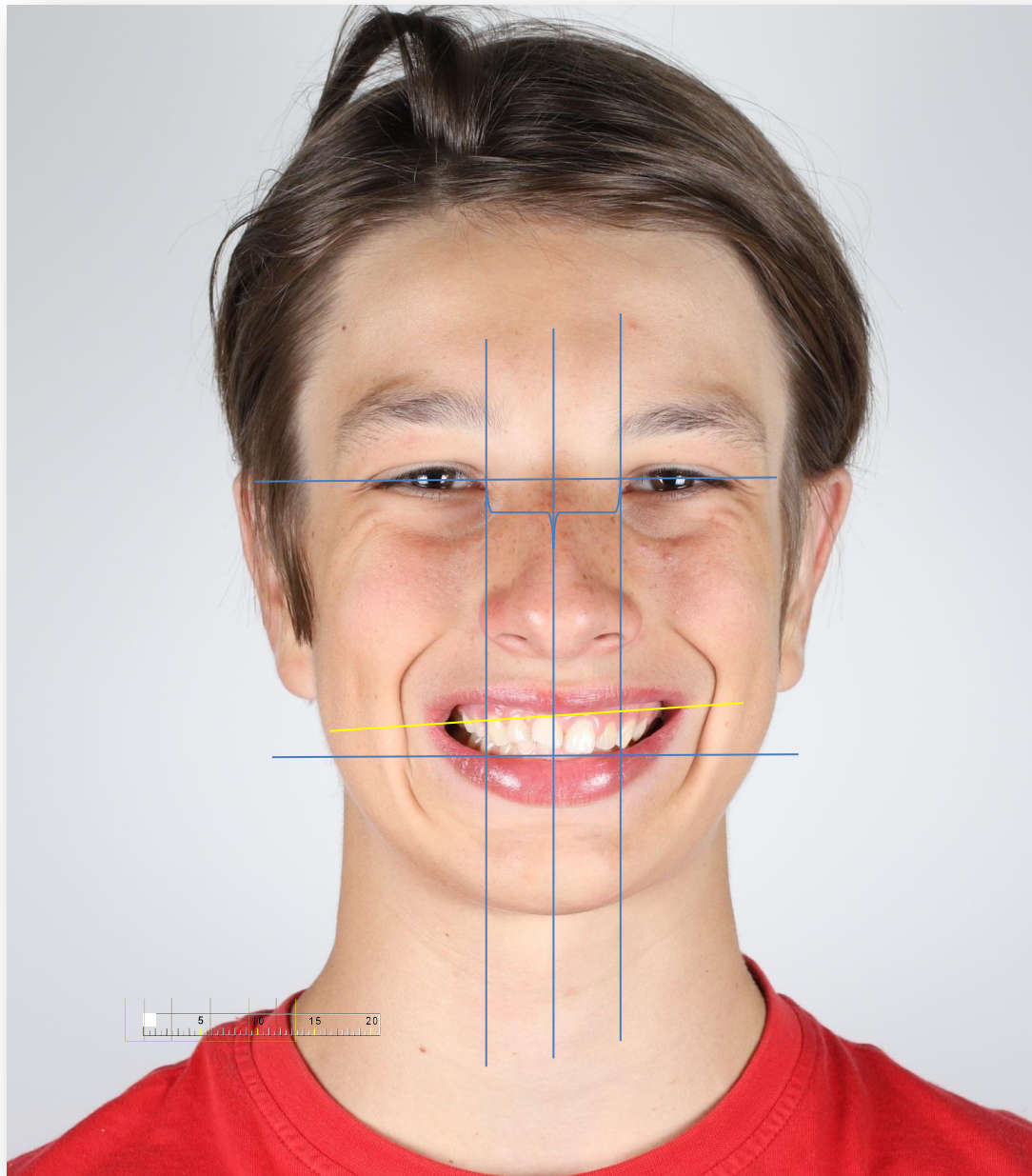
- К ортодонту обратились в 10 лет. Носили пластинку (подкручивали) - 2 года носили (хорошо). На ночь носили капу (для расширения челюсти). Мама динамики не отмечает.
- Нос дышит плохо. С 1.5 лет отвык дышать носом.
- Аденоидит 3 степени, направляли на операцию, но было только терапевтическое лечение. В детстве



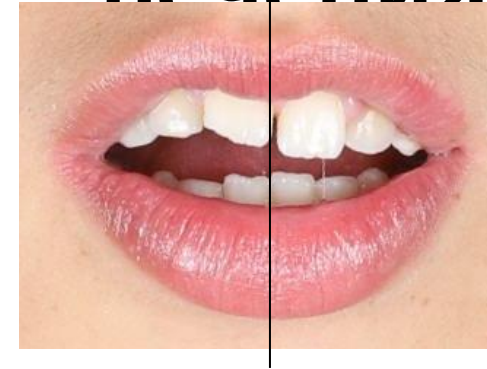# Фотографии лица до лечения



Профиль выпуклый

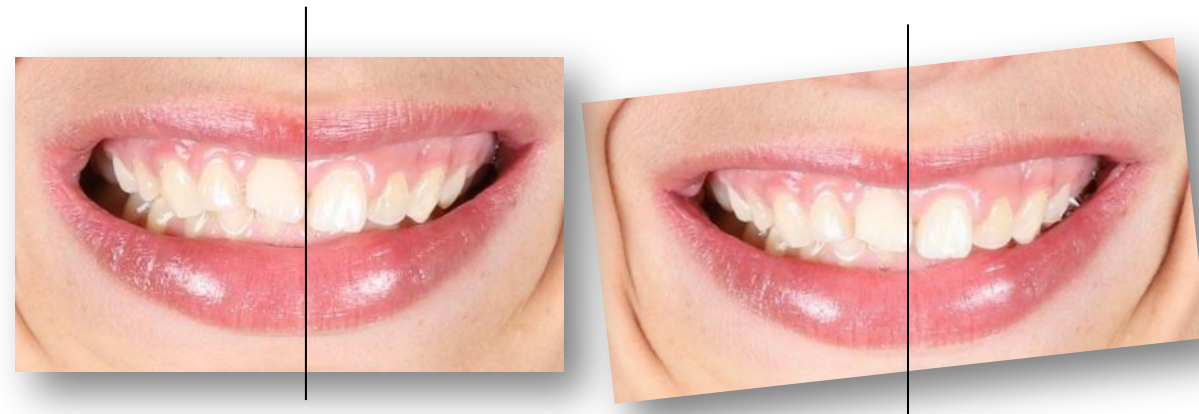

## печения



- **Центральная линия на в.ч.** Совпадает
- **Центральная линия на н.ч.** смещена влево на 1.0 мм
- **Дисплей:** в пределах возрастной нормы

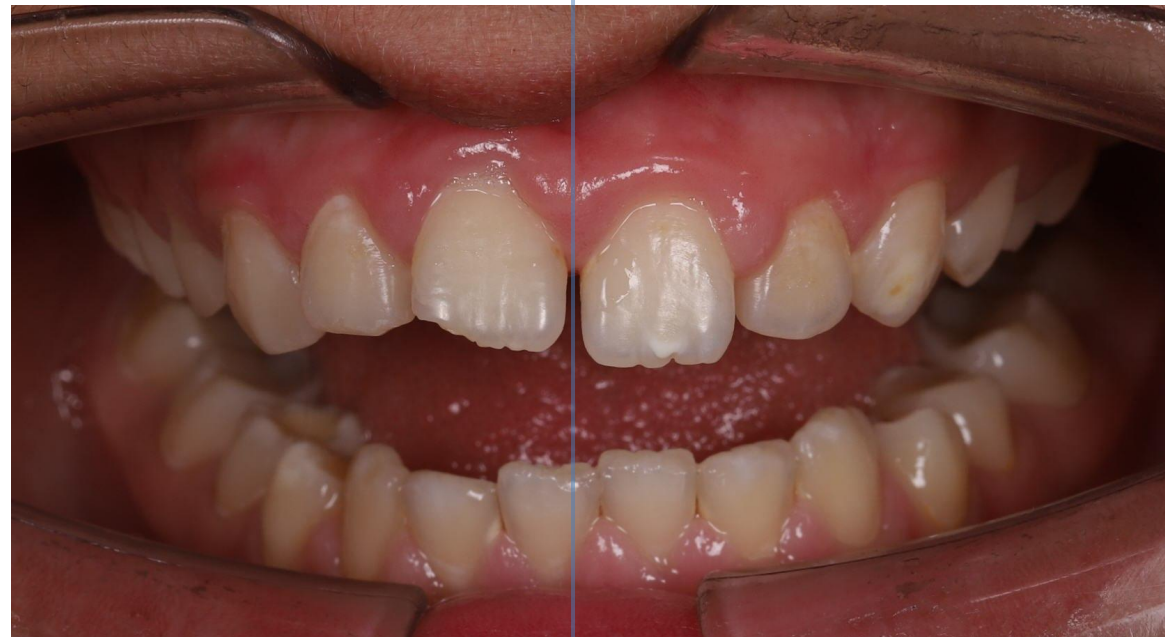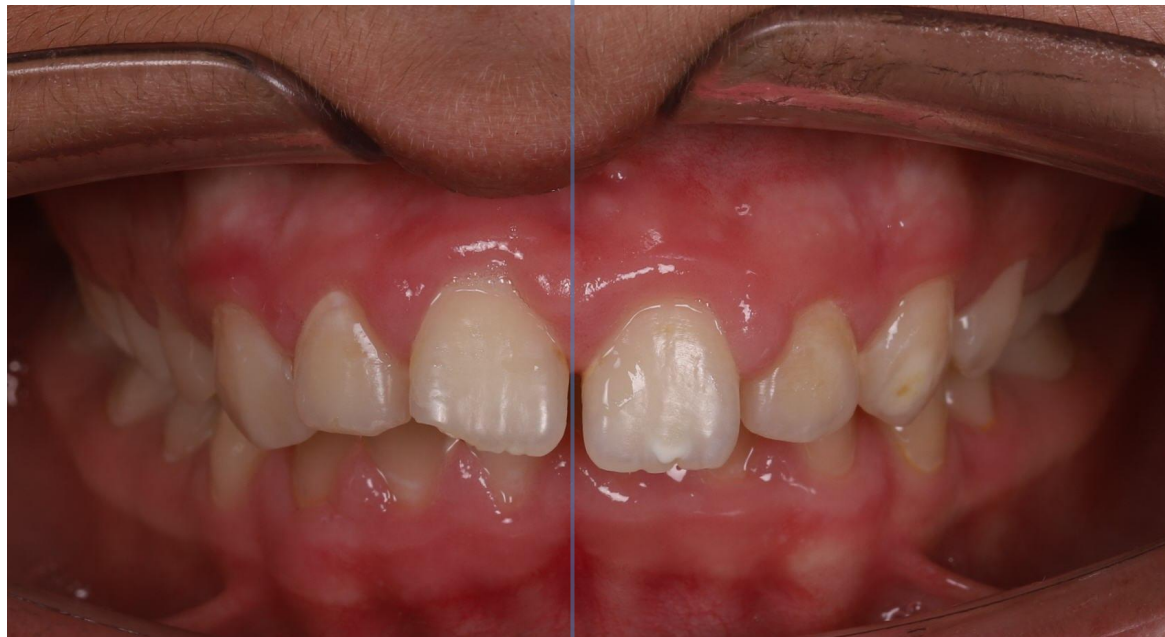«Жмурки»



- **Арка улыбки не** параллельна контуру нижней губы.



# До лечения



**Резцовая перекрытие** – *глубокое травматическое больше 1\2*

**Центральная линия на в.ч.** совпадает

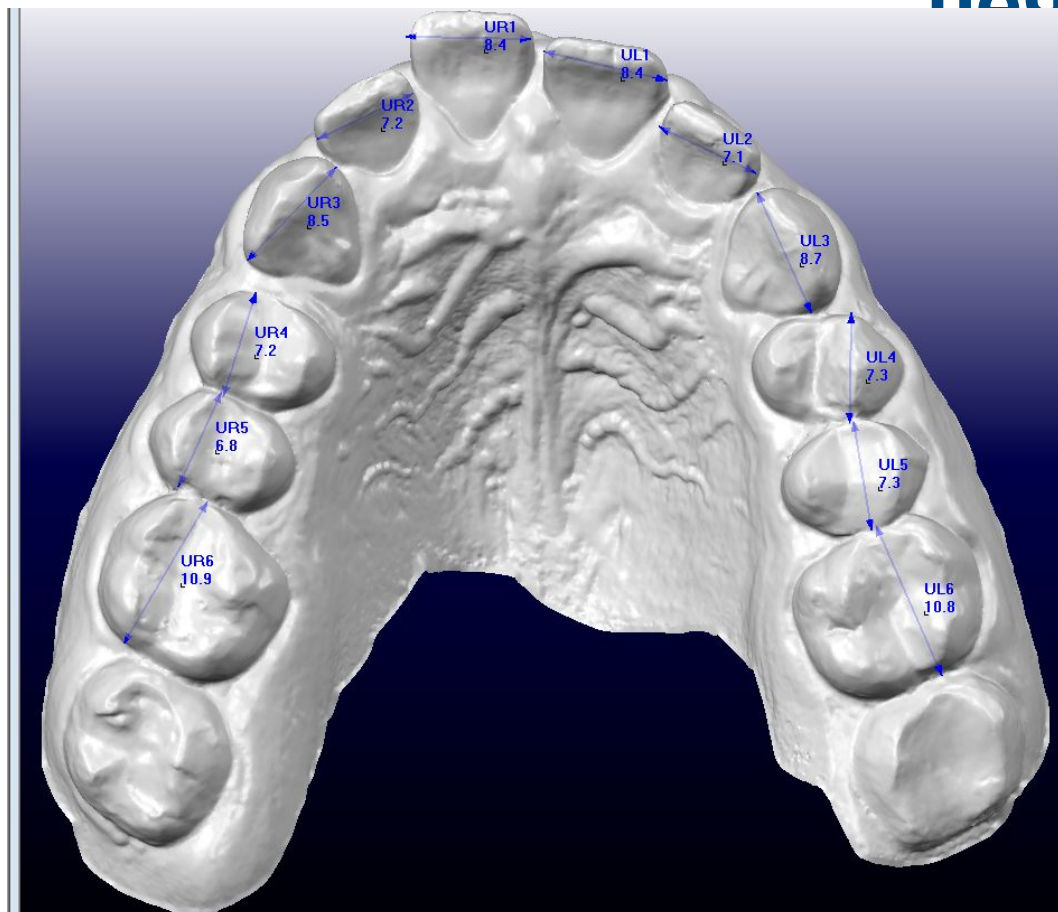
**Центральная линия на н.ч.** смещена влево на 1.0 мм

*Диастема 1.5 мм*

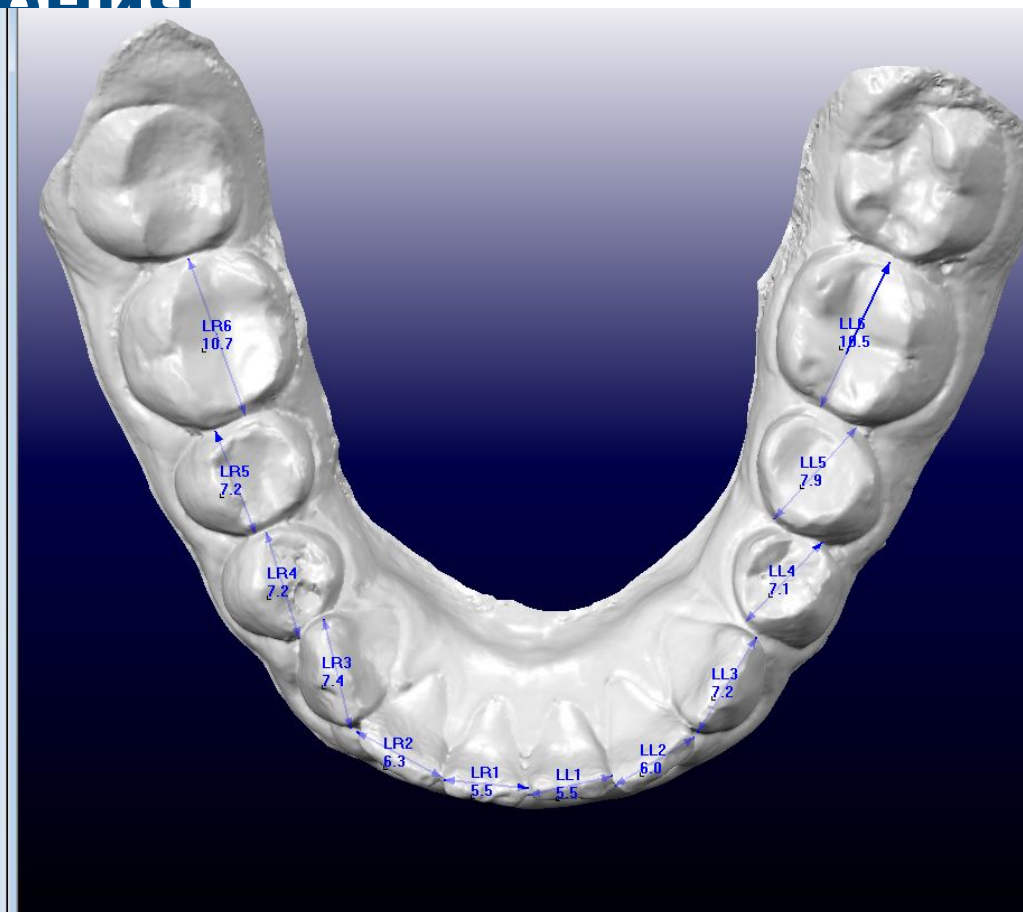
*Скол в области 1.1 зуба*

*Трема в области 3.3-3.4 зубов*

# Верхний и нижний зубной ряд до полюция

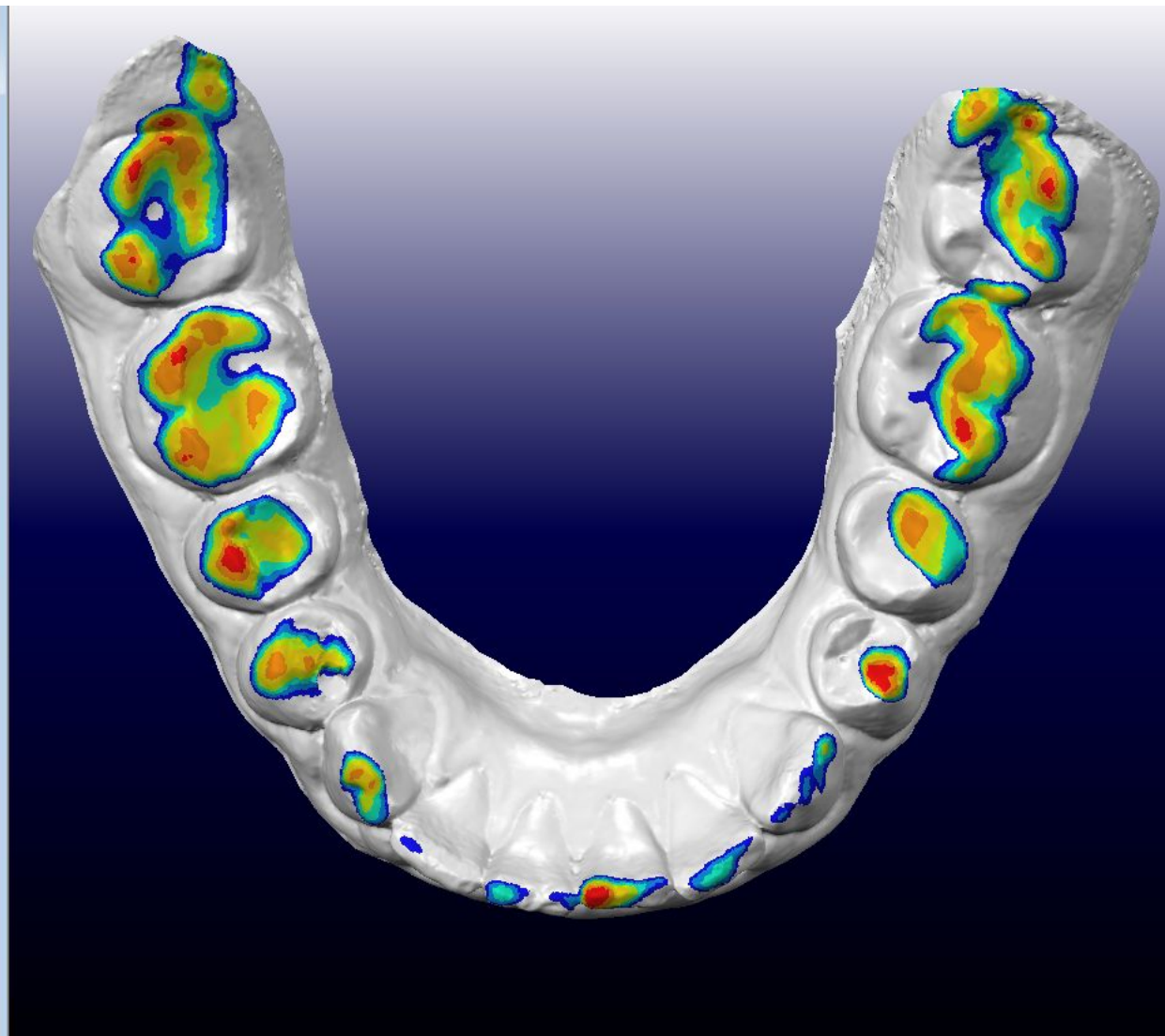
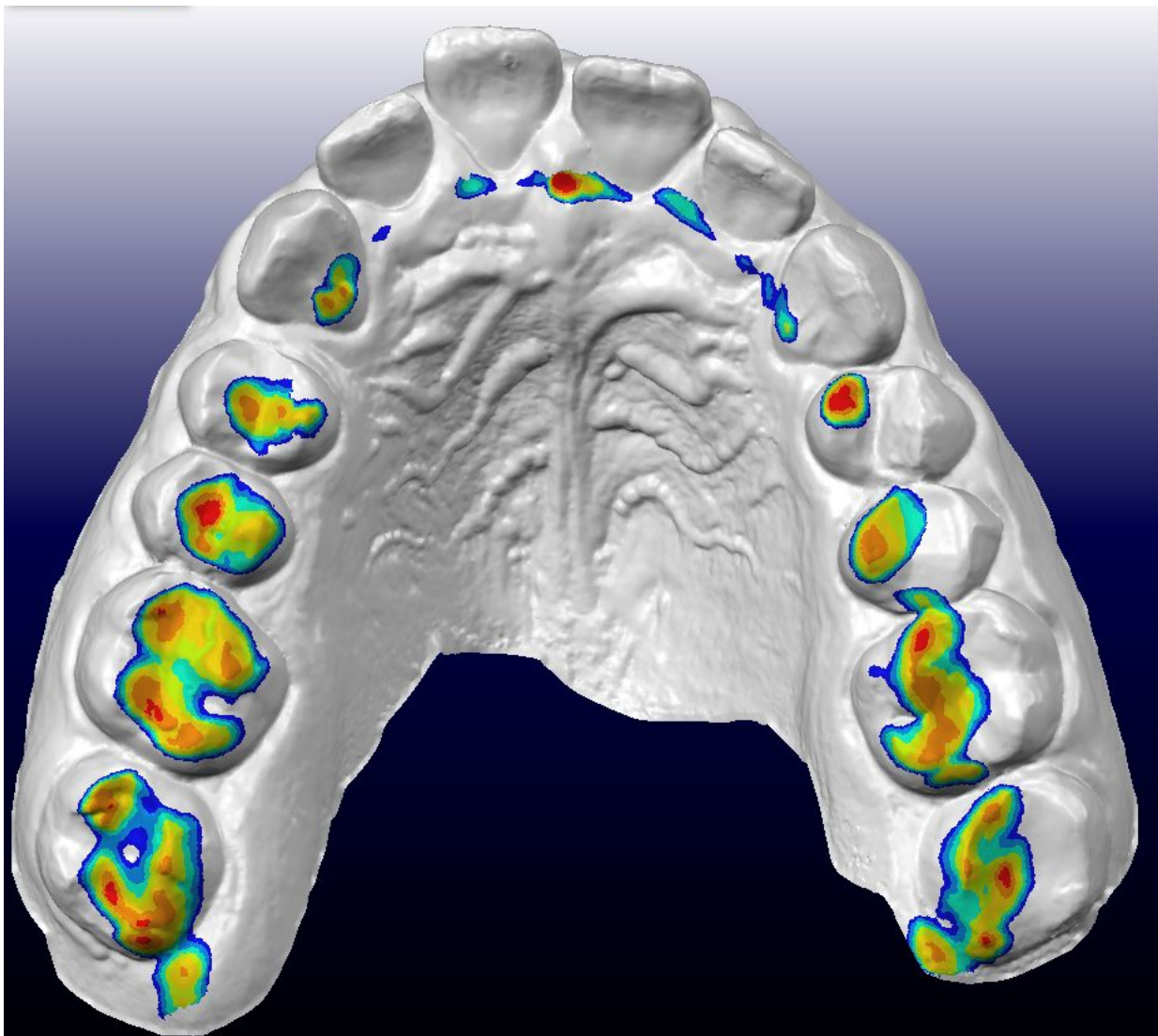


**Профицит на в.  
ч. 4.4 мм.**



**Дефицит на н.ч.  
0.6 мм.**





Кирилл Гречкин\_К  
 КК669101  
 Впечатление:  
 Напечатано: 2022/08/16 07:12:24

### Краткое описание диагностики

OrthoCAD

#### Ширина зубов

ID	UR6	UR5	UR4	UR3	UR2	UR1	UL1	UL2	UL3	UL4	UL5	UL6
Ширина	10.9	6.8	7.2	8.5	7.2	8.4	8.4	7.1	8.7	7.3	7.3	10.8
ID	LR6	LR5	LR4	LR3	LR2	LR1	LL1	LL2	LL3	LL4	LL5	LL6
Ширина	10.7	7.2	7.2	7.4	6.3	5.5	5.5	6.0	7.2	7.1	7.9	10.5

#### Болтон

	Верхняя челюсть	Нижняя челюсть	Несоответствие	Соотношение случаев	Идеальное соотношение
В целом	98.6	88.6	-1.6	0.8986	0.9130
Передняя	48.2	37.9	0.9	0.7856	0.7720

#### Анализ пространства

	Доступно	Требуется	Разница
Верхняя челюсть	81,3 мм	76,9 мм	4,4 мм
Нижняя челюсть	66,8 мм	67,3 мм	-0,6 мм

#### Мойерс

#### Танака - Джонстон

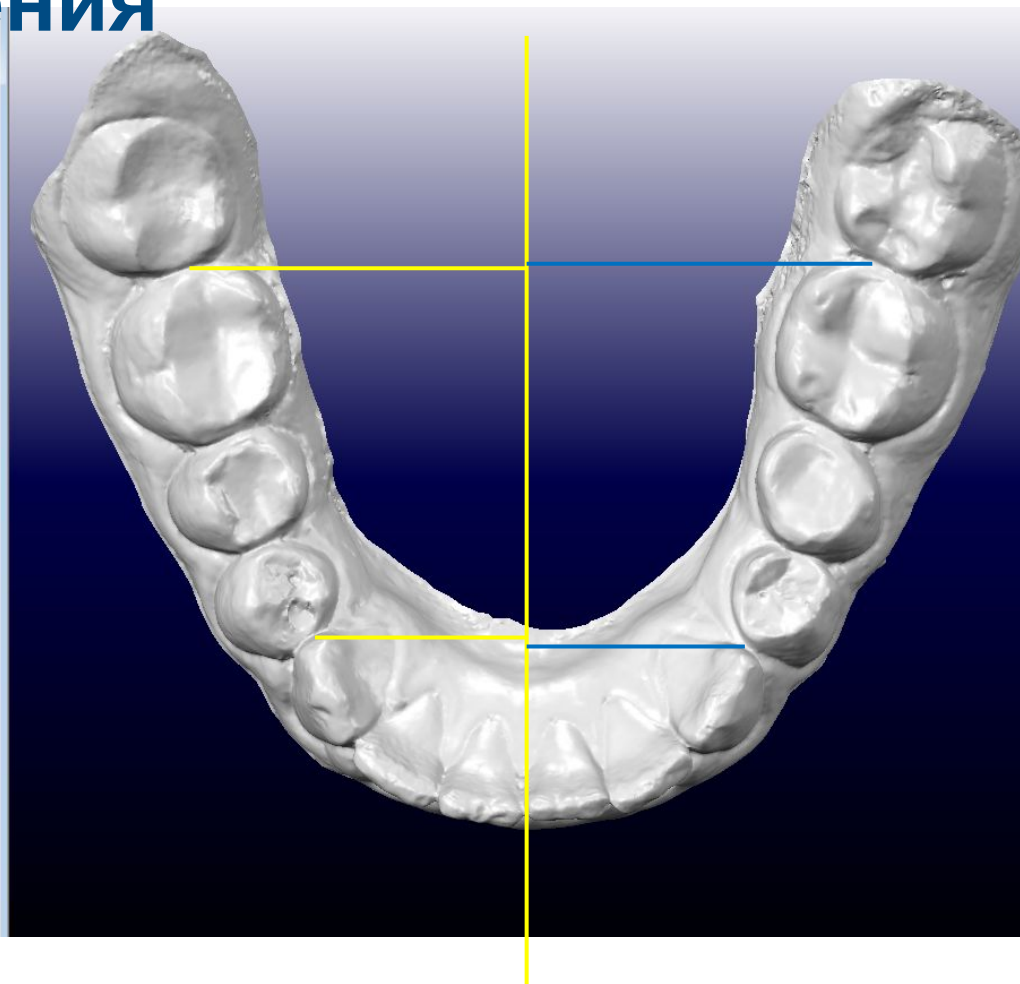
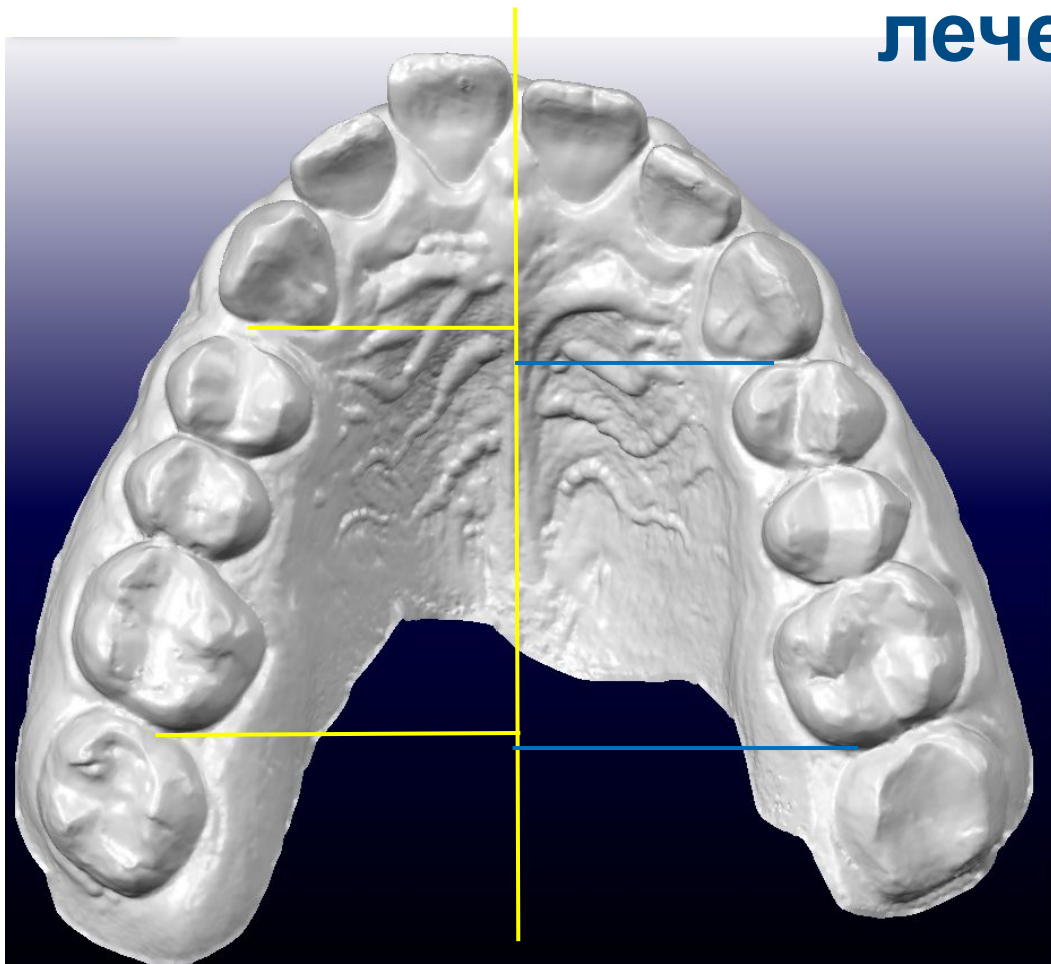
	Доступно	Сумма резцов	Прогнозирование	Требуется	Прогнозирование	Требуется
Верхняя челюсть	81,3 мм	31,0 мм	45,2 мм	76,2 мм	45,2 мм	76,2 мм
Нижняя челюсть	66,8 мм	23,2 мм	44,4 мм	67,6 мм	44,2 мм	67,5 мм

#### Арка

#### Неправильный прикус, чрезмерная струя

	Ширина арки		Собачья дистанция	Неправильный прикус	мм
	Передняя	Задний			
Верхняя челюсть				Overjet	мм
Нижняя челюсть					мм

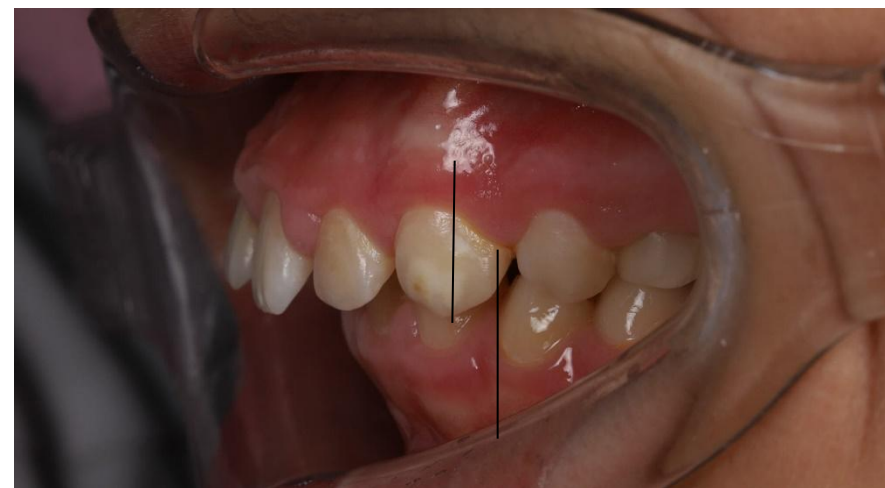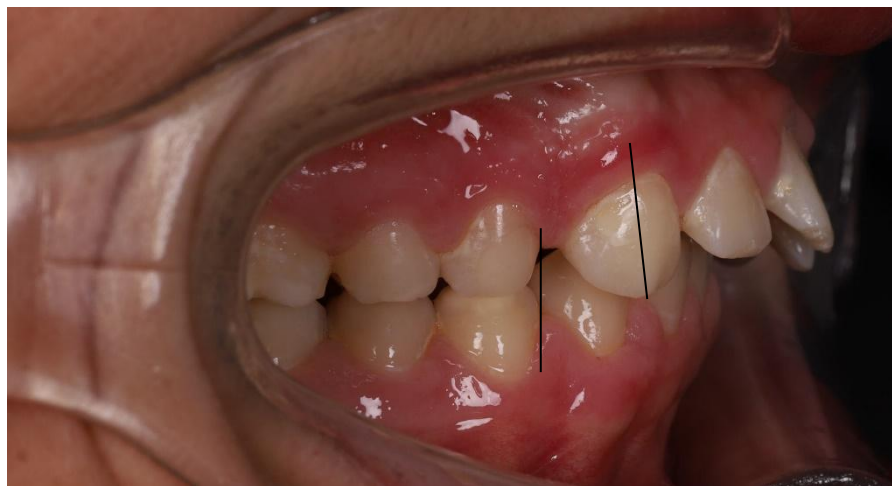
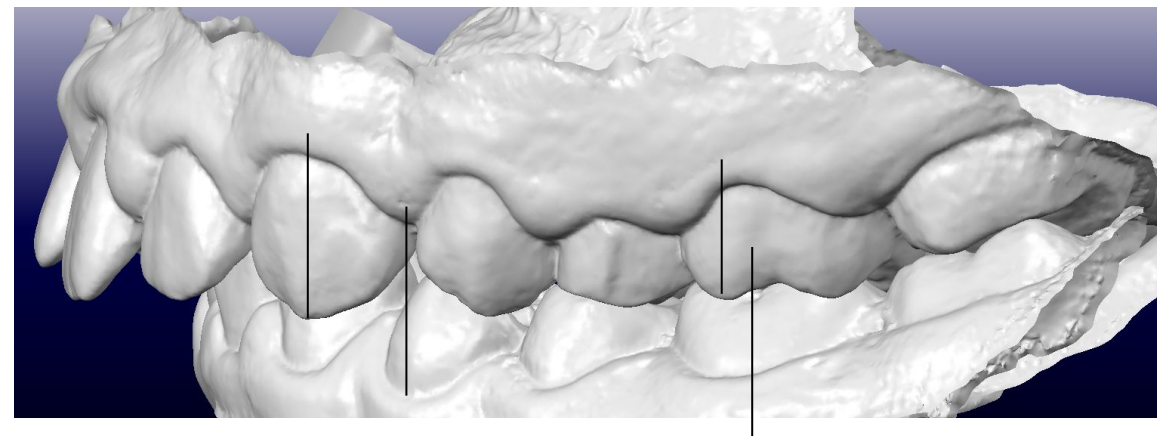
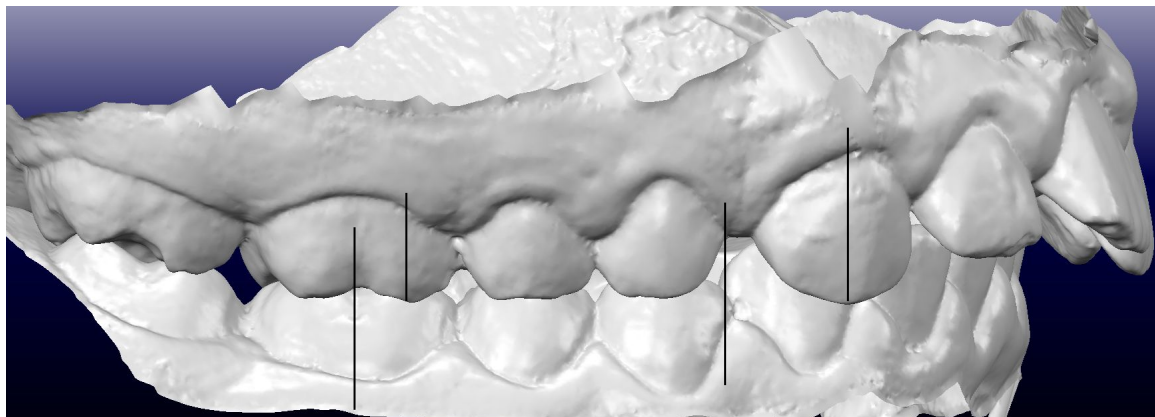
# Симметричность зубных рядов до лечения



**По сагиттали:** справа клык медиальнее на 1.0 мм.  
справа 1й моляр медиальнее на 0.5

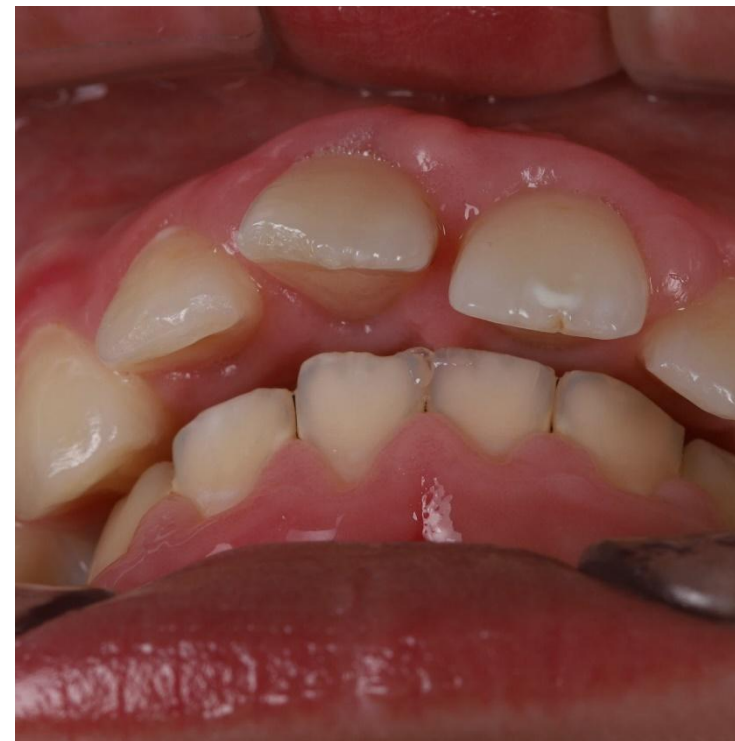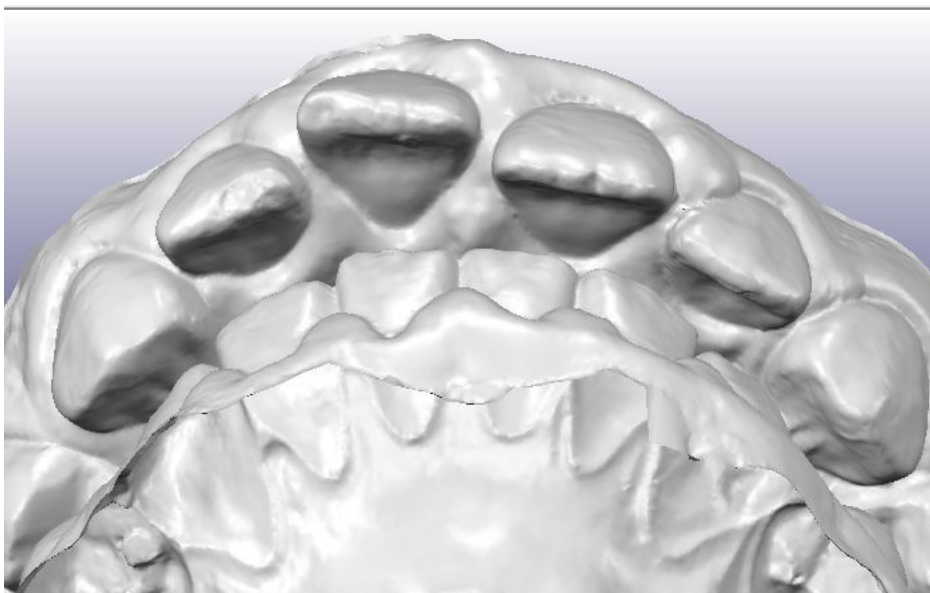
**По сагиттали:** клык совпадает.  
1й моляр совпадает.

# Сагиттальные соотношения до лечения

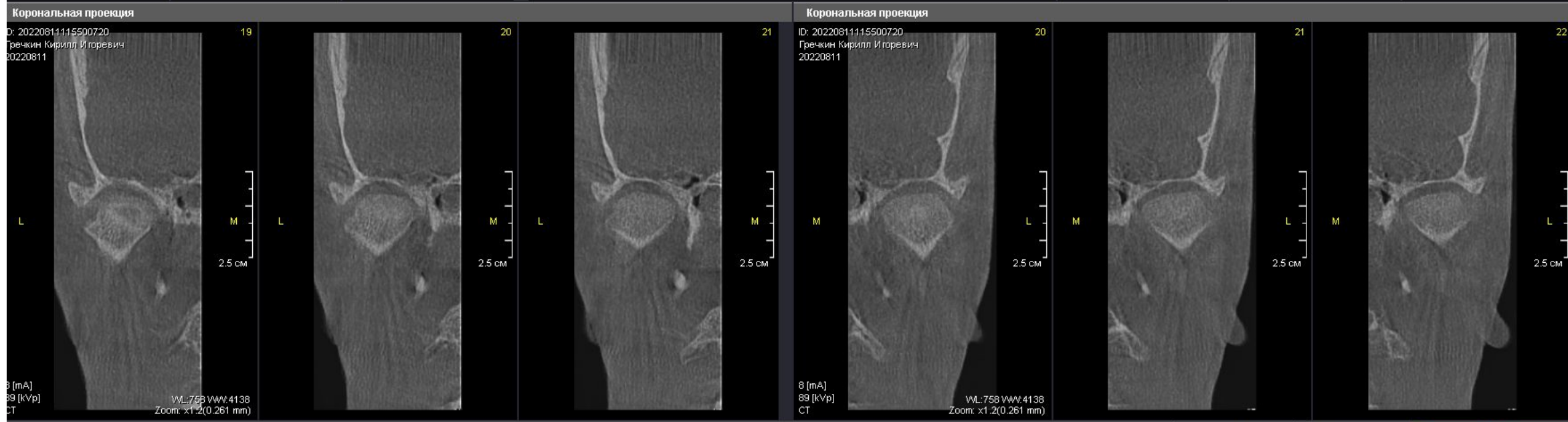
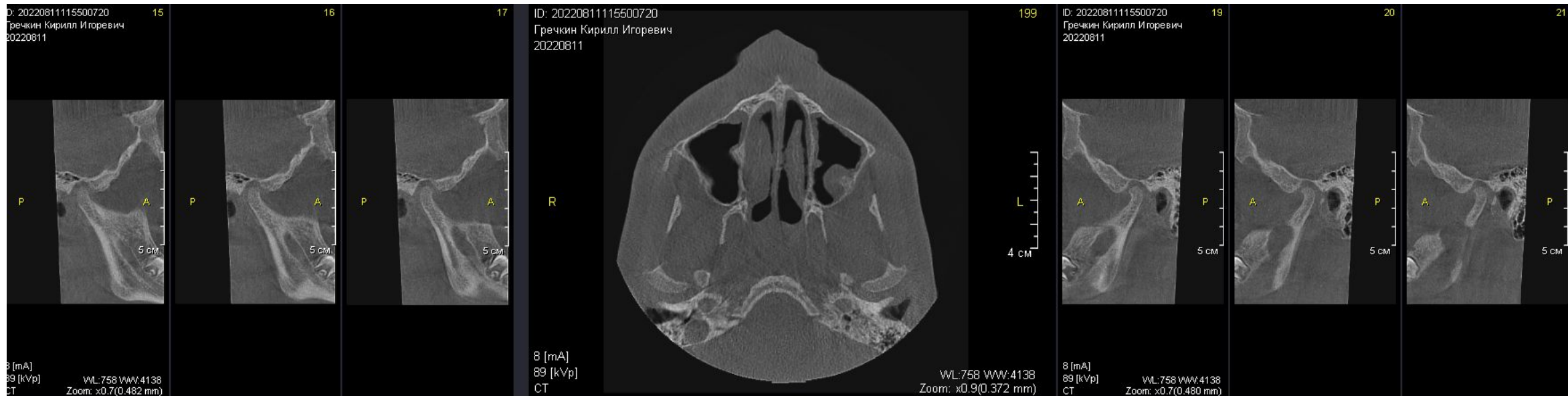
**Справа** – 2 класс по клыкам и по молярам .  
**Слева** – 2 класс по клыкам и по молярам

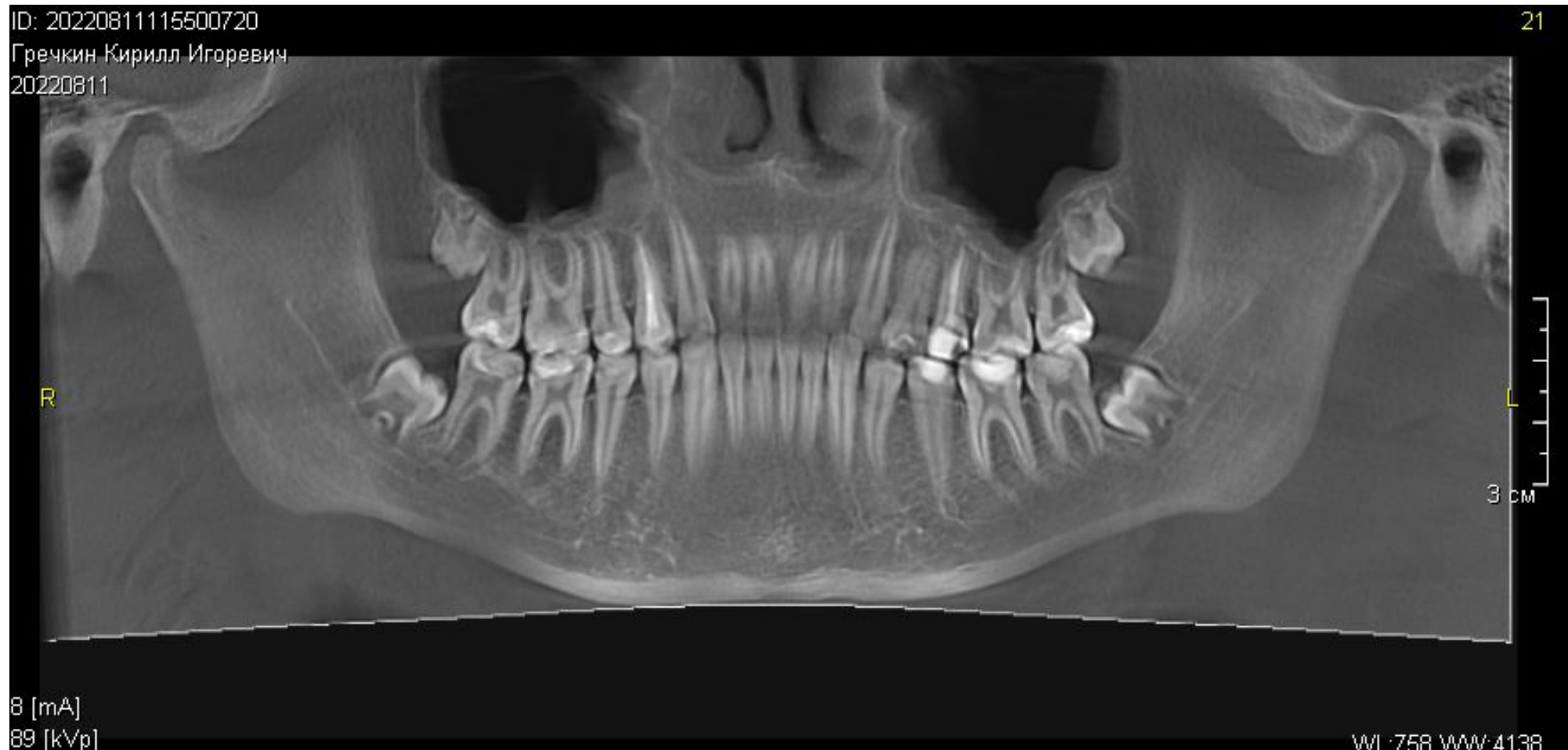# Сагиттальная щель



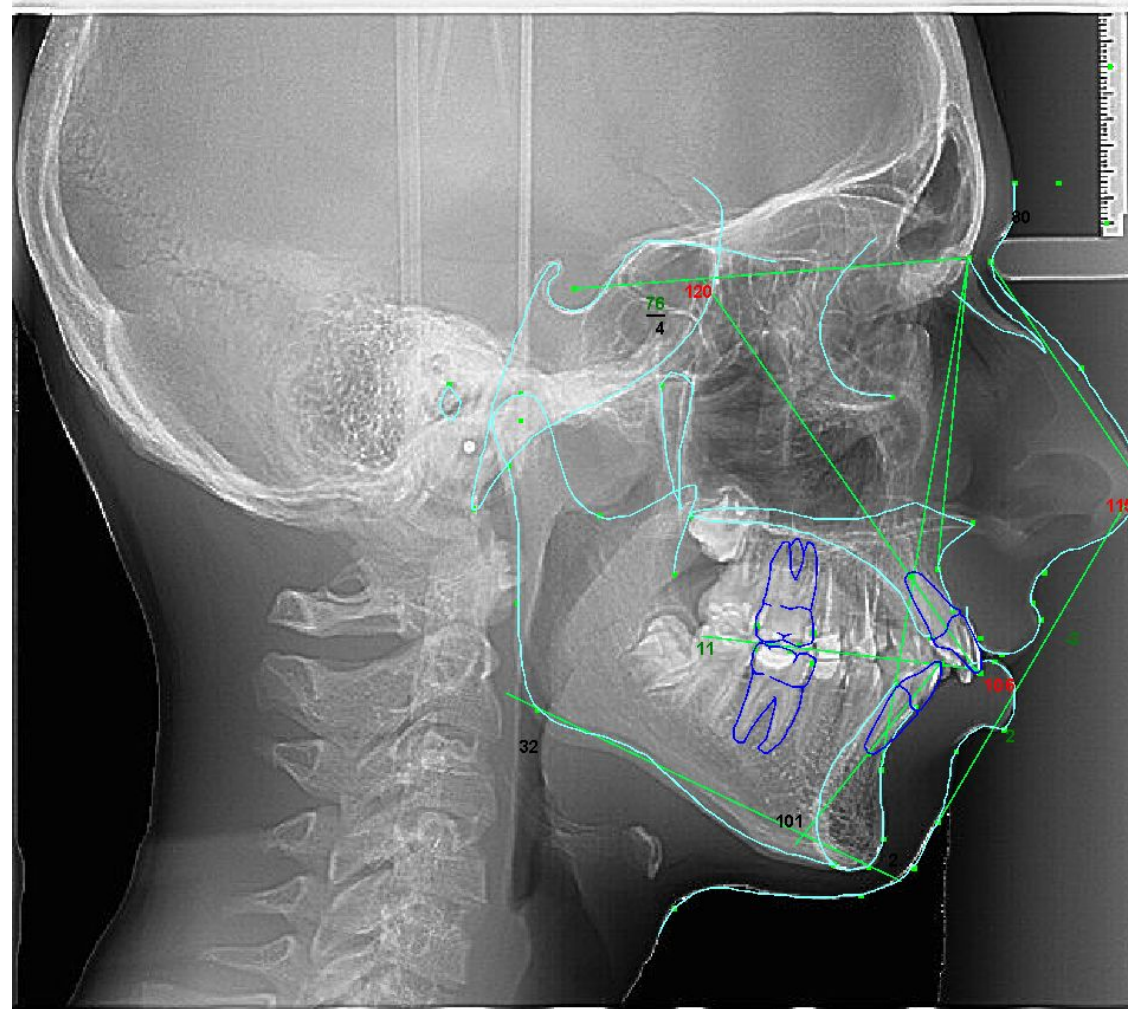
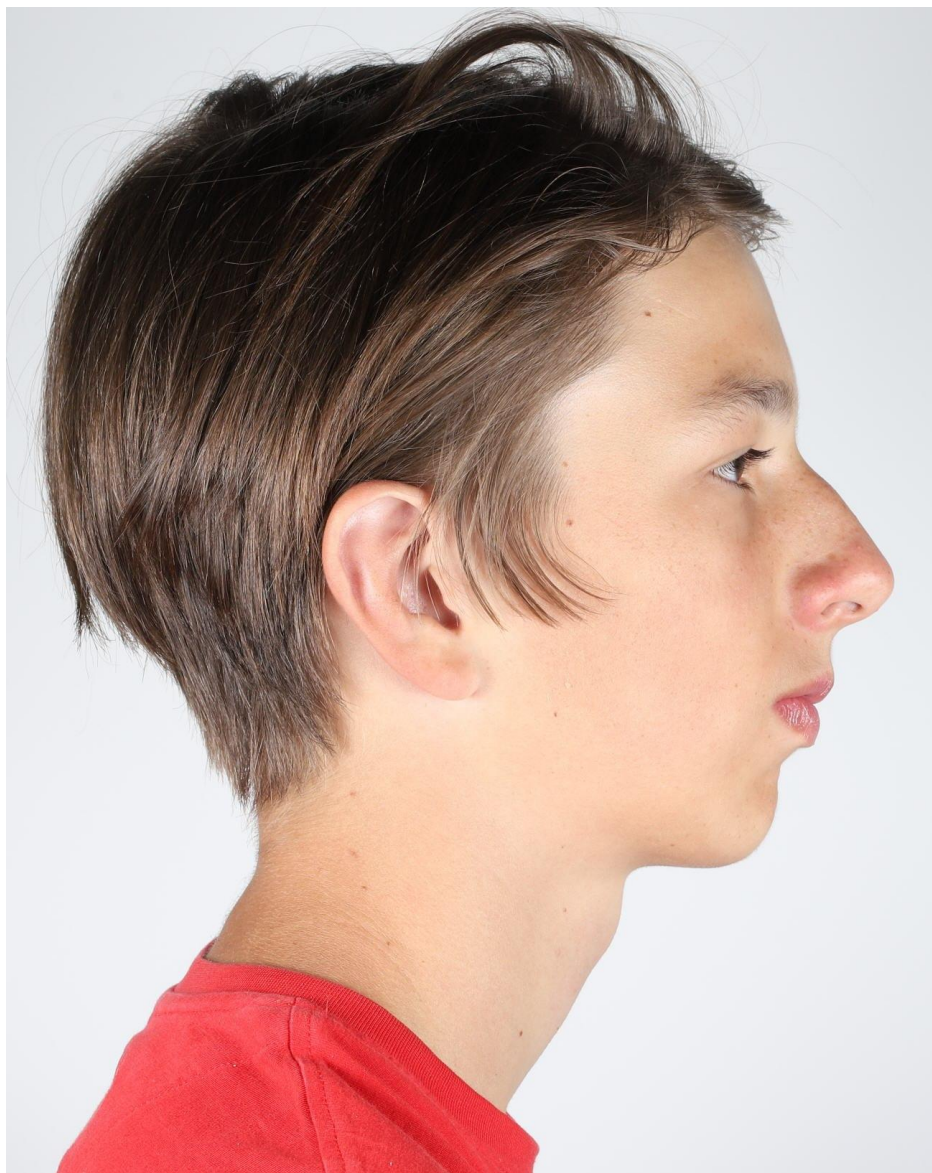Сагиттальная щель 7 мм



# Панорамный снимок до лечения



# ТРГ в боковой проекции.





SNA (e)	79.8	82.0	3.5	-0.6
SNB (e)	75.7	80.9	3.4	-1.5 *
ANB (e)	4.1	1.6	1.5	1.7 *
<b>Dental</b>				
U1 - SN (e)	120.4	102.6	5.5	3.2 ***
U1 - Palatal Plane (e)	126.8	110.0	5.0	3.4 ***
IMPA (L1-MP) (e)	101.0	95.0	7.0	0.9
Interincisal Angle (U1-L1) (e)	106.1	130.0	6.0	-4.0 ****
U1 - NA (mm)	9.6	4.3	2.7	2.0 **
U1 (labial surface) to NA (mm)	8.9	4.3	2.7	1.7 *
U1 - NA (e)	40.6	22.8	5.7	3.1 ***
L1 - NB (mm)	7.7	4.0	1.8	2.1 **
L1 - NB (e)	29.2	25.3	6.0	0.6
Pog - NB (mm)	2.5	2.1	1.7	0.2
<b>Vertical Growth</b>				
SN - GoGn (e)	30.1	32.0	5.0	-0.4
NL/NSL (e)	7.3	8.5	3.0	-0.4
ML/NL (e)	25.1	23.5	3.0	0.5
Occ Plane to SN (e)	11.4	14.4	2.5	-1.2 *
P-A Face Height (S-Go/N-Me) (%)	66.9	65.0	4.0	0.5
Gonial/Jaw Angle (Ar-Go-Me) (e)	122.1	130.0	6.7	-1.2 *
<b>Skeletal</b>				
Beta Angle - [Levin] (mm)	28.2	N/A	N/A	N/A
Wits Appraisal (mm)	6.2	0.0	1.0	6.2 *****
Maxillary length (ANS-PNS) (mm)	53.5	51.6	4.3	0.4
Mandibular Body Length (Go-Gn) (mm)	75.0	71.0	4.0	1.0 *
<b>Facial</b>				
Nasolabial Angle (Col-Sn-UL) (e)	125.8	100.0	10.0	2.6 **
Soft Tissue Convexity (e)	115.2	133.7	4.0	-4.6 ****
Upper Lip to E-Plane (mm)	-2.9	-5.0	2.0	1.0 *
Lower Lip to E-Plane (mm)	1.7	-2.0	2.0	1.9 *
<b>Kim's Index</b>				
Anteroposterior Dysplasia (APDI)	76.0	81.4	5.0	-1.1 *
Overbite Depth Indicator (ODI)	78.3	74.5	5.0	0.8
Combination Factor (CF)	154.0	155.9	2.0	-1.0 *
<b>SUMMARY ANALYSIS</b>				
Growth Direction: Clockwise				
Skeletal Type per Beta Angle - Class I				
Skeletal Class II (Wits)				
Class II Molar Relationship				

Скелетный 2 класс.

Тип роста горизонтальная (нейтральный).

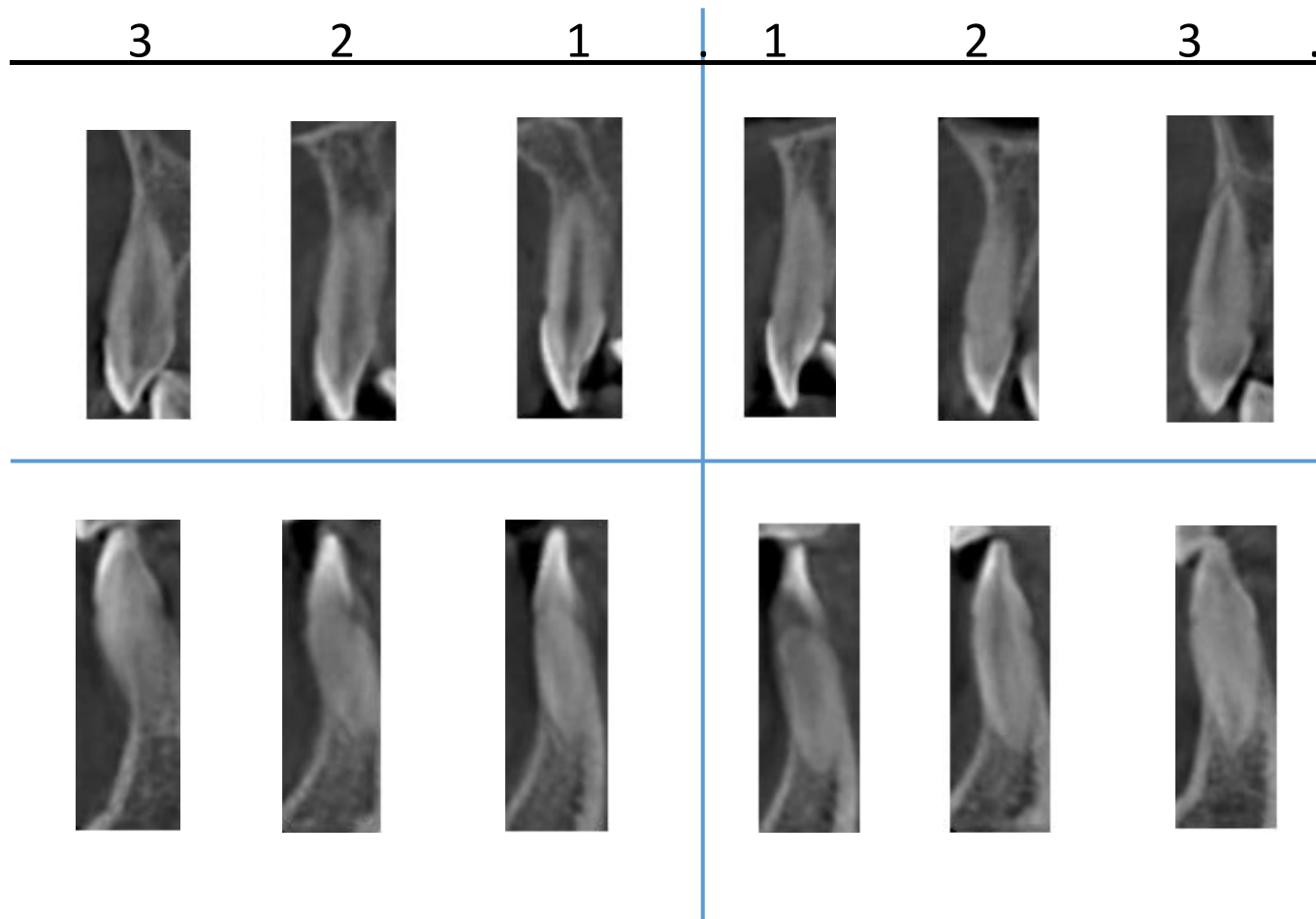
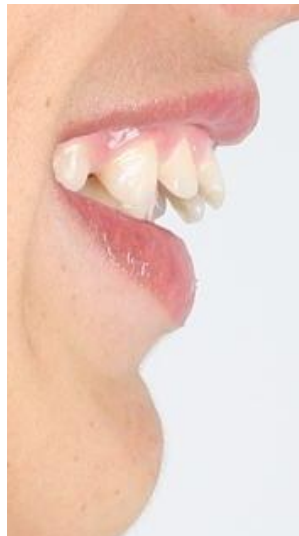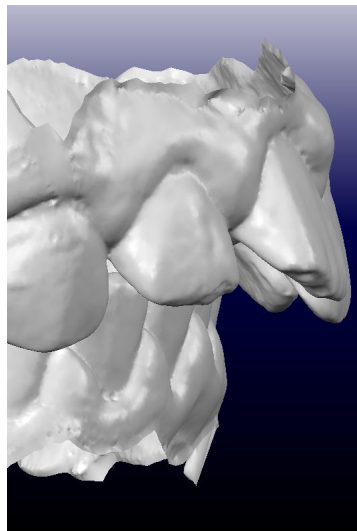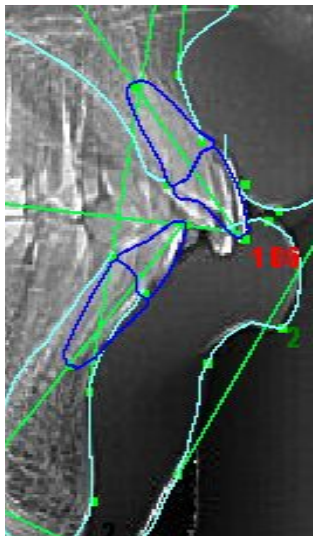
В.ч. относительно основания черепа расположена  
кзади (норма).

Н.ч. относительно основания черепа расположена  
кзади.

Резцы на в.ч. протрузии.

Резцы на н.ч. в протрузии.

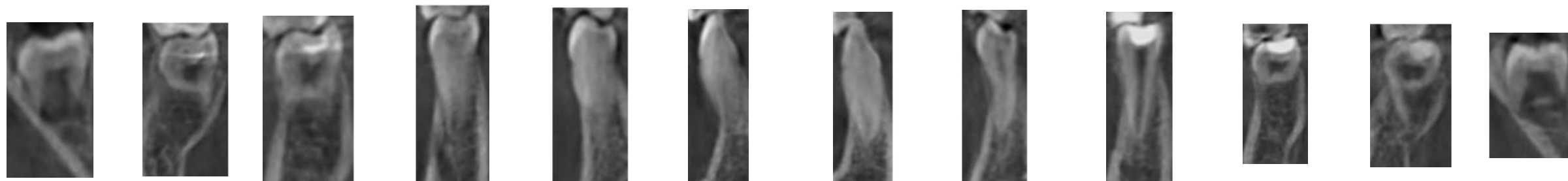
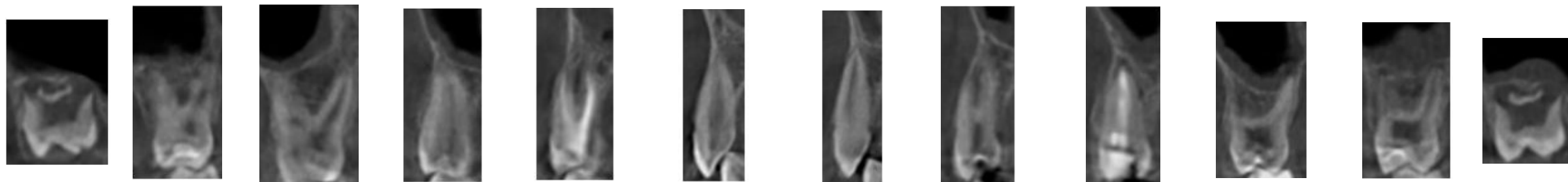
# Наклоны резцов



# Торк боковых зубов и возможность расширения?

Щека

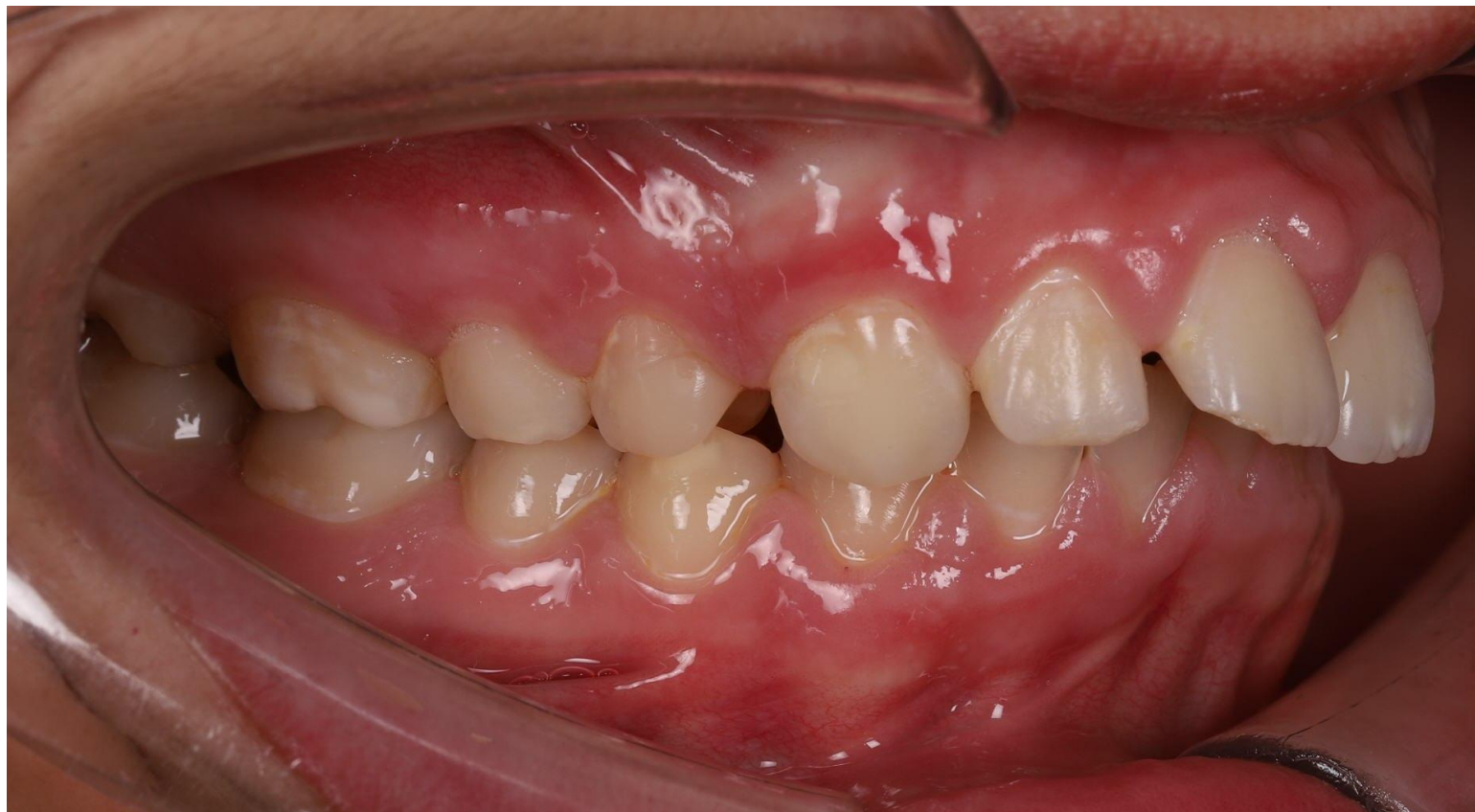Щека



Щека

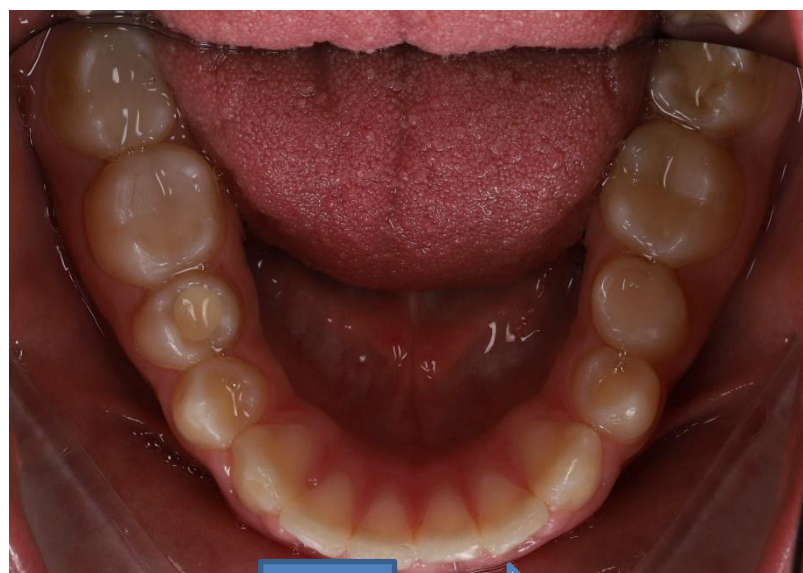
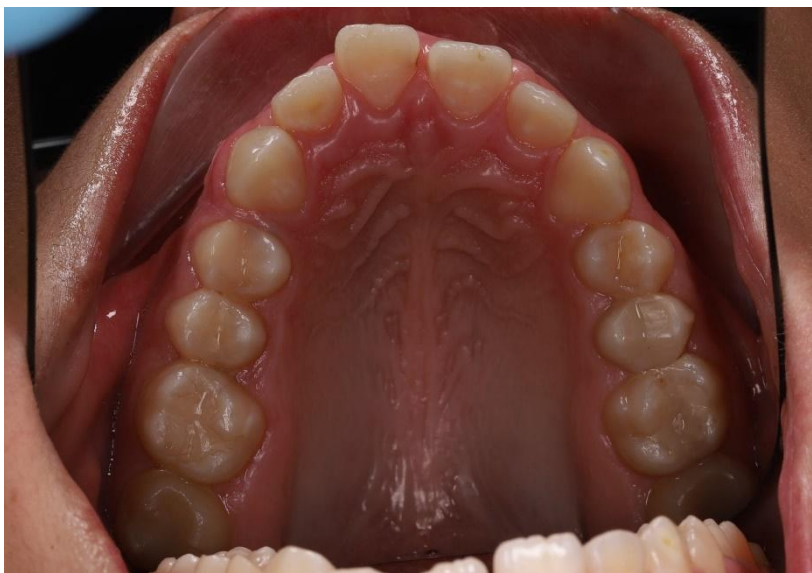
Щека

# Пародонтологический статус

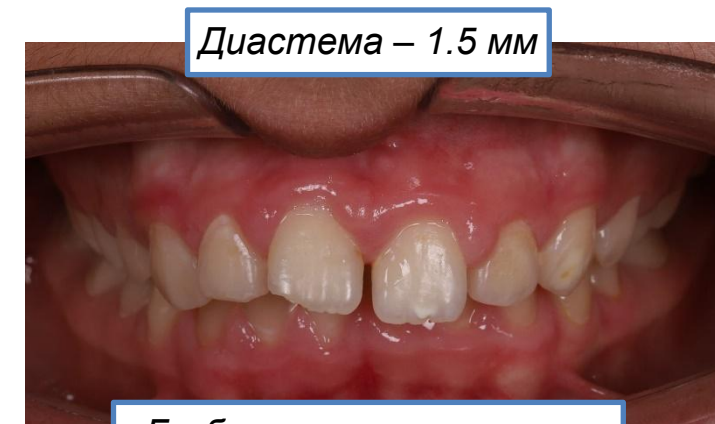


**Биотип десны тонкий**  
**Гигиена: не удовлетворительная**  
**Уздечки в норме**

# Обобщение всех основных выявленных проблем



1.0 мм

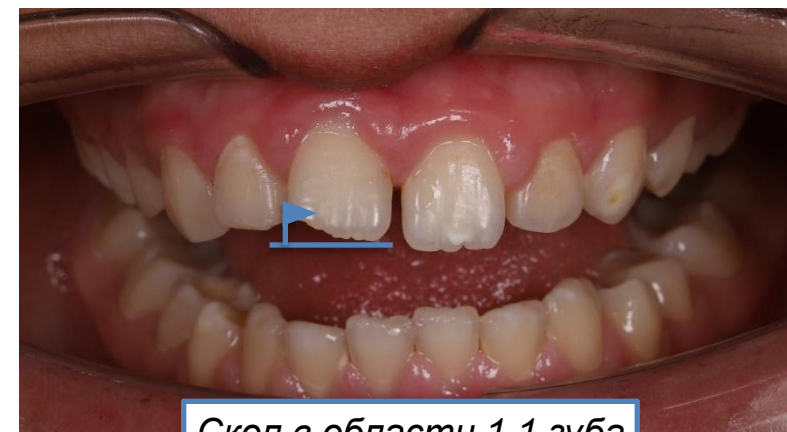


Диастема – 1.5 мм

Глубокое травмирующее  
резцовое перекрытие > 1/2

Жалобы на зубы на в/ч и н/ч неровные, узкая челюсть.

Класс справа и слева по клыкам и по молярам 2 класс,  
Верхние резцы в протрузии  
Нижие резцы в протрузии  
Тонкий фенотип десны



Скол в области 1.1 зуба

# ПЛАН ЛЕЧЕНИЯ

## ПЛАН2

- Консультация ЛОР-врача!!!
- Фиксация брекет-системы на в/ч, через месяц - на н/ч
- Разобшение во фронте
- Дистализация на нёбных винтах
- МАРЭ на н/ч

Срок – 18-20 мес.

## ПЛАН1

- Консультация ЛОР-врача!!!
- Фиксация брекет-системы на в/ч, через месяц - на н/ч
- Разобшение во фронте
- Удаление 1.4 и 2.5 зубов (депульпированны)
- Установка винта во 2 сегменте (скорее нет)
- МАРЭ на н/ч

Срок – 20-24 мес.