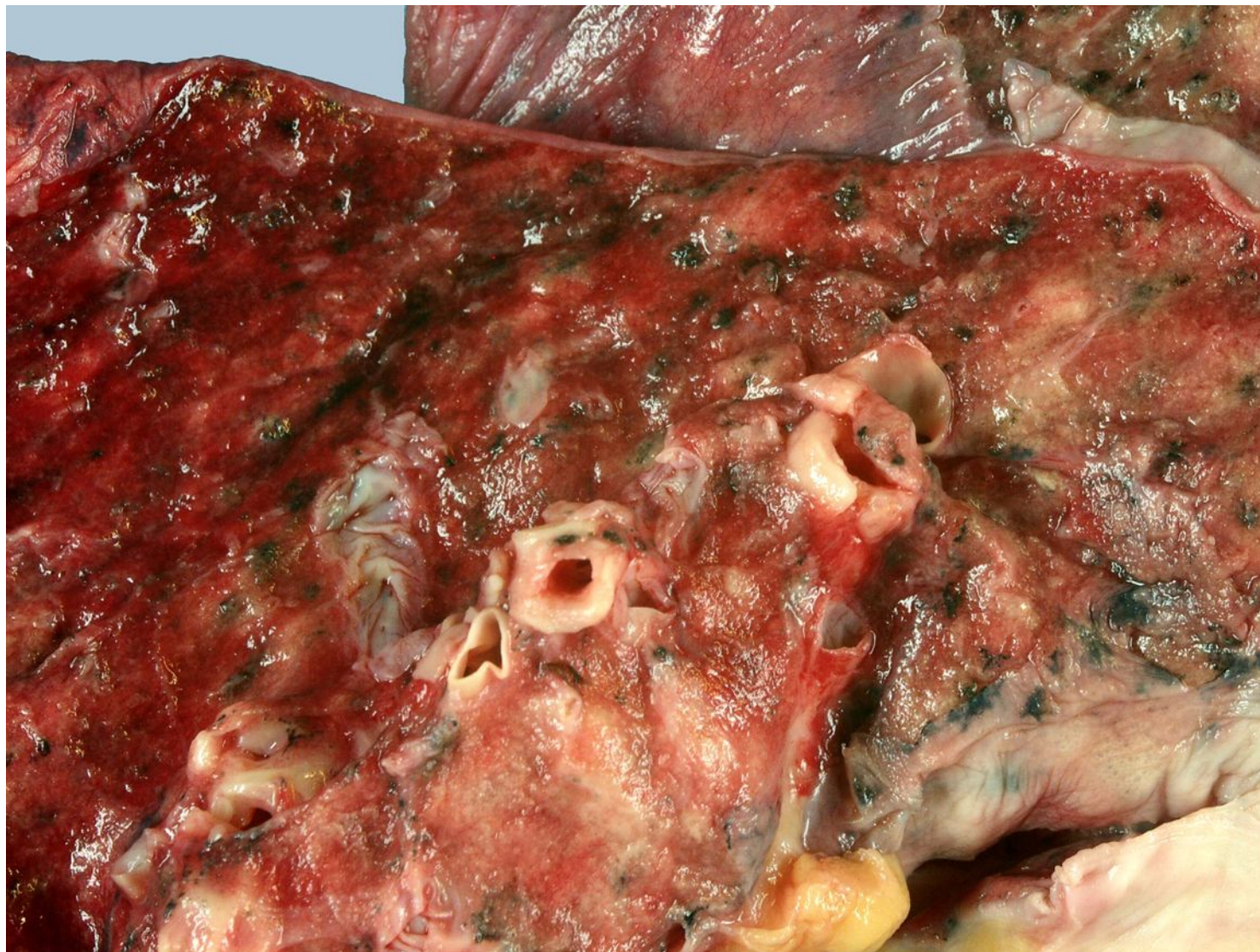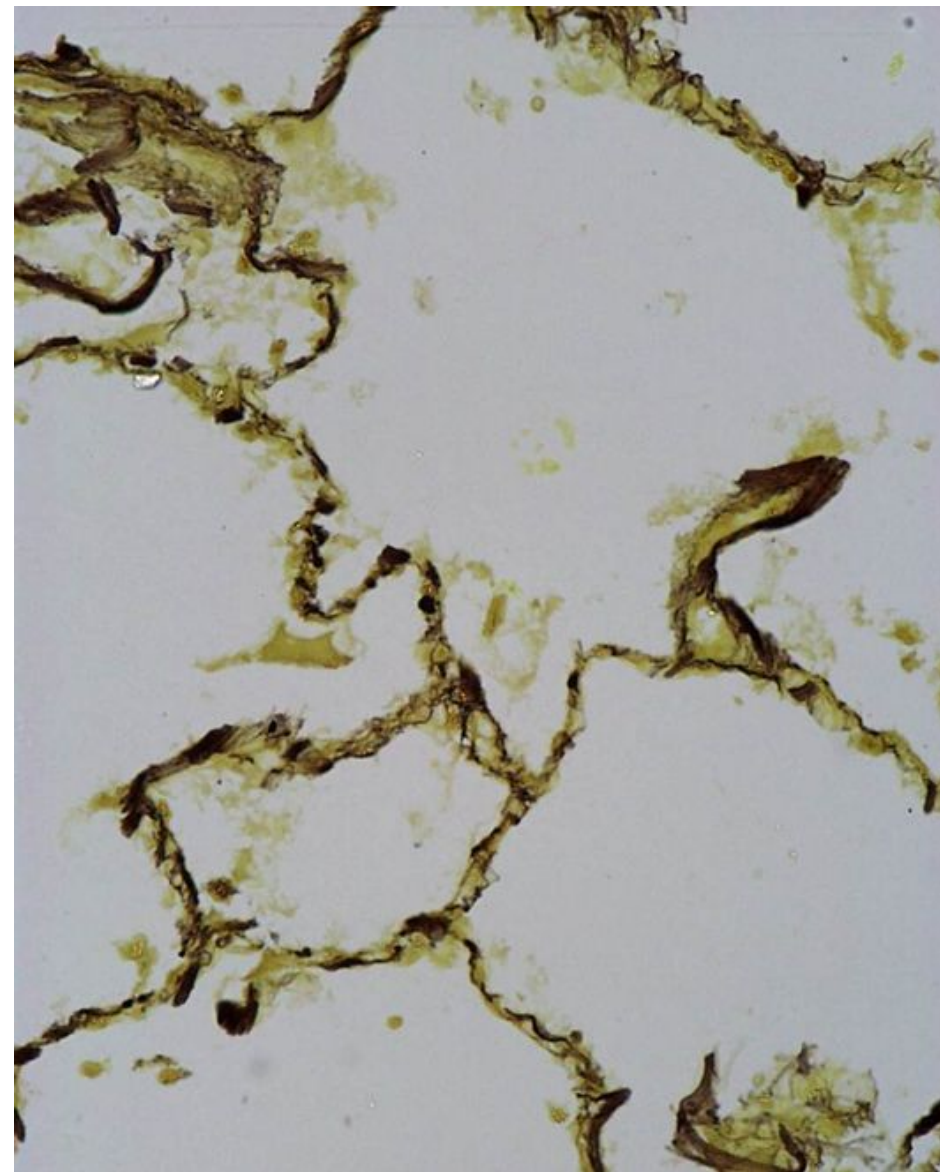
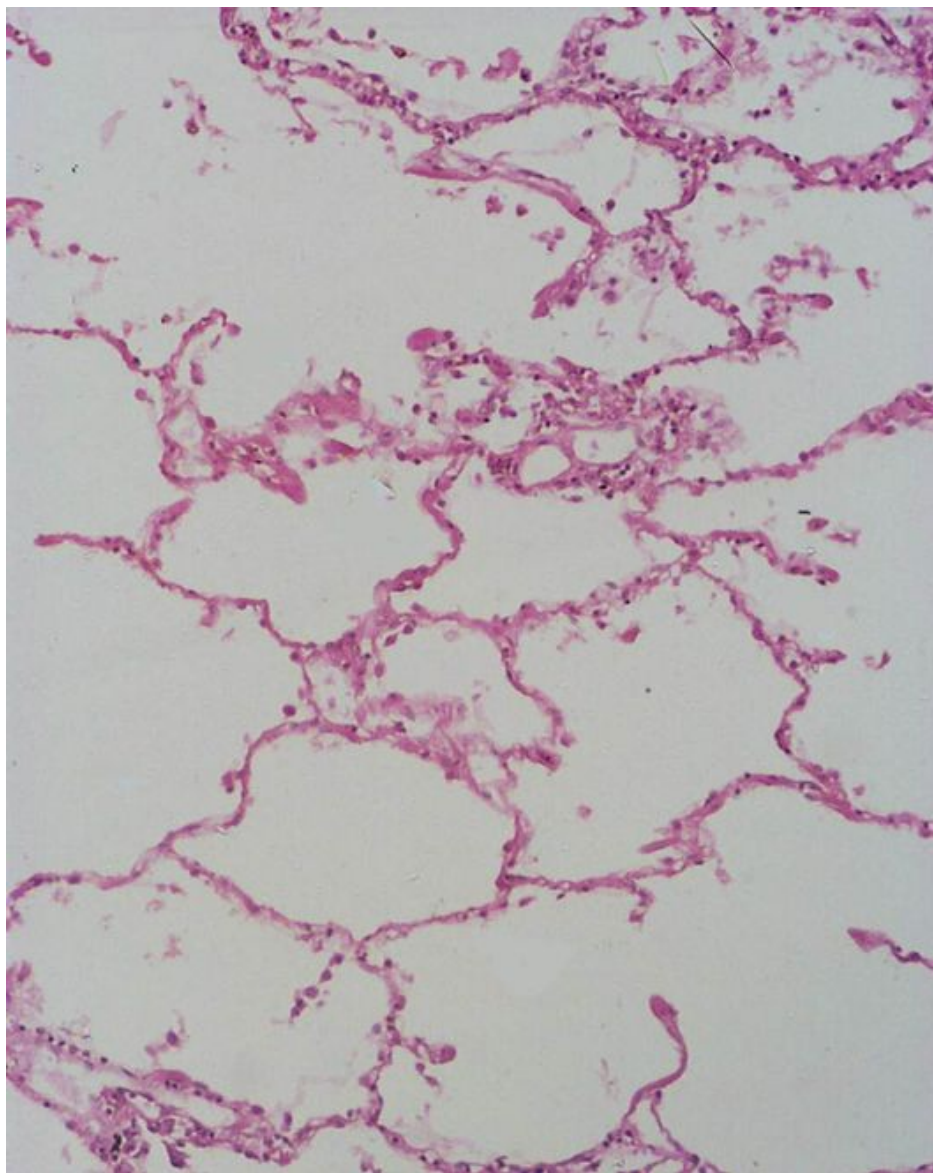


Бронхоэктазы и
пневмосклероз



Хроническая обструктивная эмфизема, окраска фукселином (по Вейгерту) на эластические волокна. Присутствует дефицит α 1-антитрипсина, который расщепляет протеазы (нейтрофильную эластазу, катепсин G, протеиназа 3 и тд.) для защиты легочной ткани



Легочное сердце

