Московский Государственный Медико-Стоматологический Университет
им. А. И. Евдокимова
Кафедра акушерства и гинекологии

«ДОППЛЕРОМЕТРИЯ»

Выполнила: Казакова Татьяна Александровна
студентка 4 курса;
Лечебного факультета;
14 группы
Преподаватель: доцент, к.м.н. Фириченко Сергей Викторович
к.м.н. Казенашев Виктор Викторович

Москва, 2017

Содержание

- Актуальность темы
- Цель и задачи работы
- Историческая справка
- Эффект Допплера
- Допплерометрия
- Показания
- Причины нарушения кровотока
- Классификация Стрижаков А.Н.
- Современная (расширенная) классификация
- Нормы допплерометрии
- Расчёт индексов допплерометрии
- Практические рекомендации ISUOG
- Источники информации

Актуальность темы

Высокая информативность, неинвазивность, относительная простота, безопасность и возможность использования на протяжении всей беременности, в том числе и на ранних сроках гестации, делает метод исследования кровообращения (допплерометрии) незаменимым в акушерстве

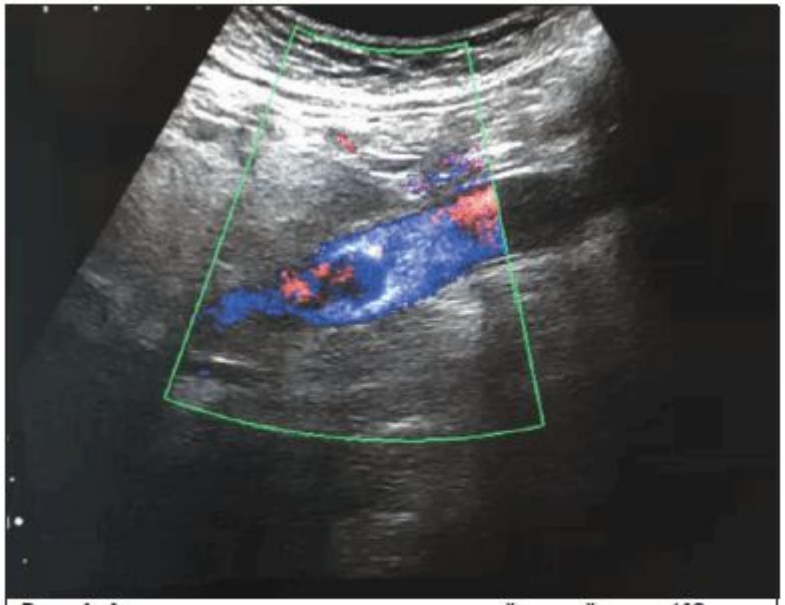

Рис. 4. Данные допплерометрии нижней полой вены (12-е сутки)

Цель и задачи работы

Цель: изучить основные принципы применение допплерометрии в акушерской практике

Задачи: ознакомиться с литературой по данному вопросу

- Изучить механизм действия допплеровского исследования
- Изучить основные показания
- Изучить современные рекомендации

Историческая справка

- 1977г. - первая публикация о применении допплерометрии в акушерстве. D.FitzGerald и J. Drumm зарегистрировали кривые скоростей кровотока (КСК) в артерии пуповины с помощью датчика непрерывной волны
- 1985г. – допплерометрия в России для оценки состояния плода применил А.Н. Стрижаков и соавт.
- 1986г. - первый опыт использования ЦДК в акушерской практике (D. Maulik et al. и A. Kurjak)
- 1987 г. - в акушерстве используется трансвагинальное ЦДК (Kurjak A. et al.)



Эффект Доплера основан на изменении частоты сигнала при отражении от движущихся предметов, по сравнению с первоначальной

Может проводиться в двух режимах:

- **Постоянный волновой**
- **Импульсный**

Кроме этого, возможно использование **цветового допплеровского картирования (ЦДК)**

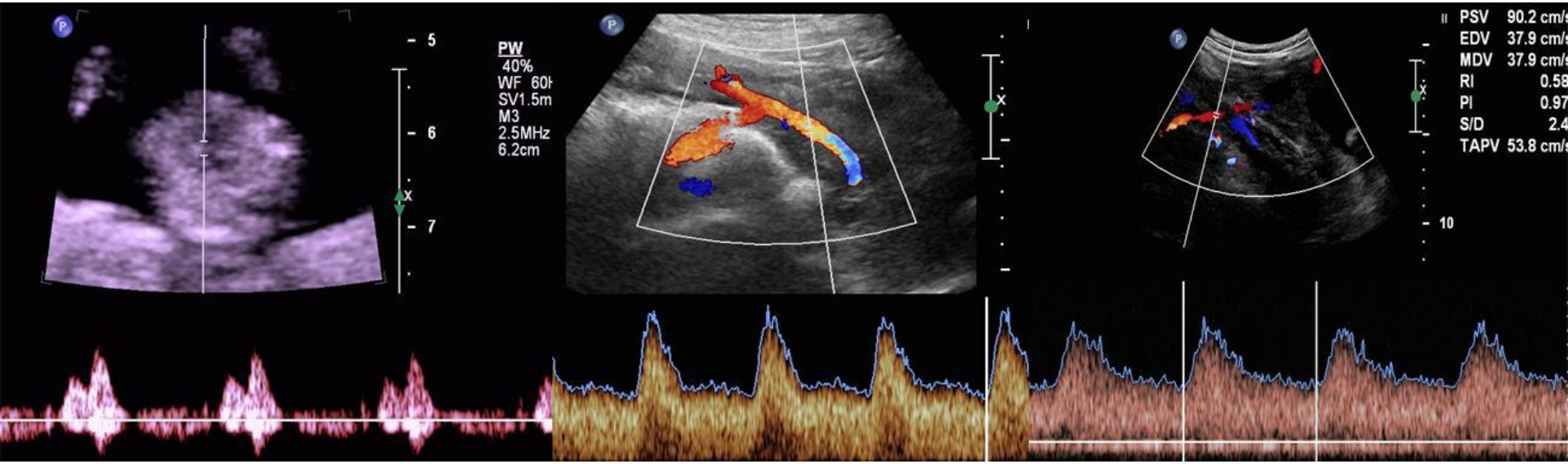

Continuous Wave Doppler, CWD

- Этот режим подразумевает разобщение кристаллов, генерирующих зондирующий ультразвук, и воспринимающих отраженное эхо

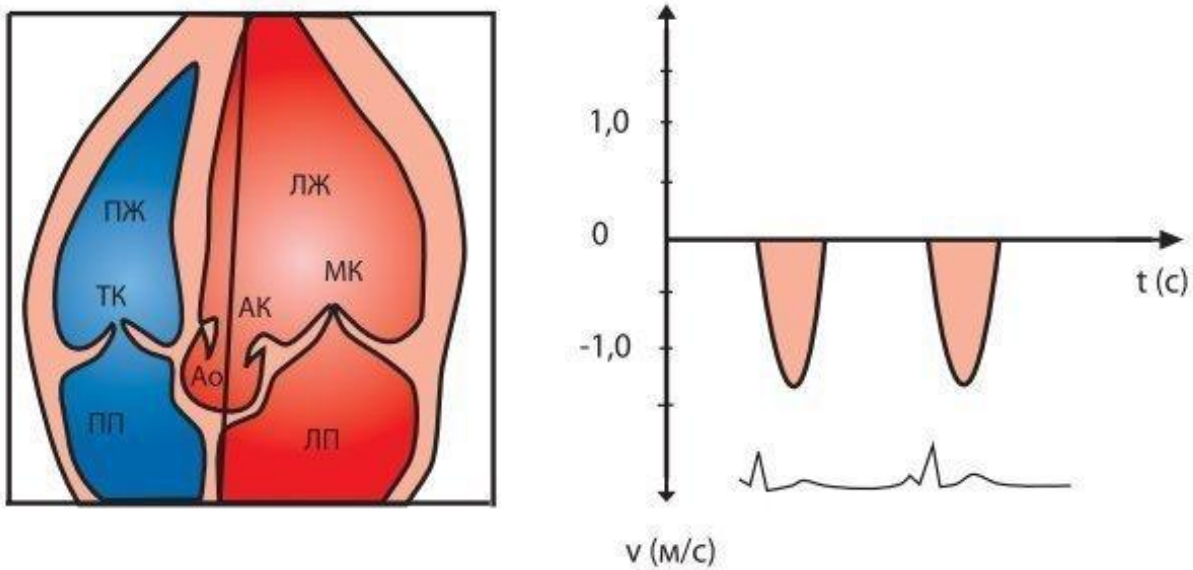

Рис. 7.22. *Измерение аортального потока при постоянно-волновой допплер-эхоКГ*

Pulsed Wave Doppler, PWD

- Управление положением контрольного объема осуществляется благодаря изменению частоты повторения импульсов (PRF).

Цветовое допплеровское картирование (ЦДК)

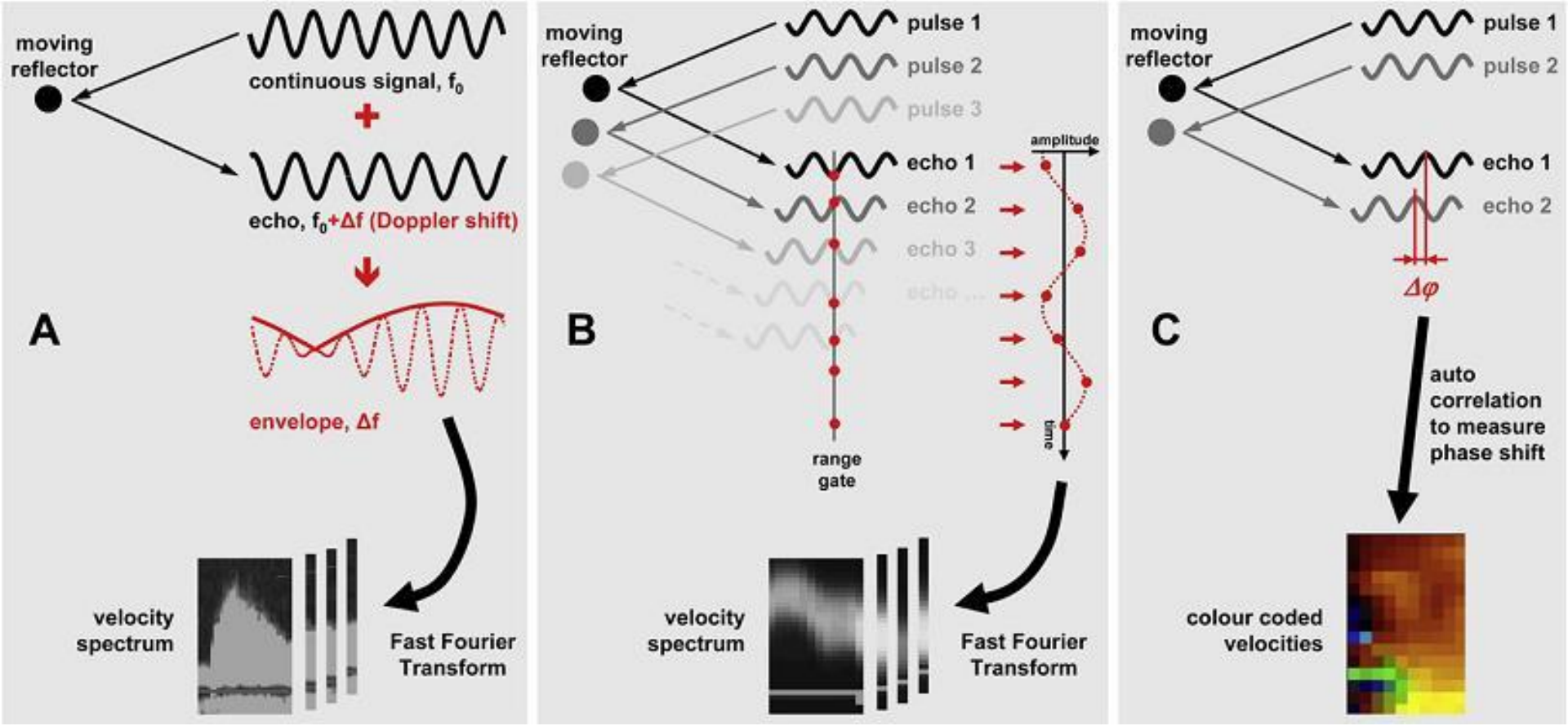

Допплерометрия – это подвид ультразвуковой диагностики, который позволяет оценить характеристики кровотока в сосудах **ребенка, матки и плаценты.**

Проводится: после окончательного формирования плаценты (**позже 18 недель**). По показаниям.

Изученный показатель	Срок беременности, нед.		
	16 – 19	20 – 22	23 – 25
Аорта:			
средняя линейная корость кровотока, см/с	20,22±1,04	23,21±0,69	26,67±1,04
СДО	6,41±0,35	5,70±0,32	5,05±0,19
Артерии пуповины:			
СДО	4,56±0,11	3,86±0,09	3,51±0,10
ИР	0,78±0,005	0,74±0,005	0,71±0,008

Срок беременности, недель	Индекс резистентсности, норма	Допустимые колебания ИР на этом сроке	Пульсационный индекс	Допустимые колебания ПИ на этом сроке
20	0,74	0,63-0,84	1,45	1,25-1,65
21	0,73	0,62-0,83	1,35	1,18-1,51
22	0,72	0,61-0,82	1,35	1,17-1,52
23	0,71	0,60-0,82	1,25	1,09-1,41
24	0,70	0,59-0,81	1,12	0,96-1,27
25	0,69	0,58-0,80	1,15	0,98-1,33
26	0,68	0,58-0,79	1,01	0,86-1,16
27	0,67	0,57-0,79	1,01	0,86-1,16
28	0,66	0,56-0,78	1,05	0,87-1,23
29	0,65	0,55-0,78	1,03	0,88-1,17
30	0,64	0,54-0,77	0,95	0,76-1,13
31	0,63	0,53-0,76	0,85	0,71-0,99
32	0,62	0,52-0,75	0,84	0,67-1,10
33	0,61	0,51-0,74	0,84	0,59-0,93
34	0,60	0,49-0,73	0,83	0,58-0,99
35	0,59	0,48-0,72	0,81	0,57-1,05
36	0,58	0,46-0,71	0,81	0,57-1,05
37	0,57	0,44-0,70	0,81	0,57-1,05
38	0,56	0,43-0,69	0,81	0,57-1,05
39	0,55	0,42-0,68	0,74	0,37-1,08
40	0,54	0,41-0,67	0,74	0,37-1,08
41	0,53	0,40-0,66	0,74	0,37-1,08

Формирование плаценты во время беременности

- Начальный этап: к 7-му дню после зачатия
- 15-16 неделя беременности – вот на каком сроке формируется плацента
- К 20 неделе, когда орган готов к самостоятельному функционированию, формирование плаценты полностью заканчивается

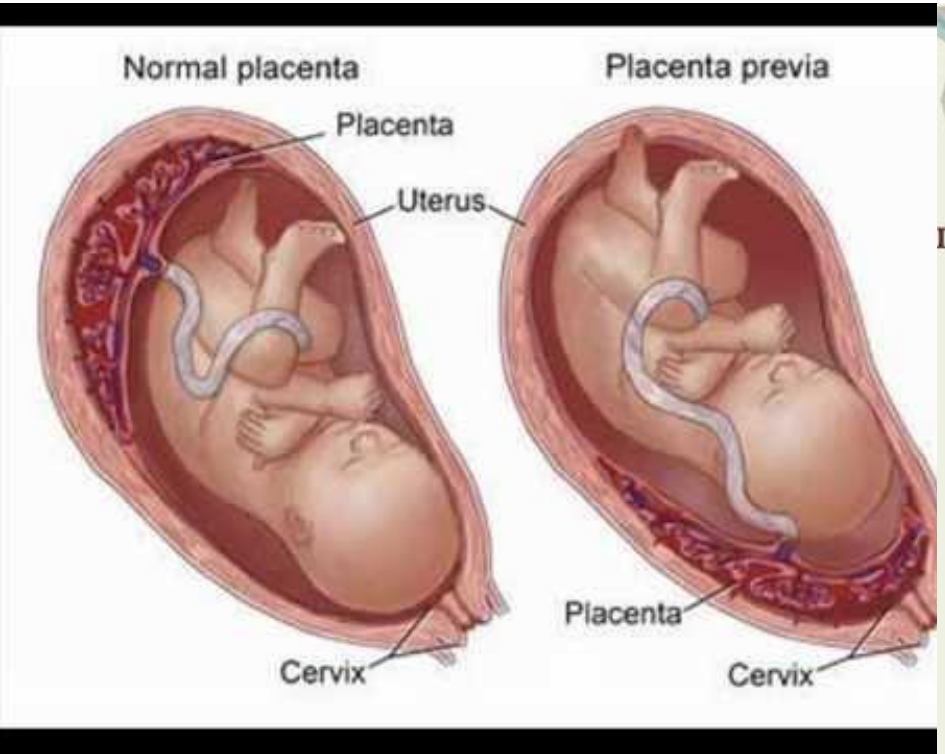

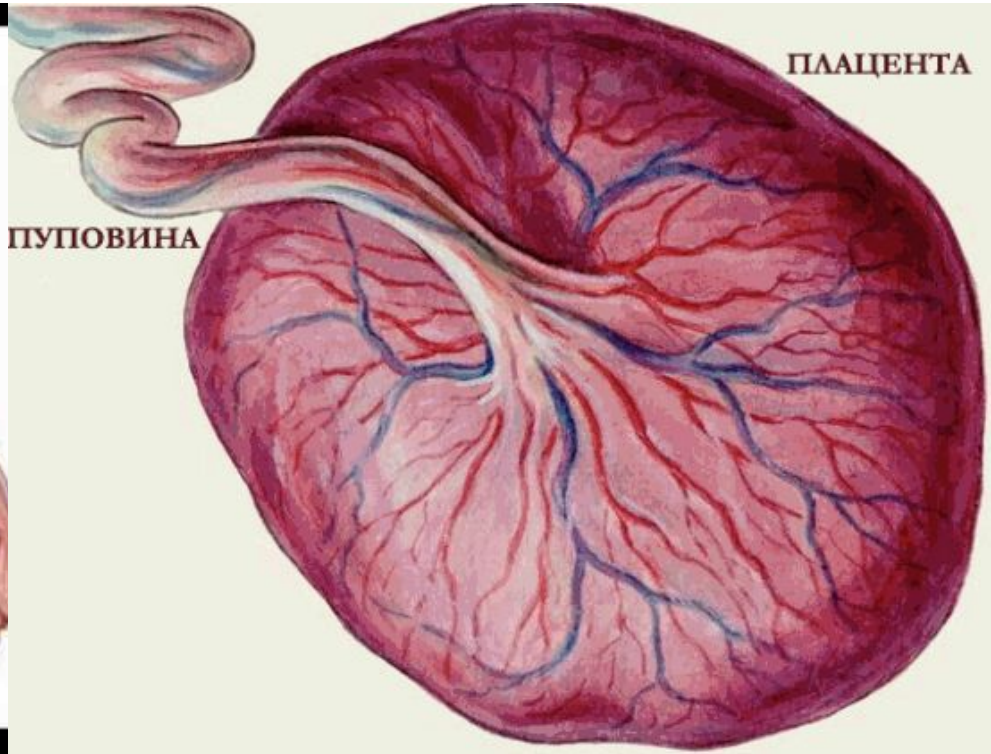

Показания

- *заболевания беременной*
- *заболевания плода*
- *отягощенный акушерский анамнез*
- *переношенная беременность.*

Причины нарушения маточно-плацентарного и плодо-плацентарного кровотока

Эндогенные факторы:

Экзогенные факторы:

Классификация нарушений маточно-плацентарного и плодо-плацентарного кровотока (А.Н. Стрижаков и соавт.,1989)

- **I степени** отмечаются нарушения кровотока

только маточного (А)

только плодового (Б)

- **II степень**

нарушения как маточного, так и плодового кровотока, не достигающие критических значений

- **III степени**

нарушения кровотока достигают критических значений, выражающихся наличием нулевых или отрицательных значений диастолического компонента кровотока.

Допплерометрическая оценка кровообращения

Классификация нарушения кровообращения

- 1 СТЕПЕНЬ:
  - А – нарушение маточно-плацентарного кровотока при сохраненном плодово-плацентарном кровотоке;
  - Б – нарушение плодово-плацентарного кровотока при сохраненном маточно-плацентарном кровотоке;
- 2 СТЕПЕНЬ:
  одновременное нарушение маточно-плацентарного и плодово-плацентарного кровотока, не достигающие критических изменений (сохранен конечный диастолический кровоток).
- 3 СТЕПЕНЬ:
  Критические нарушения плодово-плацентарного кровотока (отсутствие кровотока или реверсный диастолический кровоток) при сохраненном либо нарушенном маточно-плацентарном кровотоке.

Классификация нарушения гемодинамики плода

- 1 СТЕПЕНЬ – нарушение плодово-плацентарного кровотока, не достигающее критических значений и удовлетворительное состояние гемодинамики плода
- 2 СТЕПЕНЬ – компенсированное нарушение гемодинамики плода (нарушение собственно гемодинамики плода). Централизация кровообращения плода. Снижение максимальной скорости кровотока через все клапаны сердца плода в 50% случаев, для левых отделов – в меньшей степени
- 3 СТЕПЕНЬ – критическое состояние гемодинамики плода.Преобладание в функциональном отношении левых отделов сердца над правыми – более глубокая перестройка внутрисердечной гемодинамики, связанная с централизацией кровообращения.

MyShared

Нормы допплерометрии по неделям

	Срок беременности	СДО	ИР
Маточные артерии	20-23 нед.	до 2,2	до 0,56
	24-27 нед.	до 2,15	до 0,53
	28-31 нед.	до 2,12	до 0,54
	32-35 нед.	до 2,14	до 0,52
	36-41 нед.	до 2,06	до 0,51
Спиральные артерии	20-23 нед.	до 1,73	до 0,39
	24-27 нед.	до 1,73	до 0,43
	28-31 нед.	до 1,75	до 0,38
	32-35 нед.	до 1,70	до 0,42
	36-41 нед.	до 1,67	до 0,40
Артерия пуповины	20-23 нед.	до 3,9	до 0,79
	24-27 нед.	до 3,82	до 0,74
	28-31 нед.	до 3,17	до 0,71
	32-35 нед.	до 2,82	до 0,63
	36-41 нед.	до 2,55	до 0,62
Средняя мозговая артерия плода	20-23 нед.	до 3,9	до 0,79
	24-27 нед.	до 3,82	до 0,74
	28-31 нед.	до 3,17	до 0,71
	32-35 нед.	до 2,82	до 0,63
	36-41 нед.	до 2,55	до 0,62

Расчёт индексов допплерометрии

1. Количественный анализ
2. Качественный анализ спектральных кривых

«уголнезависимые индексы»:

- систолодиастолическое отношение
- пульсационный индекс
- индекс резистентности (ИР):

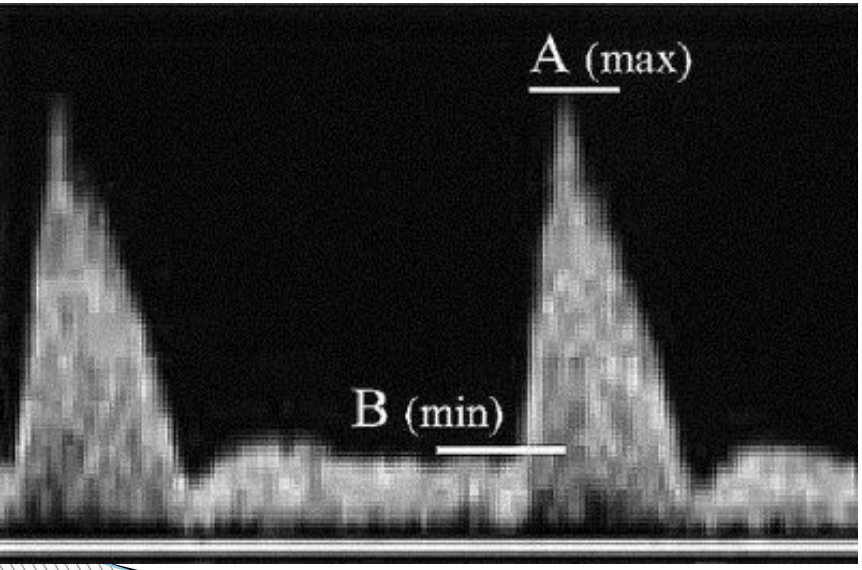

· систолодиастолическое отношение (A/B) — отношение максимальной систолической скорости (A) к конечной диастолической (B);

· ИР — (AB)/A;

· пульсационный индекс — (AB)/M, где M — средняя скорость кровотока за сердечный цикл

СКОРОСТЬ КРОВОТОКА

Линейная скорость

ПУТЬ, ПРОХОДИМЫЙ ЧАСТИЦАМИ КРОВИ В ЕД. ВРЕМЕНИ

$$v = \frac{l}{t}\,[M * C^{-1}]$$

Объемная скорость

ОБЪЕМ ЖИДКОСТИ ПРОТЕКАЮЩИЙ В ЕД. ВРЕМЕНИ

$$Q = \frac{V}{t}$$

$$Q = v * S$$

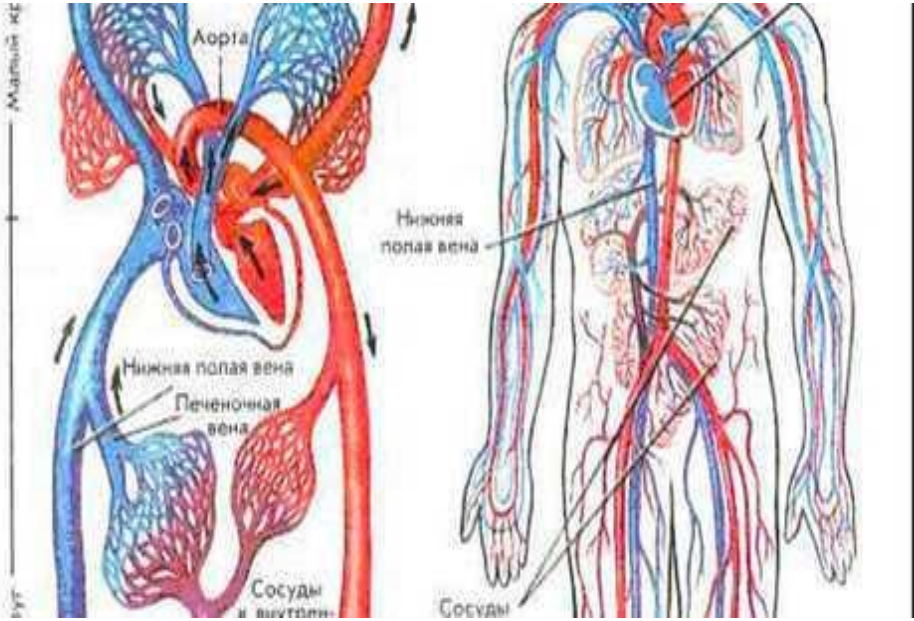

СДО = МССК / КДСК,
ПИ = (МССК-КДСК) / ССК,
ИР = (МССК-КДСК) / МССК,
где:
МССК - максимальная систолическая скорость кровотока
КДСК - конечная скорость диастолического кровотока
ССК - средняя скорость кровотока
СДО - систолодиастолическое отношение

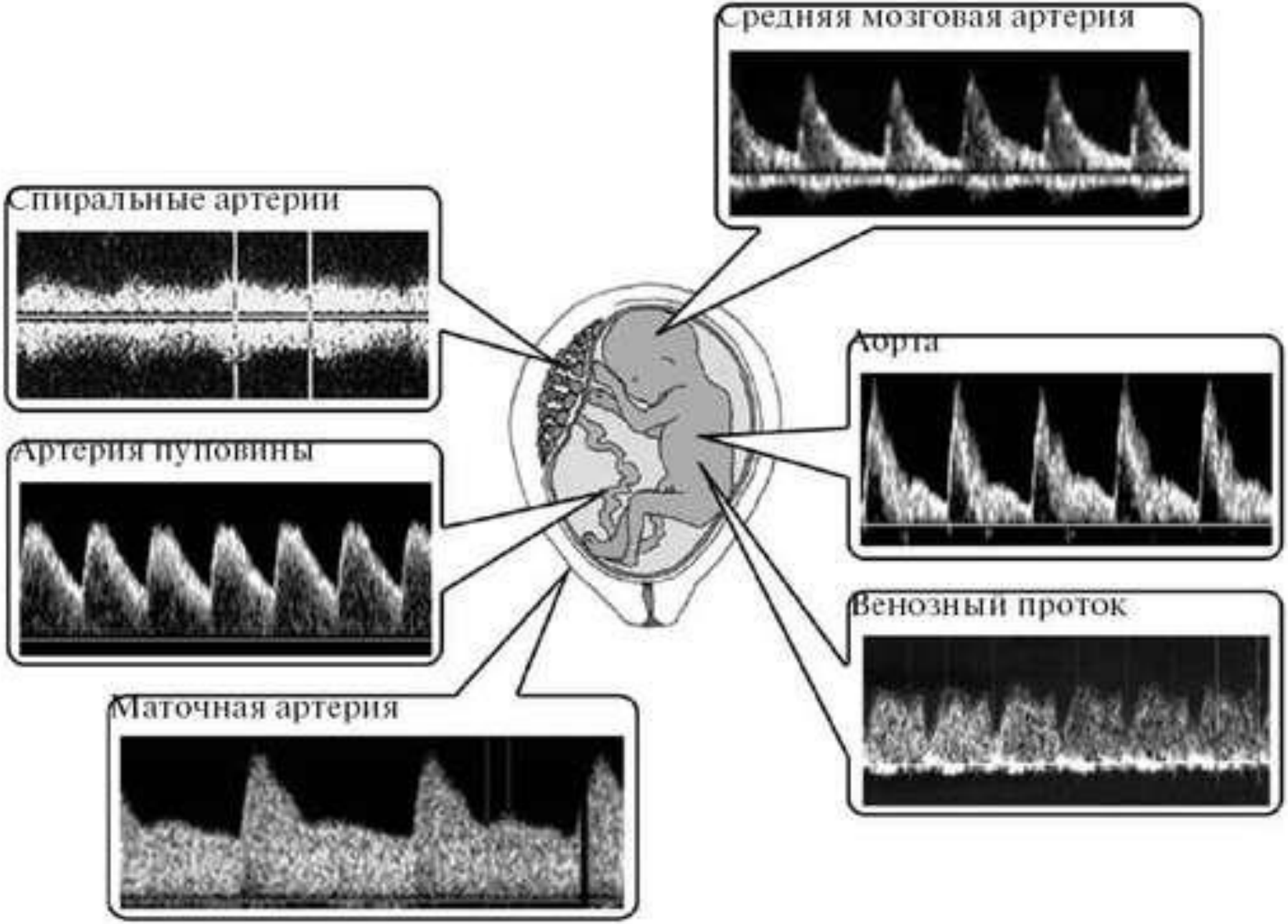
Средняя мозговая артерия
Спиральные артерии
Аорта
Артерия пуповины
Венозный проток
Маточная артерия

Патологический спектр кровотока в маточных артериях

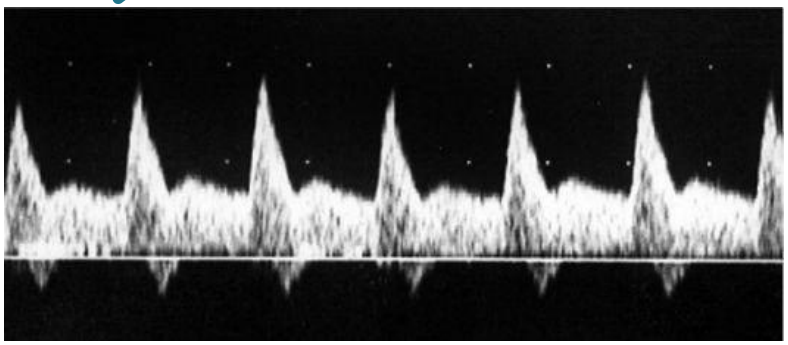

Рис. 2. Спектрограмма нормального кровотока в маточной артерии в 27 нед беременности.

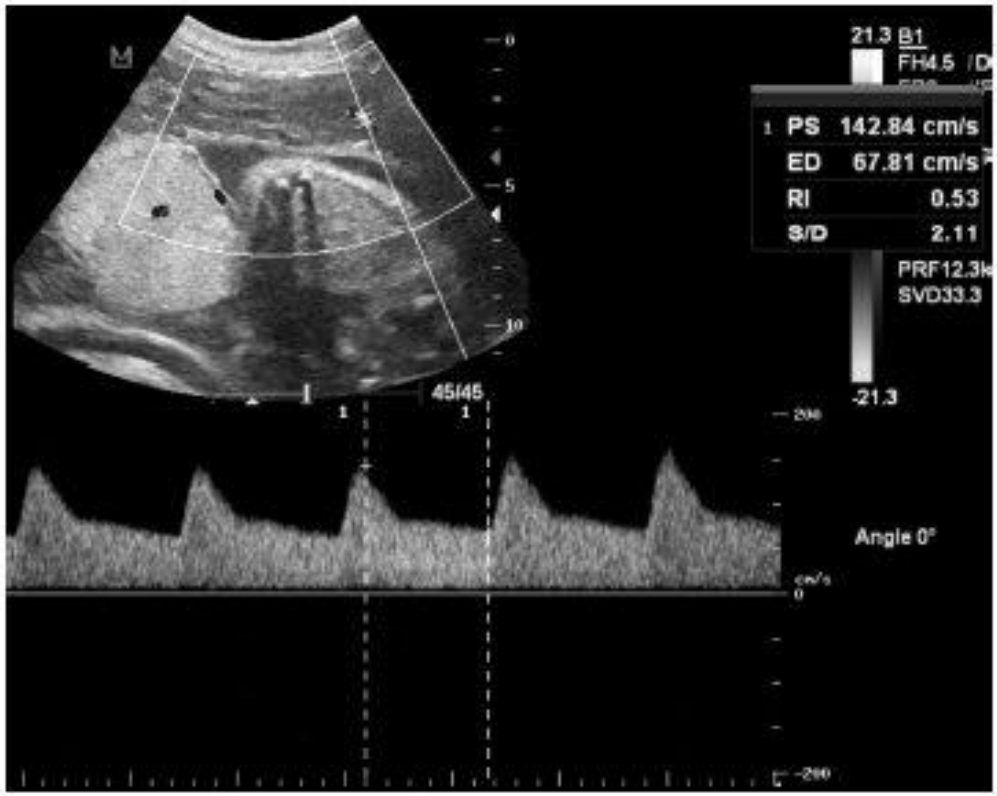

Практические рекомендации ISUOG: использование ультразвуковой допплерографии в акушерстве

- Международное общество ультразвука в акушерстве и гинекологии (ISUOG) является научной организацией, которая содействует развитию клинической практики в сфере эхографии, обучению специалистов и научным исследованиям в области диагностической визуализации в охране женского здоровья.
- Комитет клинических стандартов ISUOG (The ISUOG Clinical Standards Committee – CSC) создан для разработки практических руководств (Practice Guidelines) и консенсусов (Consensus Statements) в качестве учебных рекомендаций, которые обеспечивают работникам здравоохранения общепринятый подход к диагностической визуализации.

27th World Congress on Ultrasound in Obstetrics and Gynecology

16 – 19 September 2017, Vienna, Austria

https://www.isuog.org/

isuog.org

КАКОЕ ОБОРУДОВАНИЕ ТРЕБУЕТСЯ ДЛЯ ПРОВЕДЕНИЯ ДОППЛЕРОГРАФИИ ПРИ ОЦЕНКЕ ФЕТОПЛАЦЕНТАРНОГО КРОВООБРАЩЕНИЯ?

- Оборудование должно обладать режимами цветовой и спектральной допплерографии, с отображением на экране монитора скоростной шкалы кровотока или частоты повторения импульсов (PRF), а также допплеровской частоты используемого датчика (в МГц).
- Механический индекс (MI) и температурный индекс (TI) должны отображаться на экране монитора.
- Ультразвуковая система должна отображать кривую скорости кровотока (КСК) по максимальной скорости потока, отображая полный спектр допплеровской волны.
- Должна быть возможность четко очерчивать КСК с использованием системы автоматического или ручного очерчивания (трассировки) формы кривой.
- Система должна иметь программное обеспечение, позволяющее оценивать пиковую систолическую скорость (PSV), конечную диастолическую скорость (EDV) и усредненную по времени максимальную скорость КСК и вычислять общепринятые допплерографические индексы, такие как пульсационный индекс (ПИ) и индекс резистентности (РИ) а также систолодиастолическое соотношение (С/Д). На трассировке КСК должны отображаться точки, отражающие значения, которые будут использоваться для проведения вычислений, чтобы обеспечить точность определяемых индексов.

КАКАЯ МЕТОДИКА ДОЛЖНА ИСПОЛЬЗОВАТЬСЯ ДЛЯ ОЦЕНКИ ДОППЛЕРОВСКИХ КРИВЫХ СКОРОСТЕЙ КРОВОТОКА В МАТОЧНОЙ АРТЕРИИ?

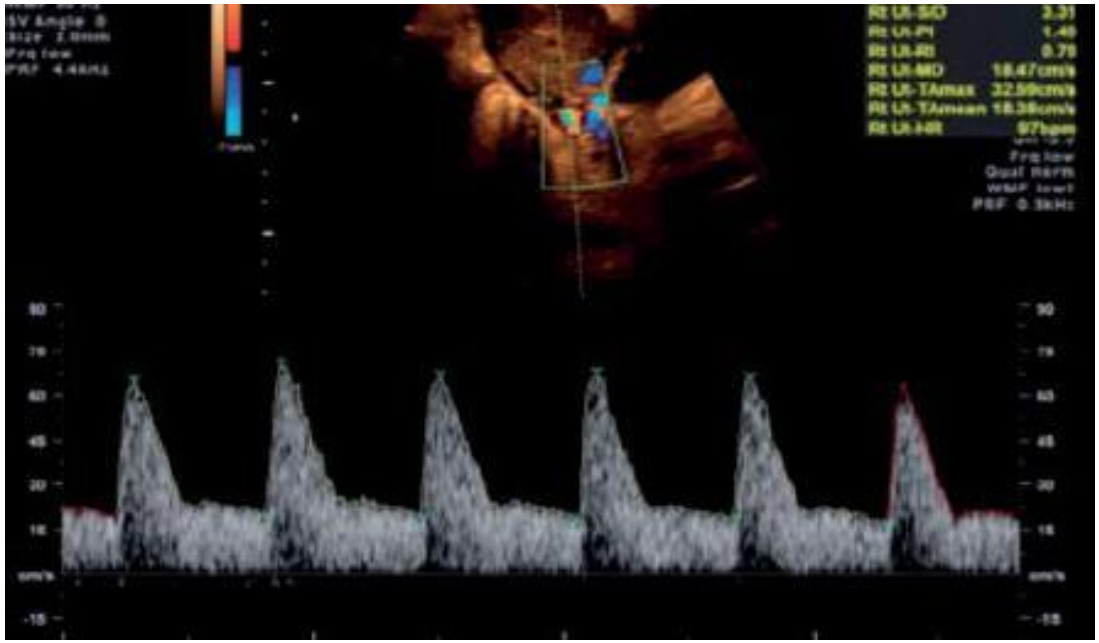

- **Оценка маточных артерий в первом триместре**

Рис. 1. Кривая скорости кровотока в маточной артерии, полученная трансабдоминальным доступом в первом триместре беременности

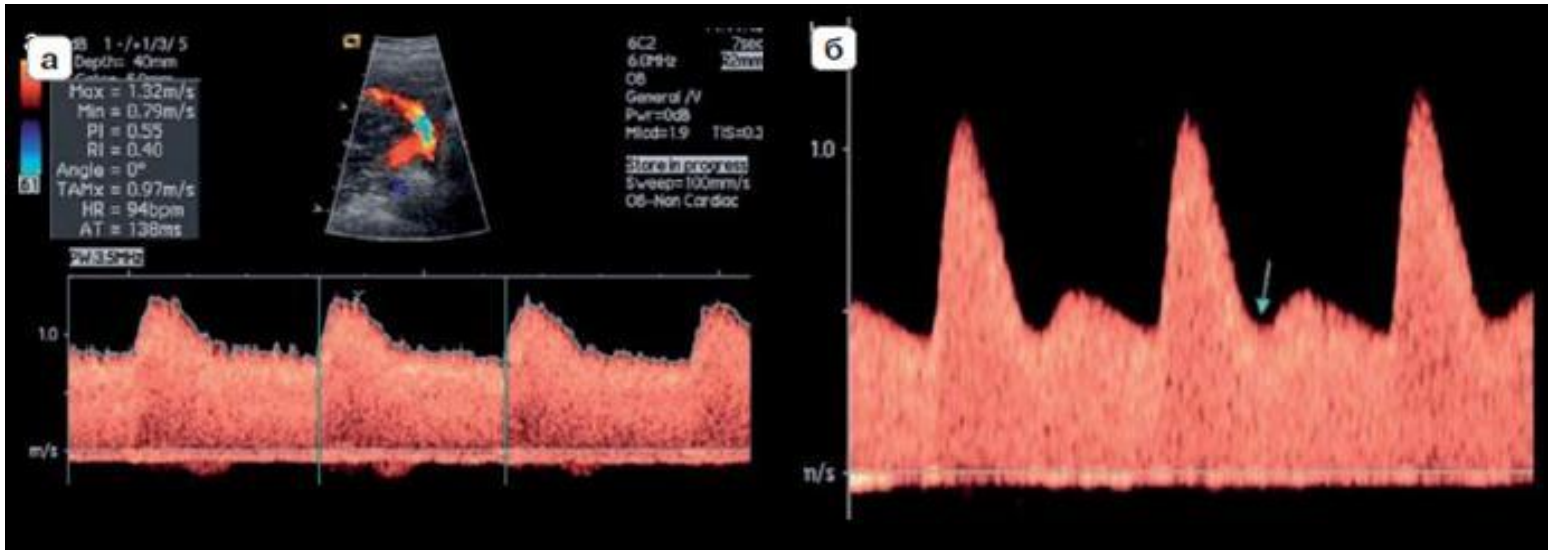

- **Оценка маточных артерий во втором триместре**

Рис. 2. Кривые скоростей кровотока в маточной артерии, полученные трансабдоминальным доступом во втором триместре беременности. Нормальный (а) и патологический (б) спектр; обратите внимание на наличие дикротической выемки (стрелка) на спектре КСК (б).

КАКАЯ МЕТОДИКА ДОЛЖНА ИСПОЛЬЗОВАТЬСЯ ДЛЯ ОЦЕНКИ ДОППЛЕРОВСКИХ КРИВЫХ СКОРОСТЕЙ КРОВОТОКА В АРТЕРИИ ПУПОВИНЫ?

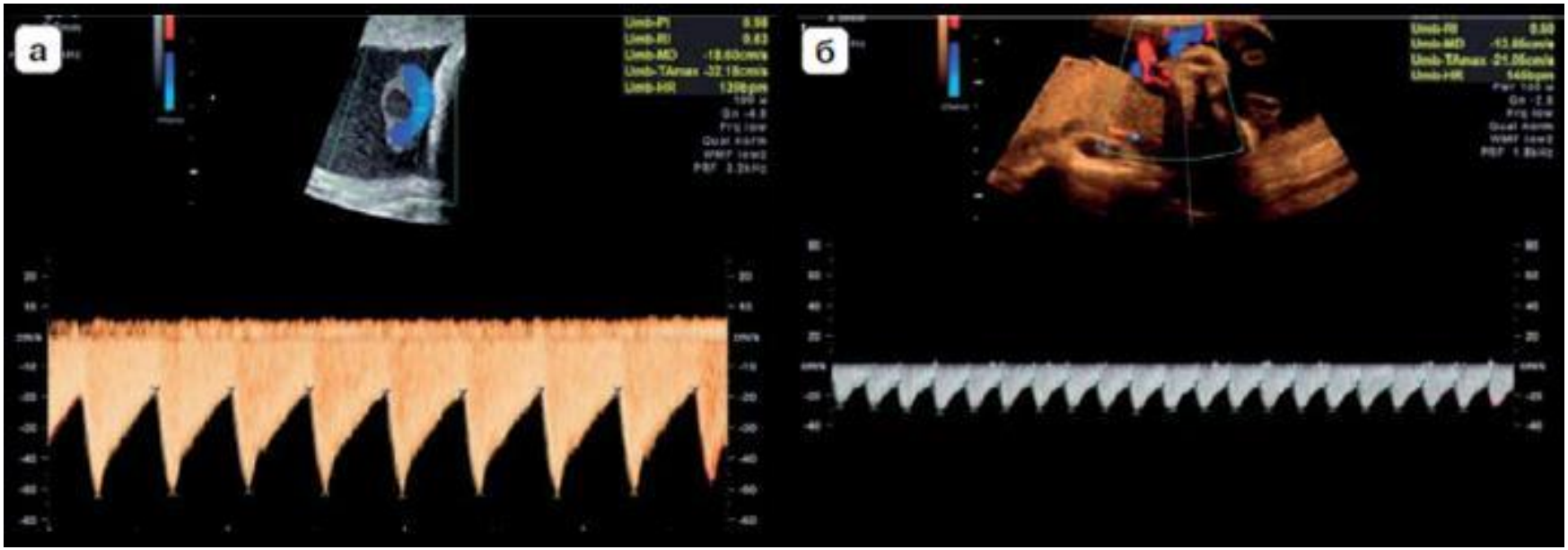

Рис. 3. Приемлемая (а) и неприемлемая (б) регистрация кривых скоростей кровотока в артерии пуповины. На изображении (б) спектр кровотока очень мелкий и скорость горизонтальной развертки слишком медленная.

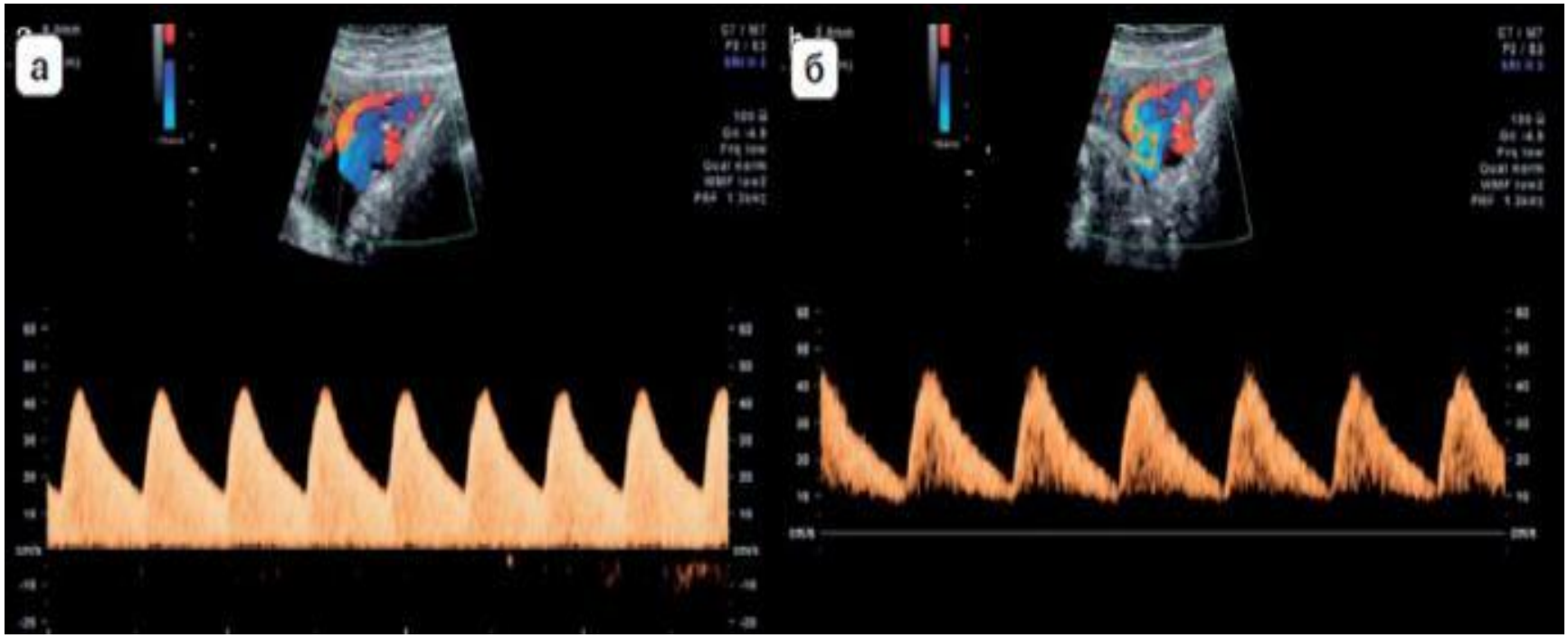

Рис. 4. Спектр кривых скоростей кровотока в артерии пуповины, полученный у одного и того же плода с интервалом в 4 мин демонстрирующий: (а) нормальный кровоток и (б) кажущийся очень низкий диастолический кровоток и отсутствие сигналов от кровотока вблизи базовой линии, в результате использования неадекватной настройки частотного фильтра (который установлен на слишком высоком уровне).

КАКАЯ МЕТОДИКА ДОЛЖНА ИСПОЛЬЗОВАТЬСЯ ДЛЯ ОЦЕНКИ ДОППЛЕРОВСКИХ КРИВЫХ СКОРОСТЕЙ КРОВОТОКА В СРЕДНЕЙ МОЗГОВОЙ АРТЕРИИ?

Рис. 5. Цветовое допплеровское картирование Виллизиевого круга.

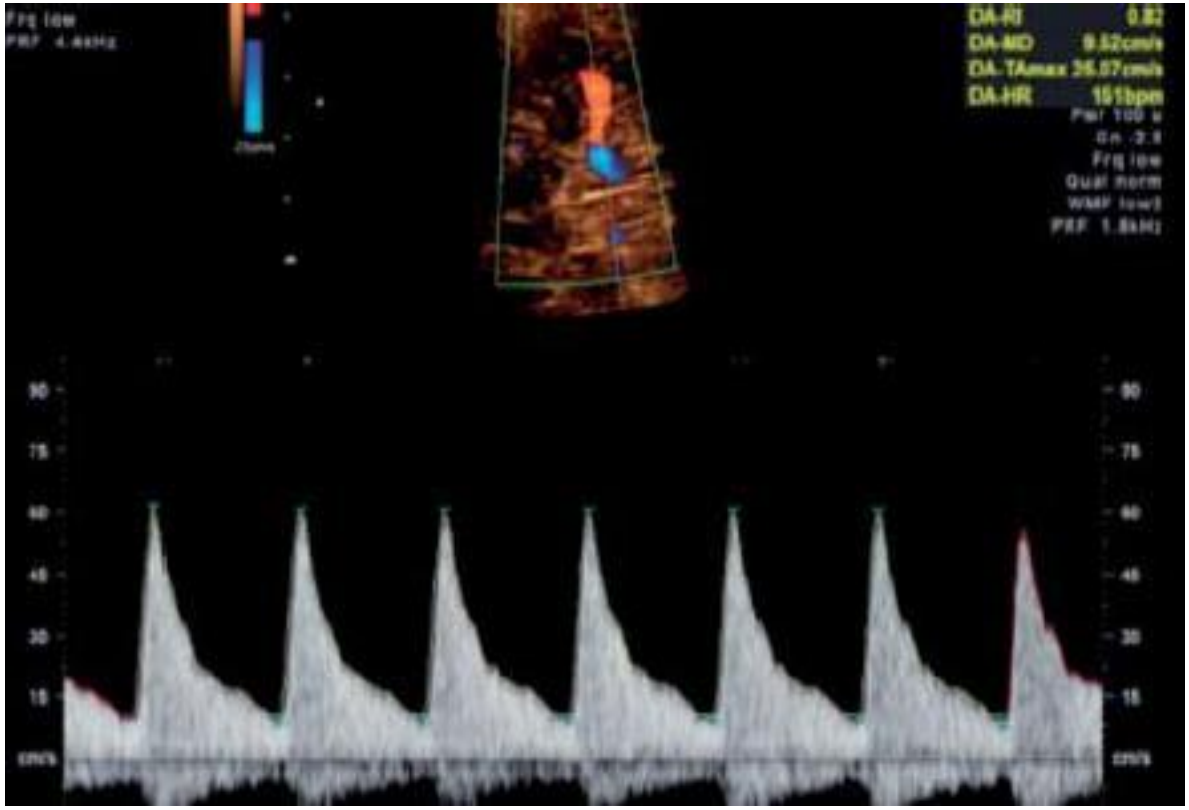

Рис. 6. Приемлемая регистрация кривых скоростей кровотока в средней мозговой артерии. Обратите внимание на угол инсонации близкий к 0˚.

КАКАЯ МЕТОДИКА ДОЛЖНА ИСПОЛЬЗОВАТЬСЯ ДЛЯ ОЦЕНКИ ДОППЛЕРОВСКИХ КРИВЫХ СКОРОСТЕЙ КРОВОТОКА В ВЕНАХ ПЛОДА?

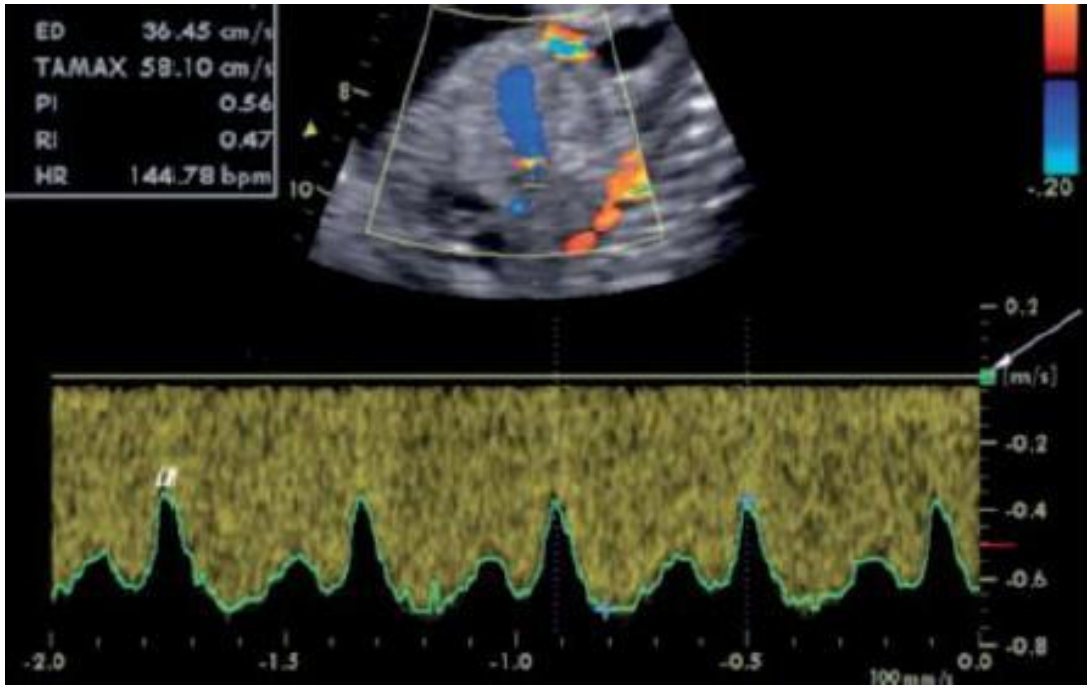

Рис. 7. Регистрация допплеровского спектра в венозном протоке из сагиттального доступа с расположением контрольного объема в области перешейка без корректировки угла. Низкочастотный фильтр (стрелка) не является помехой для регистрации а-волны (а), которая регистрируется значительно выше нулевой линии. Высокая скорость горизонтальной развертки позволяет детально визуализировать изменения скоростей в ходе сердечного цикла.

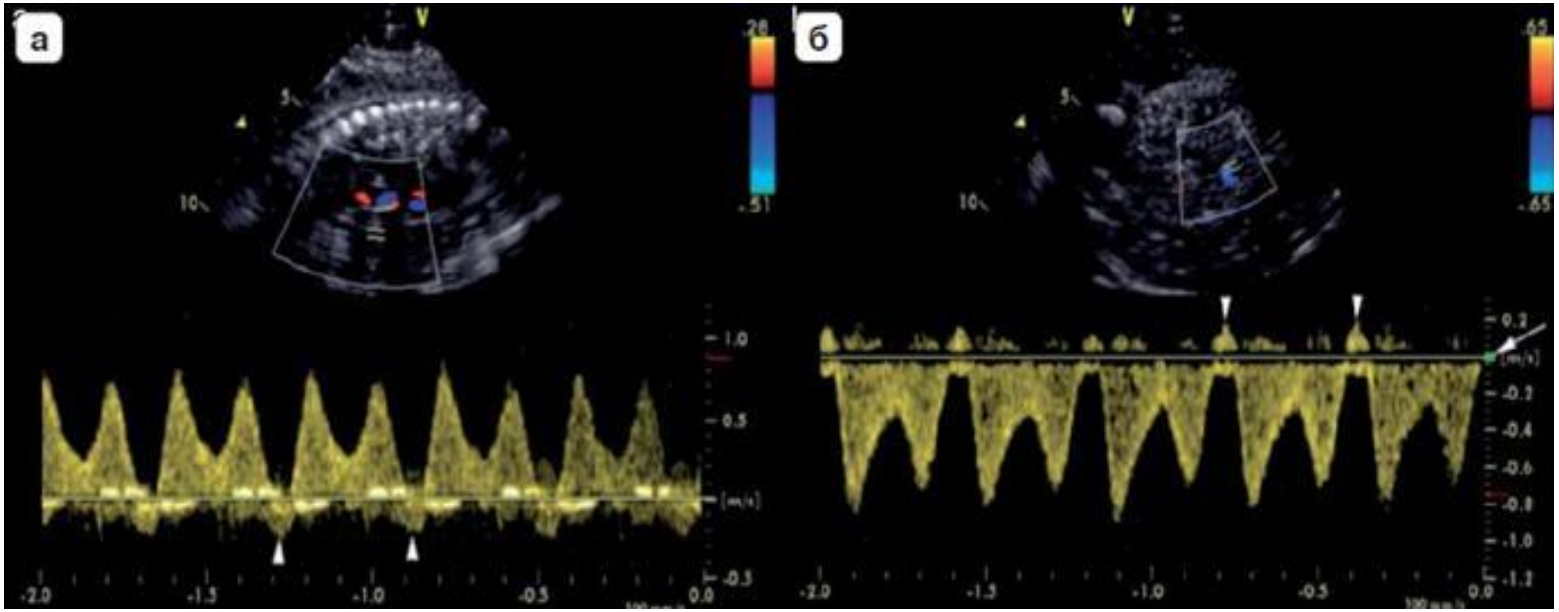

Рис. 8. Спектр кровотока, зарегистрированный в венозном протоке, который демонстрирует повышенную пульсационность в 36 недель (а). Интерференция, представляющая собой высокоэхогенные помехи вдоль базовой линии, затрудняет подтверждение наличия реверсного компонента в фазу систолы предсердий (отмечено треугольниками). (б) повторная запись с несколько увеличенными значениями частотного фильтра (стрелка) позволяет улучшить качество записи кривой и четкость визуализации реверсного кровотока в фазу систолы

Источники информации

- Допплерография в акушерстве - Медведев М.В. - Практическое руководство (1999)
- Международное интернет-сообщество специалистов ультразвуковой диагностики: https://www.isuog.org/
- *Wiley Online Library*
- http://yamedik.org
- http://panoramatest.ru

Спасибо за внимание!