Пренатальное развитие нервной системы человека:

1 — нервный гребень; 2 — нервная пластина; 3 — нервная трубка; 4 — эктодерма; 5 — средний мозг; 6 — спинной мозг; 7 — спинномозговые нервы; 8 — глазной пузырек; 9 — передний мозг; 10 — промежуточный мозг; 11 — мост; 12 — мозжечок; 13 — конечный мозг

Одновременно происходит погружение нервной трубки внутрь зародыша (рис. *16в;* 17, *3*).

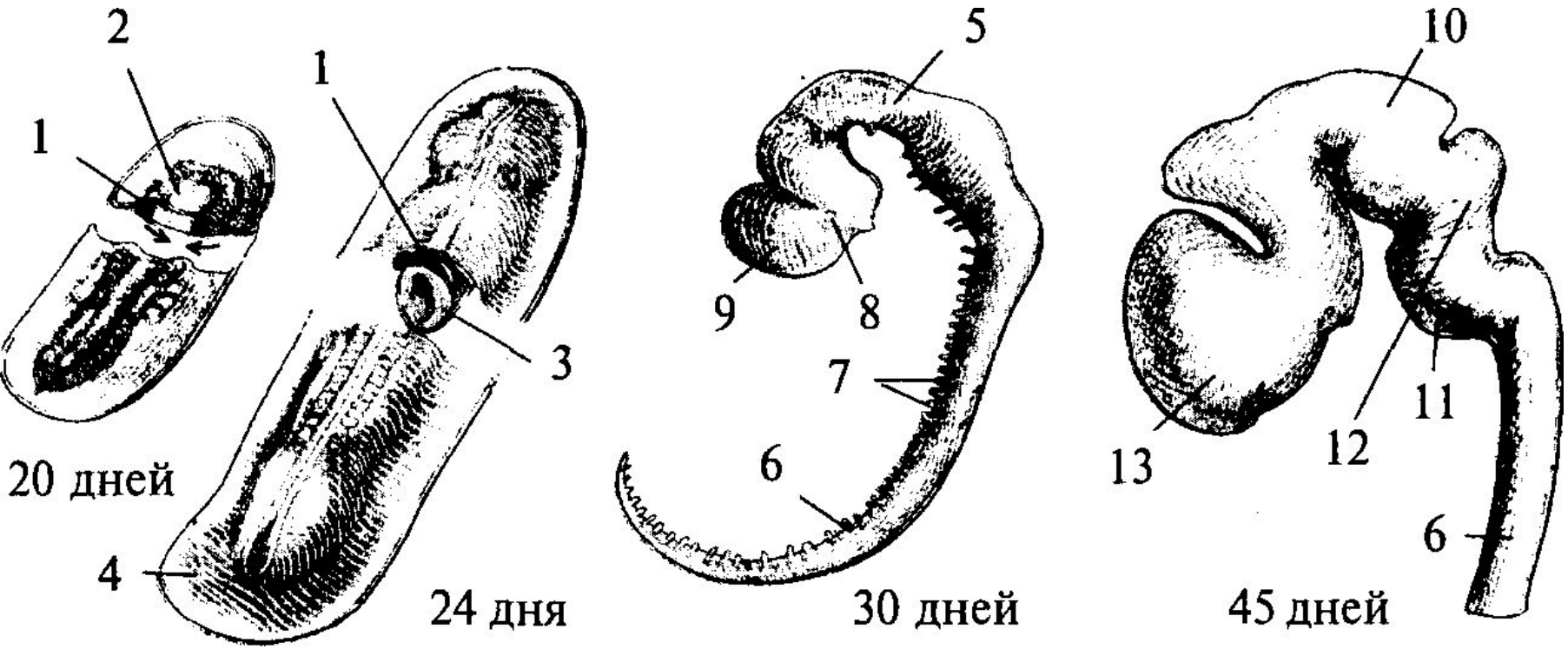

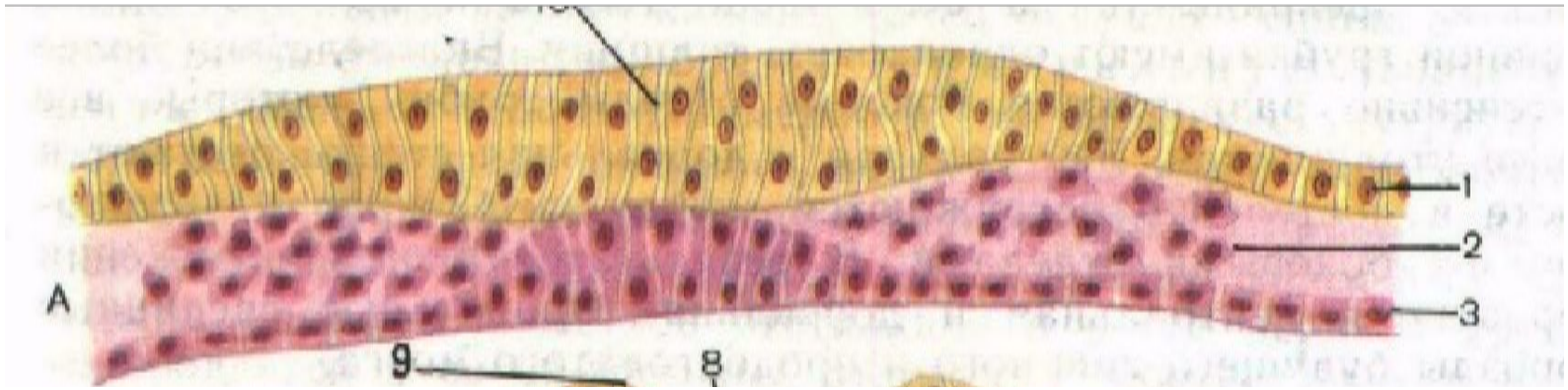

Нервная пластинка:
1-эктодерма,
2-мезодерма,
3-энтодерма

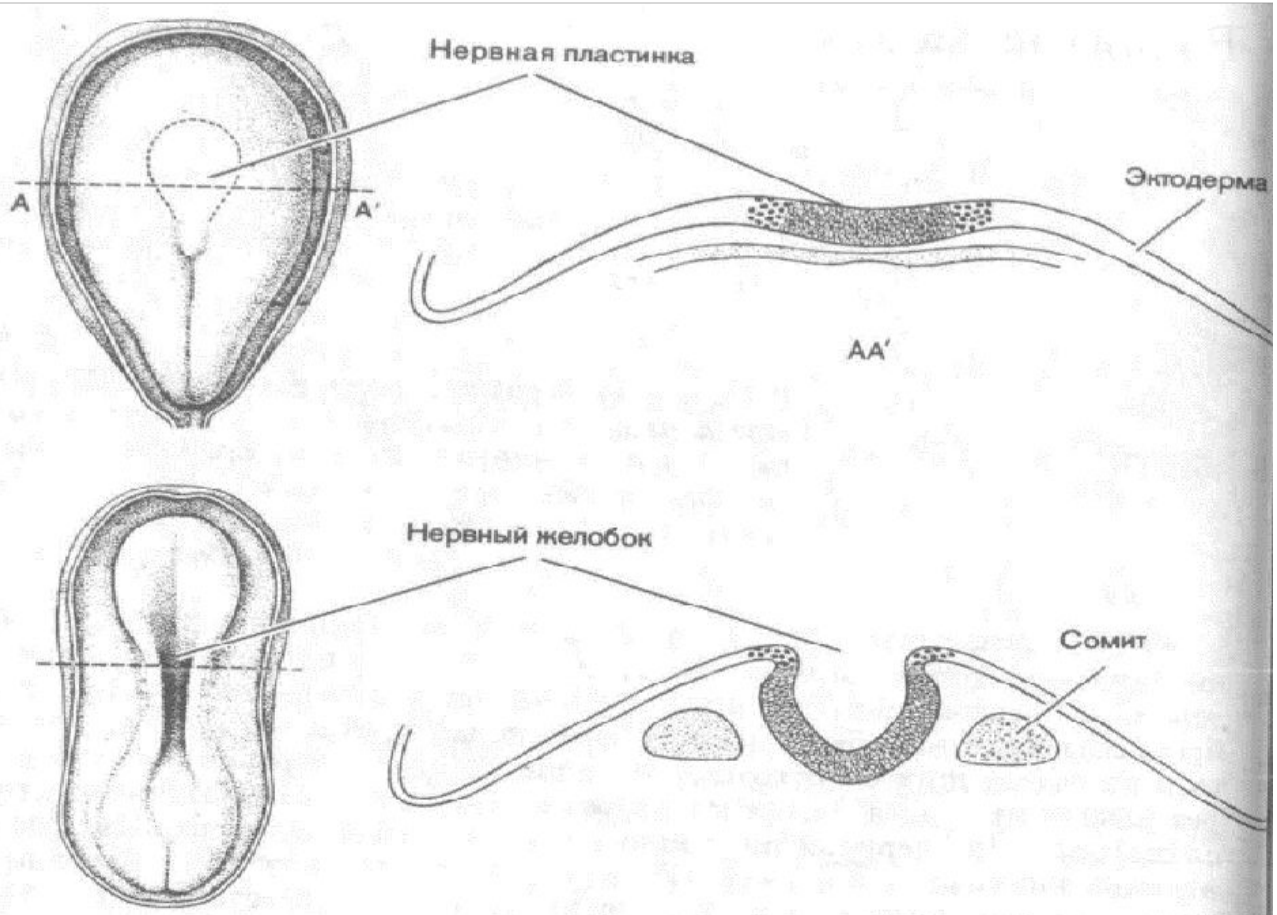

Четырьмя парами рисунков, которые показывают внешний вид развивающегося зародыша (*слева*) и соответствующие поперечные срезы на уровне середины будущего спинного мозга (*справа*), иллюстрируется происхождение нервной системы из эктодермы, или наружного слоя клеток, зародыша человека на 3-й и 4-й неделе после зачатия. Центральная нервная система берет начало от нервной пластинки – плоского слоя эктодермальных клеток на дорсальной поверхности

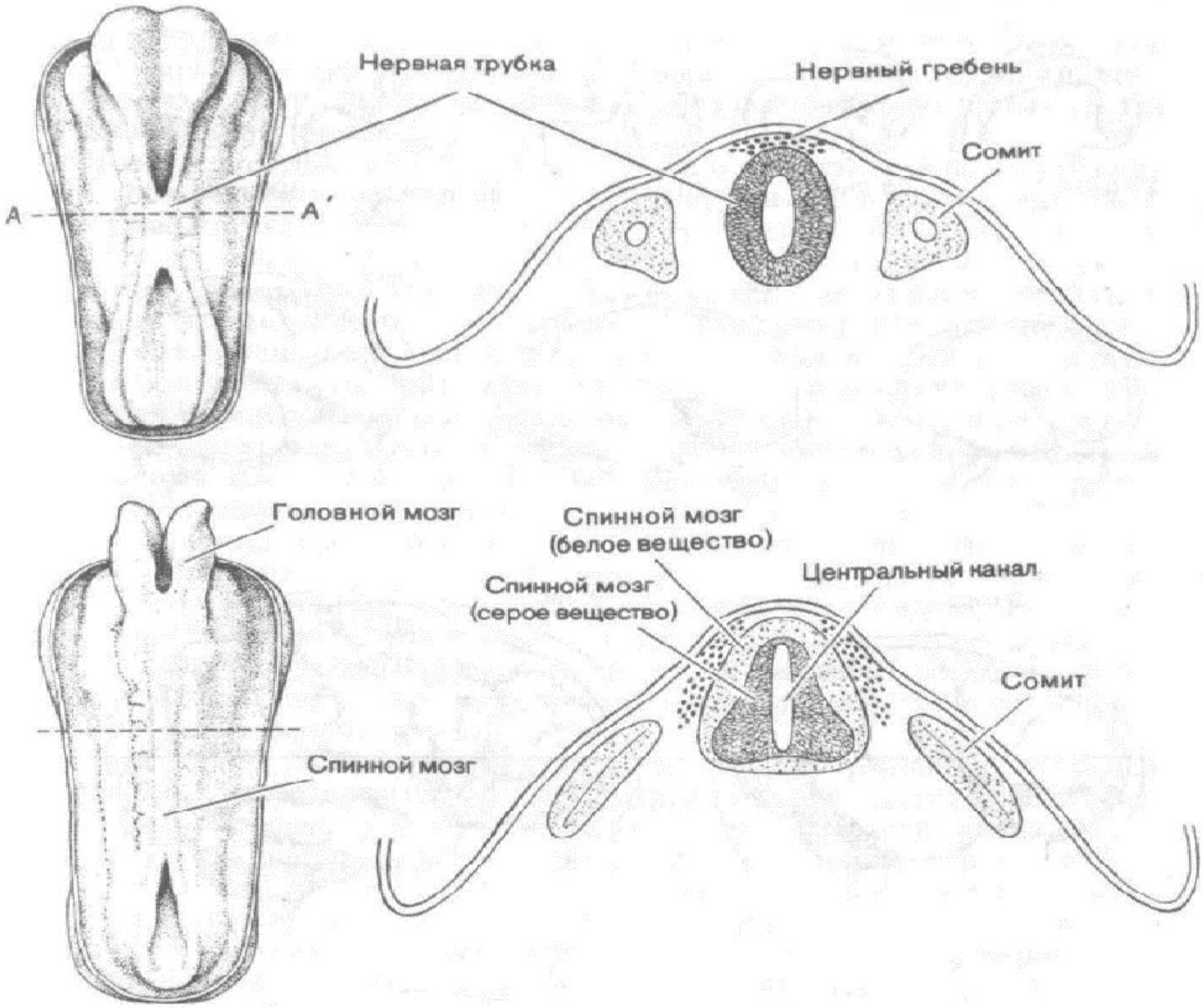

зародыша. Пластинка впоследствии замыкается в полую структуру, называемую нервной трубкой. Головной конец центрального канала расширяется, образуя желудочки, или полости, головного мозга. Периферическая нервная система формируется в основном из клеток нервного гребня и из волокон двигательных нервов, выходящих из нижних участков каждого сегмента будущего спинного мозга.

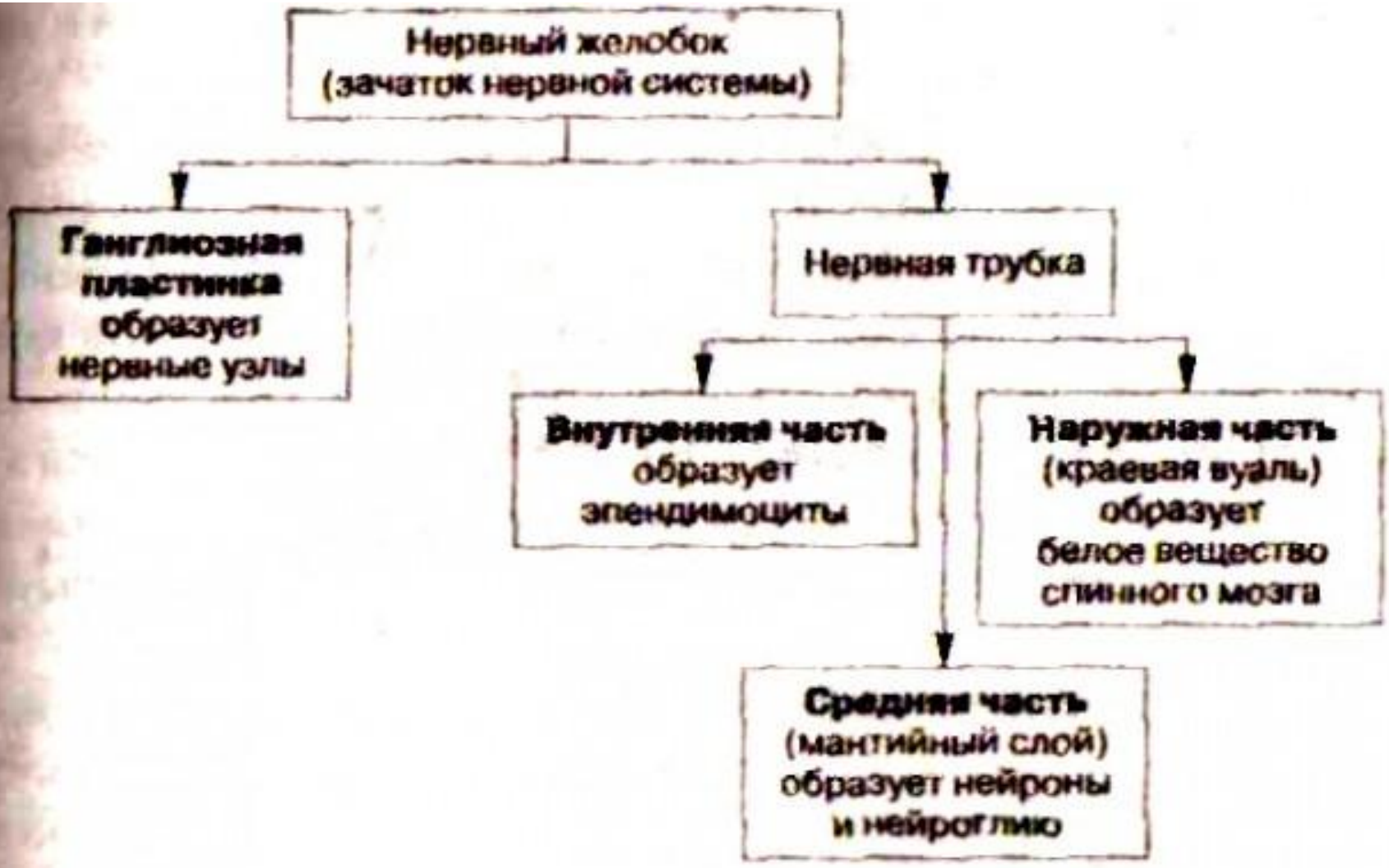
Нервный желобок
(зачаток нервной системы)
Ганглиозная пластинка образует нервные узлы
Нервная трубка
Внутренняя часть образует эпендимоциты
Наружная часть (краевая вуаль) образует белое вещество спинного мозга
Средняя часть (мантийный слой) образует нейроны и нейроглию

Рис. 2. Схемы формирования первичной нервной трубки:

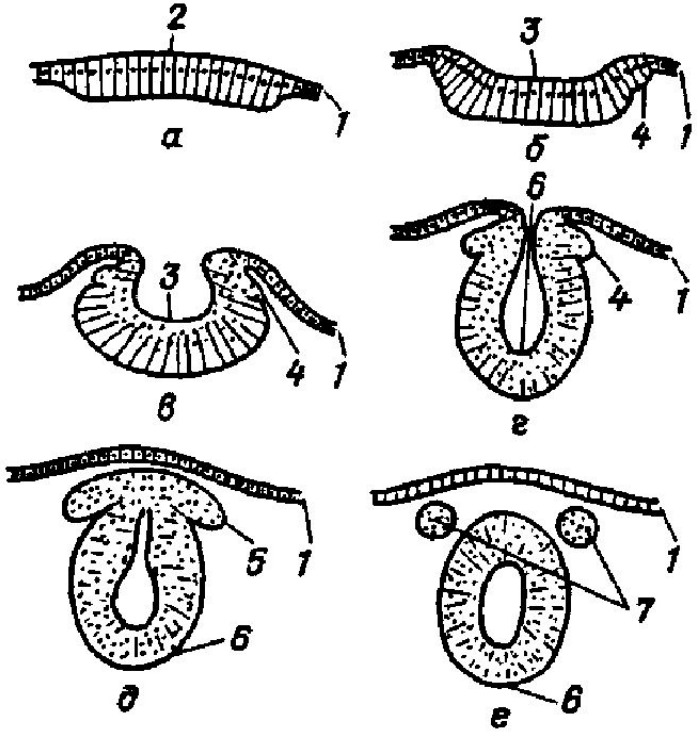

а — стадия медуллярной пластинки;

б, в — стадии медуллярной бороздки;

г, д, е — стадии мозговой трубки;

1 — кожный, или роговой, листок эктодермы;

2 — нейроэктодерма, или медуллярная (мозговая) пластинка;

3 — медуллярная бороздка;

4 — медуллярные валики;

5 — ганглиозная пластинка, образуется при слиянии медуллярных валиков;

6 — мозговая трубка, ее производные — спинной и головной мозг;

7 — ганглиозные валики, образуются при продольном расщеплении ганглиозной пластинки.

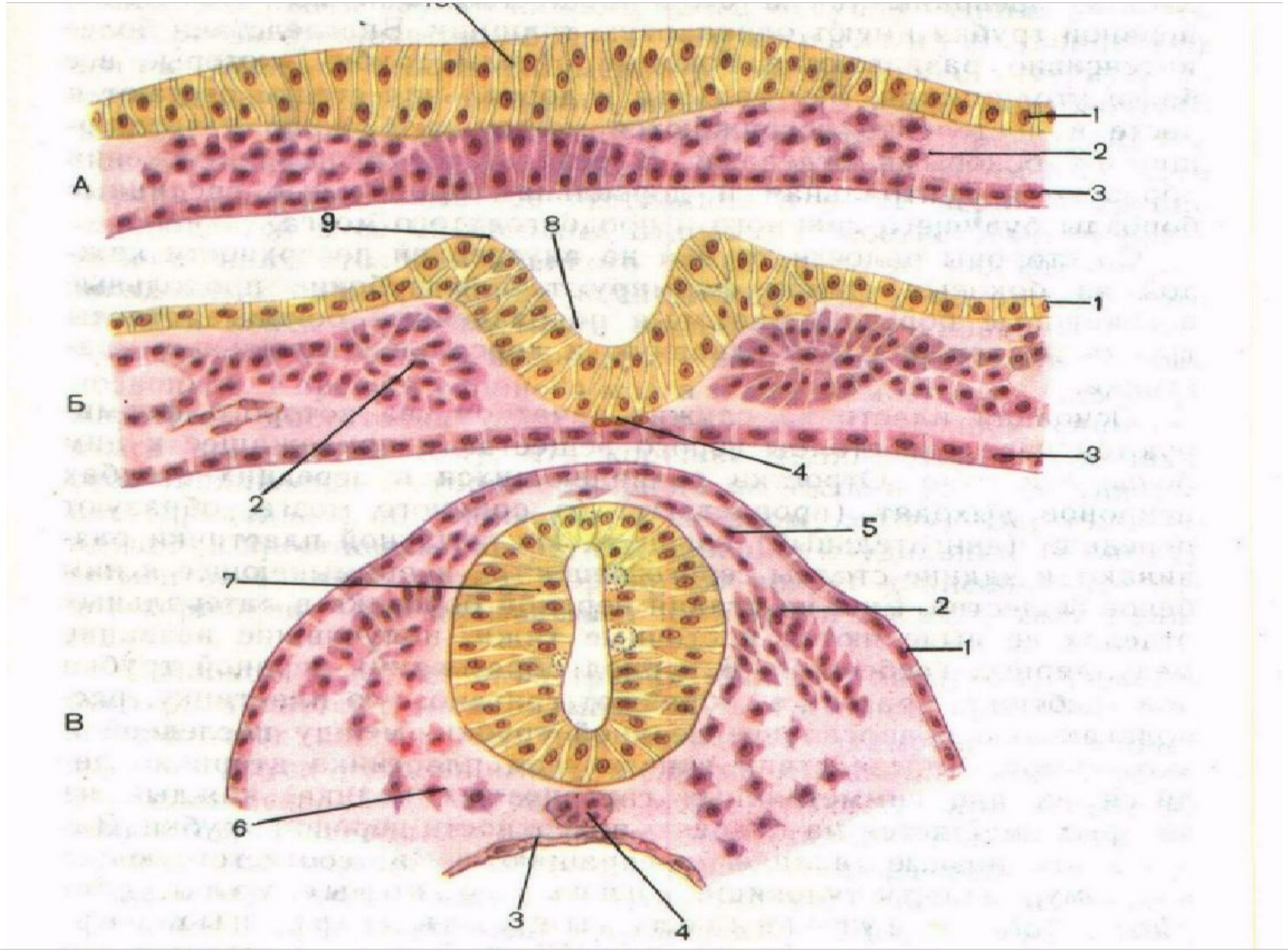

Рис. 109. Ранние стадии развития нервной системы человека Формирование нервной трубки

А — нервная пластинка Б — нервный желобок В — нервная трубка 1 — эктодерма, 2 — мезодерма, 3 — энтодерма, 4 — хорда, 5 — ганглиозная пластинка, 6 — желобок, 9 — нервный валик, 10 — нервная пластинка. й

Этапы развития головного мозга

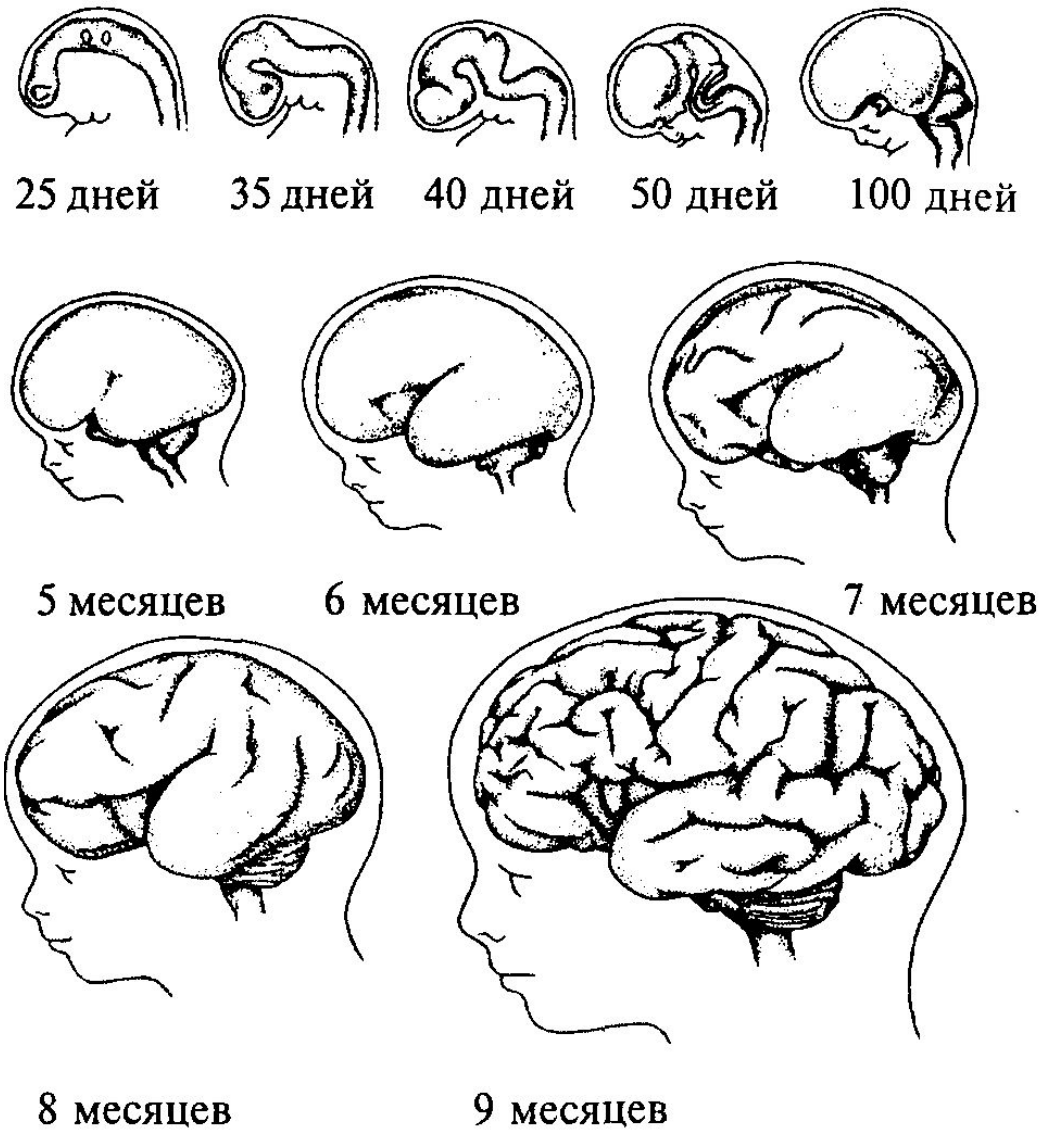

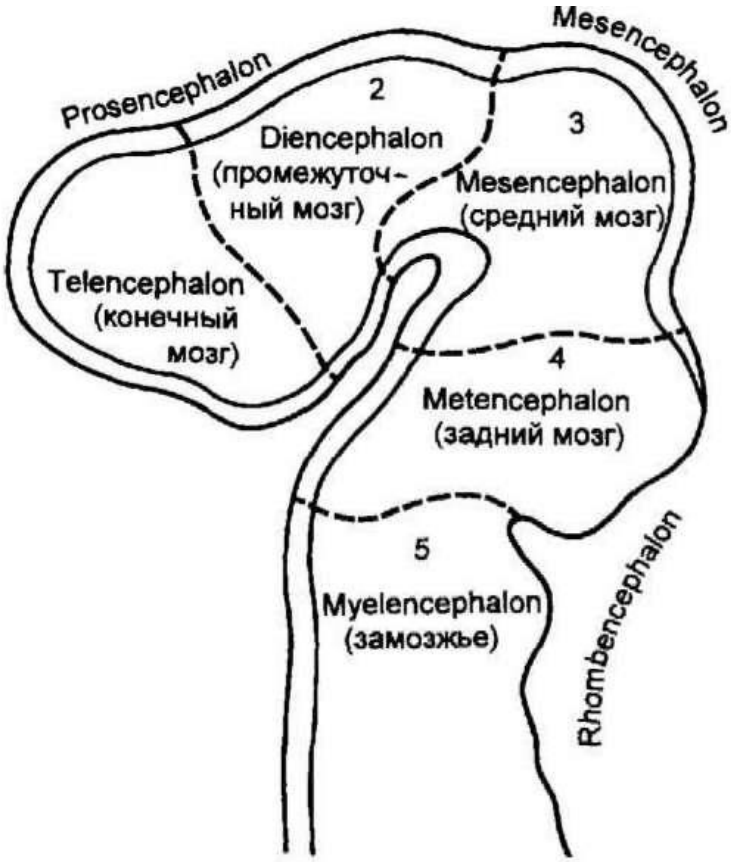
Mesencephalon
Prosencephalon
2
3
Diencephalon
(промежуточ-
ный мозг)
Mesencephalon
(средний мозг)
Telencephalon
(конечный
мозг)
4
Metencephalon
(задний мозг)
5
Myelencephalon
(замозжье)
Rhombencephalon

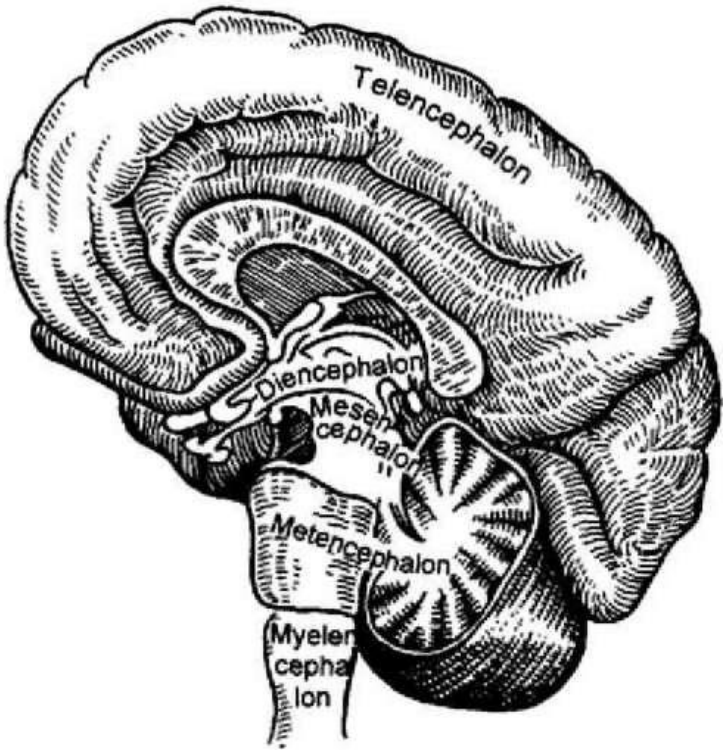
Telencephalon
Diencephalon
Mesen
cephalon
Metencephalon
Myelen
cepha
lon

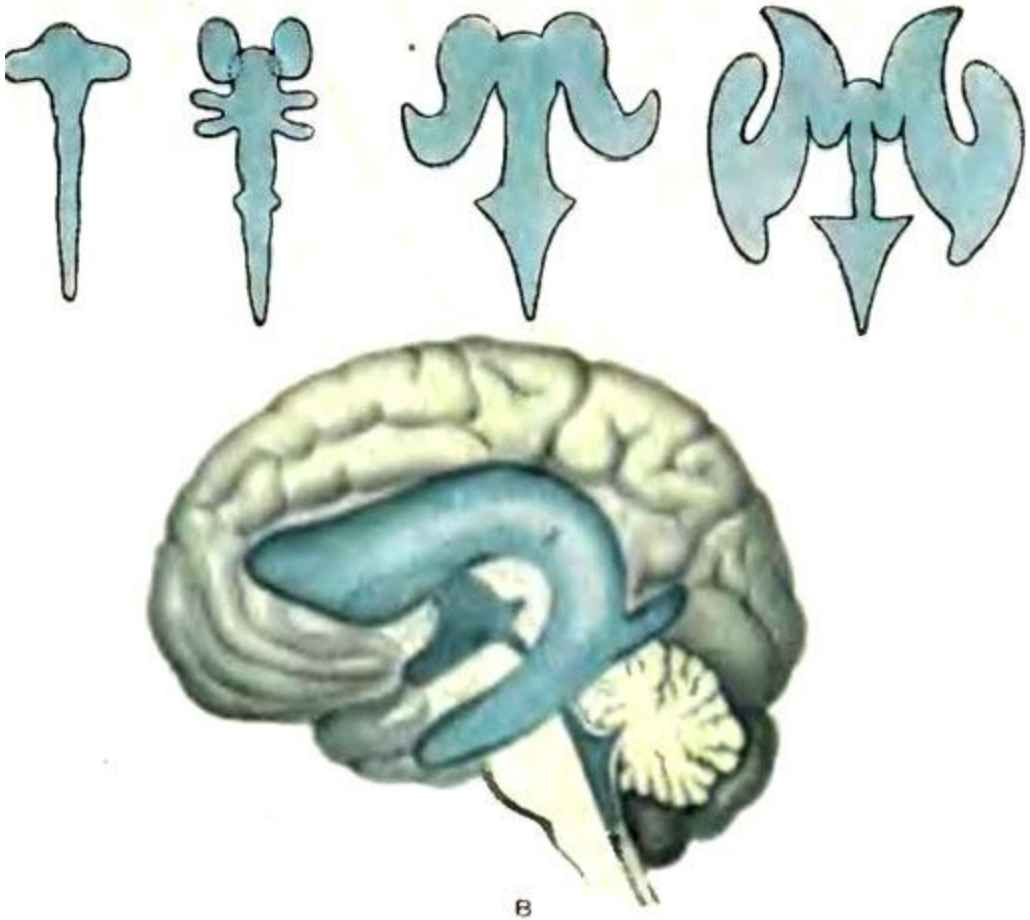

В. Онтогенез желудочковой системы мозга.

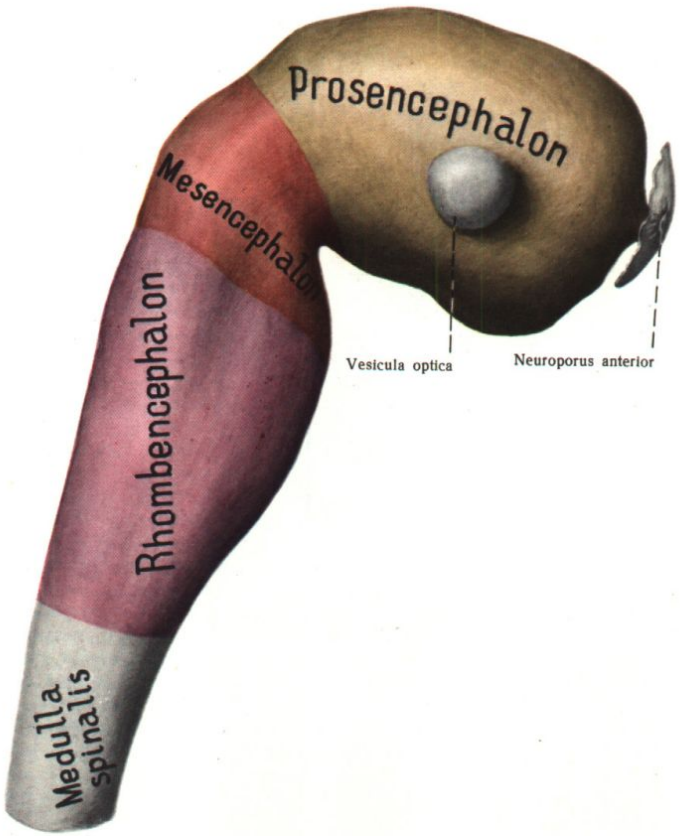

722. *Головной мозг эмбриона;* справа.
(Стадия трех мозговых пузырей.)

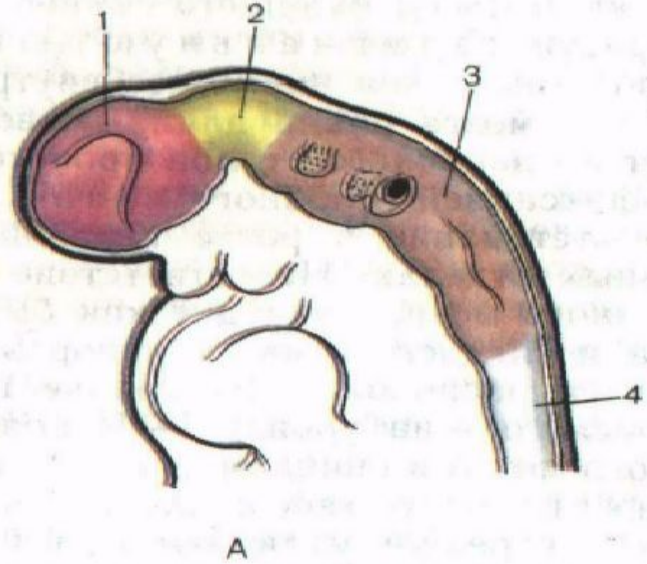

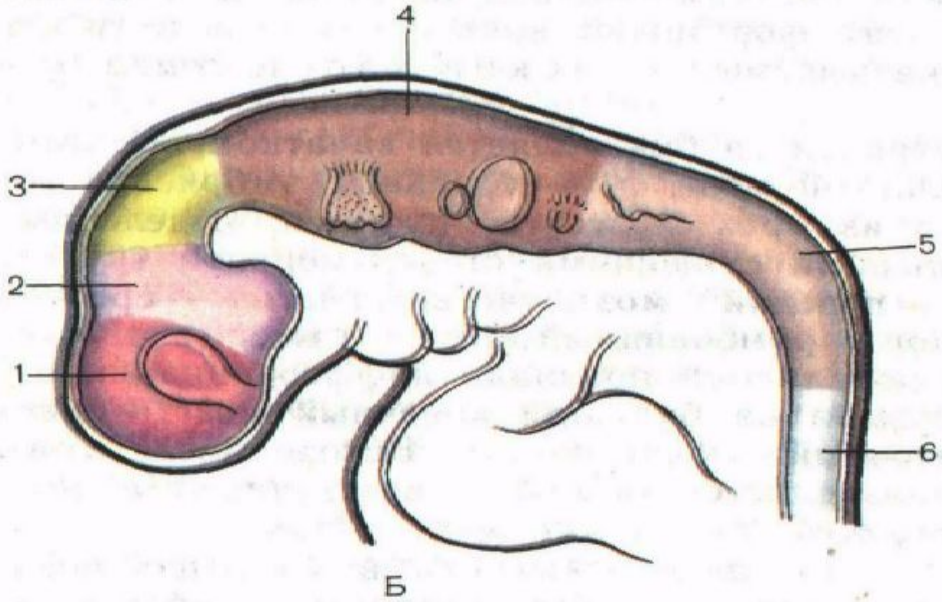

Рис. 110. Головной мозг эмбриона человека на стадиях трех (А) и пяти (Б) мозговых пузырей.

А — $3^1/_2$ нед: 1 — prosencephalon; 2 — mesencephalon; 3 — rhombencephalon; 4 — medulla spinalis. Б — 4 нед: 1 — telencephalon; 2 — diencephalon; 3 — mesencephalon; 4 — metencephalon; 5 — myelencephalon; 6 — medulla spinalis.

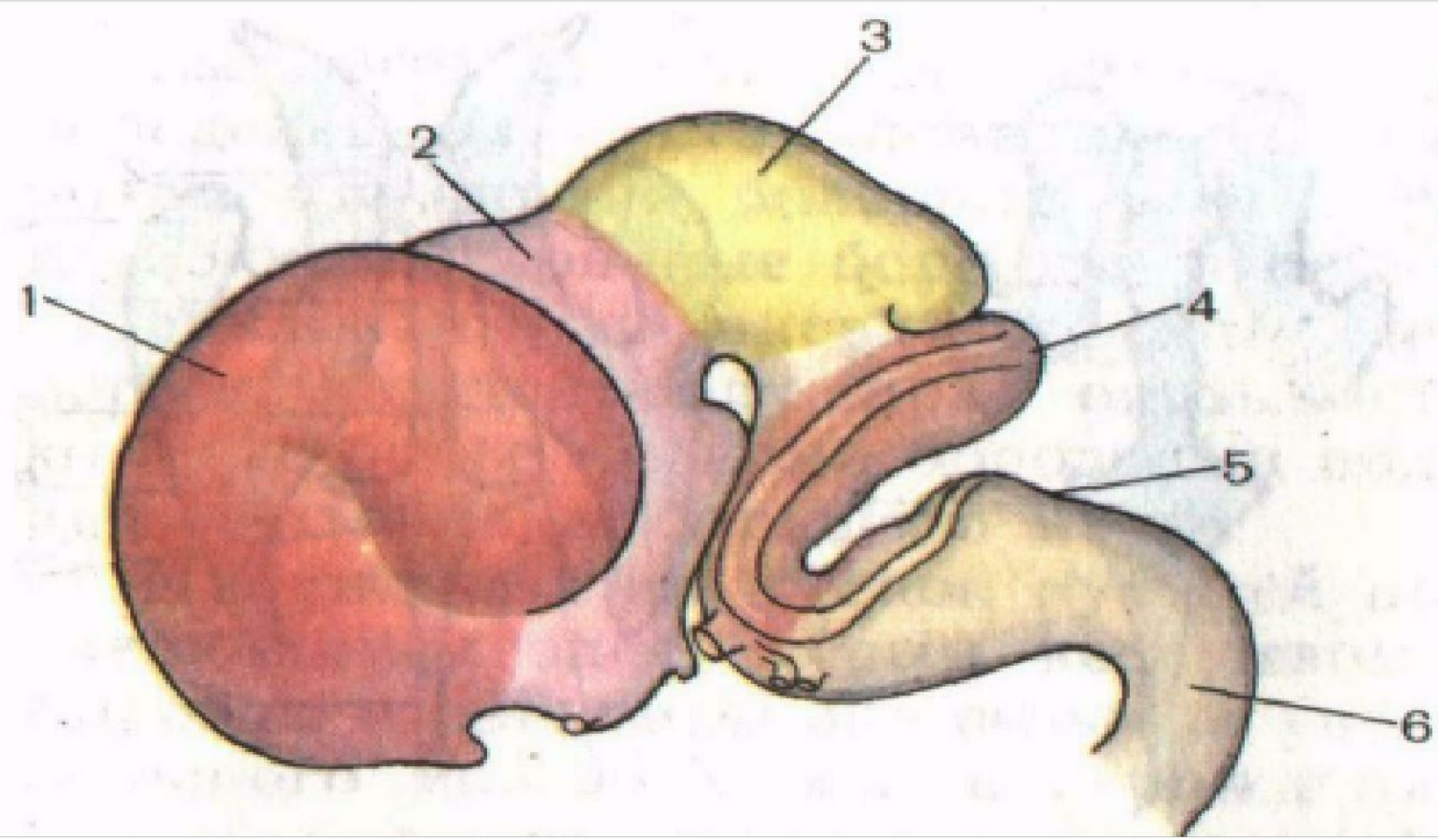

Рис. 111. Головной мозг эмбриона человека, 8 нед.
1 — telencephalon; 2 — dien-cephalon; 3 — mesencephalon; 4 — metencephalon; 5 — myelen-cephalon; 6 — medulla spinalis

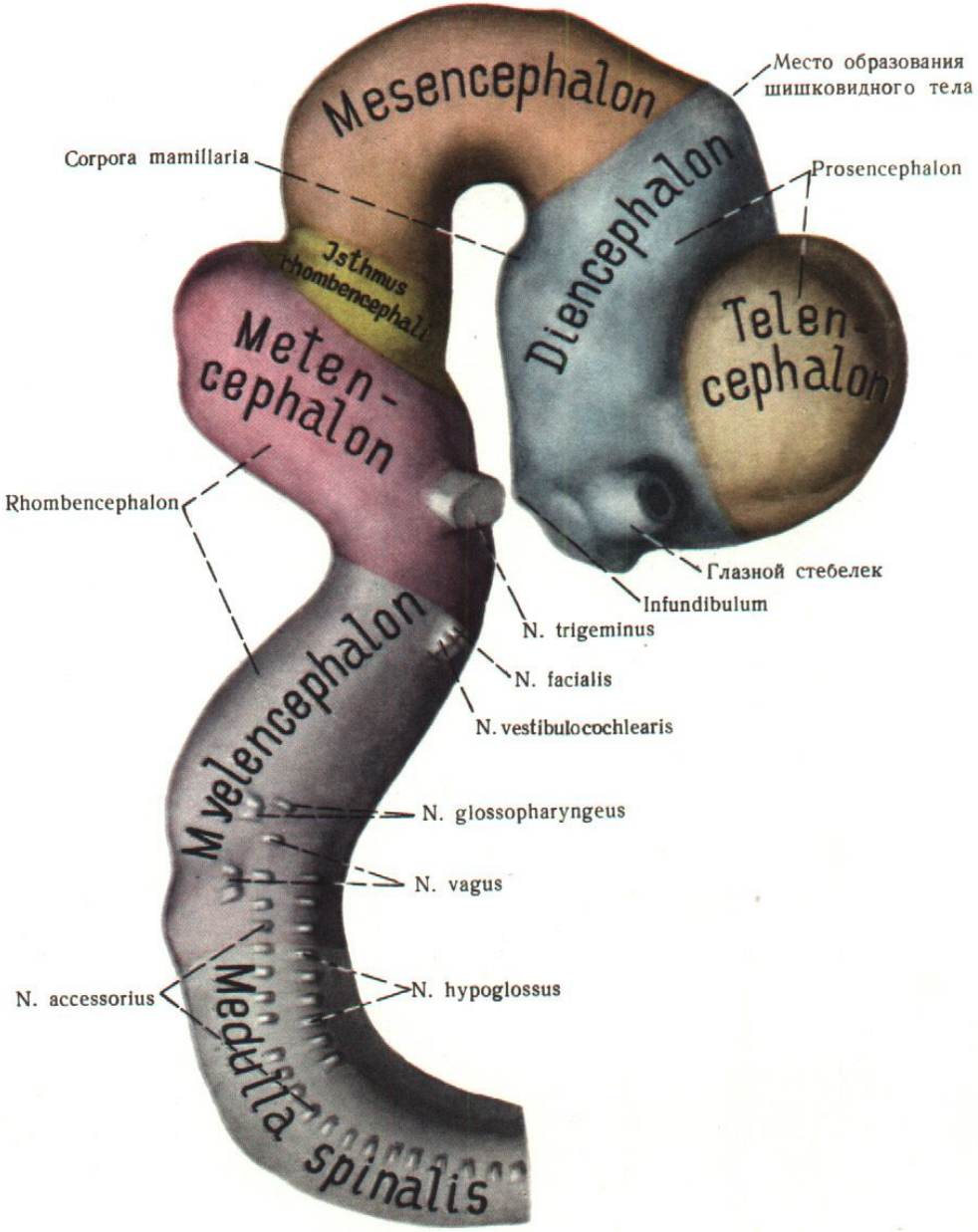

723. *Головной мозг; эмбрион 10,2 мм длины;* справа.
(По реконструкционной модели.)

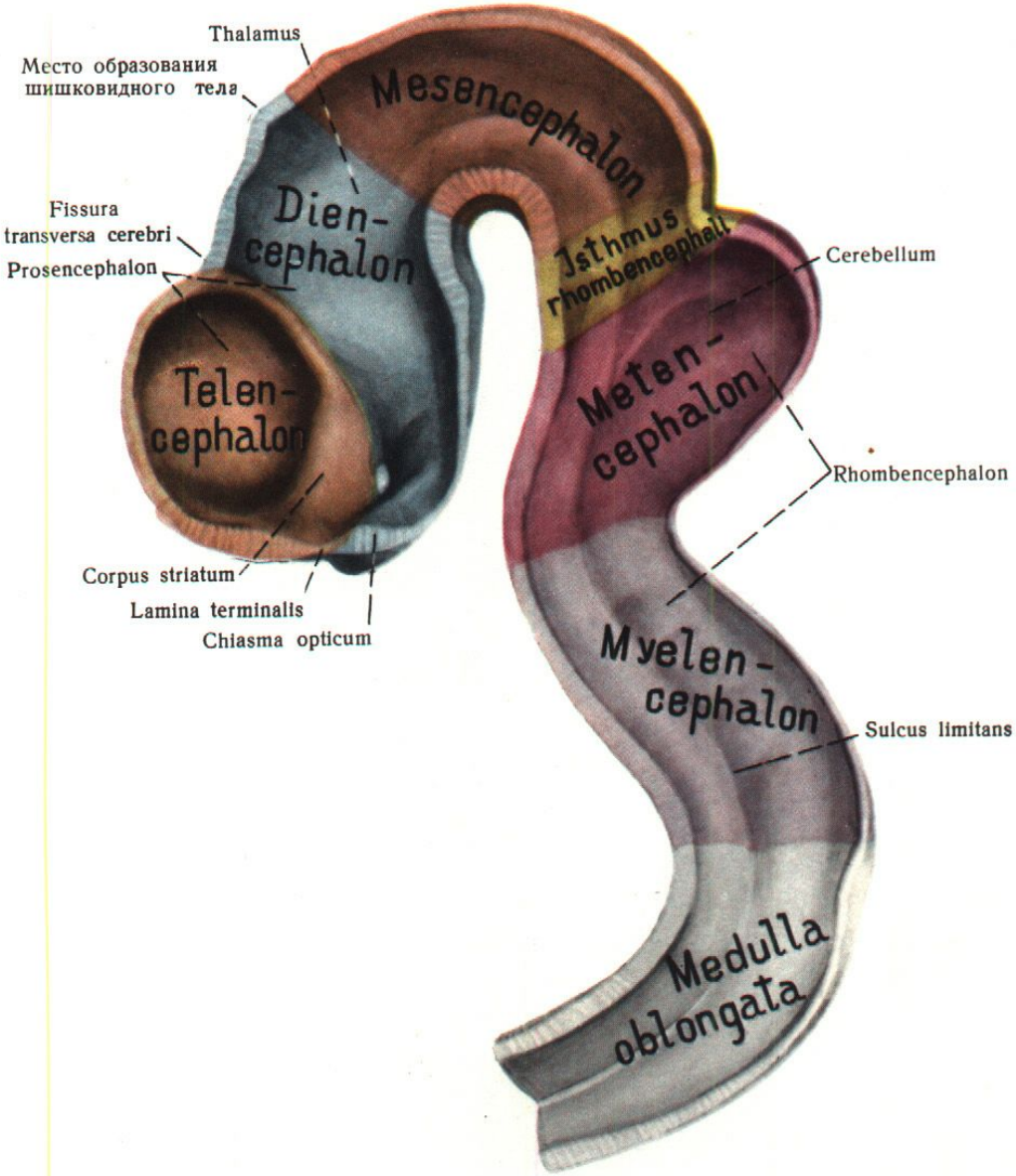

724. *Головной мозг; эмбрион 10,2 мм длины; правая половина;* изнутри.
(Полость мозговых пузырей.)

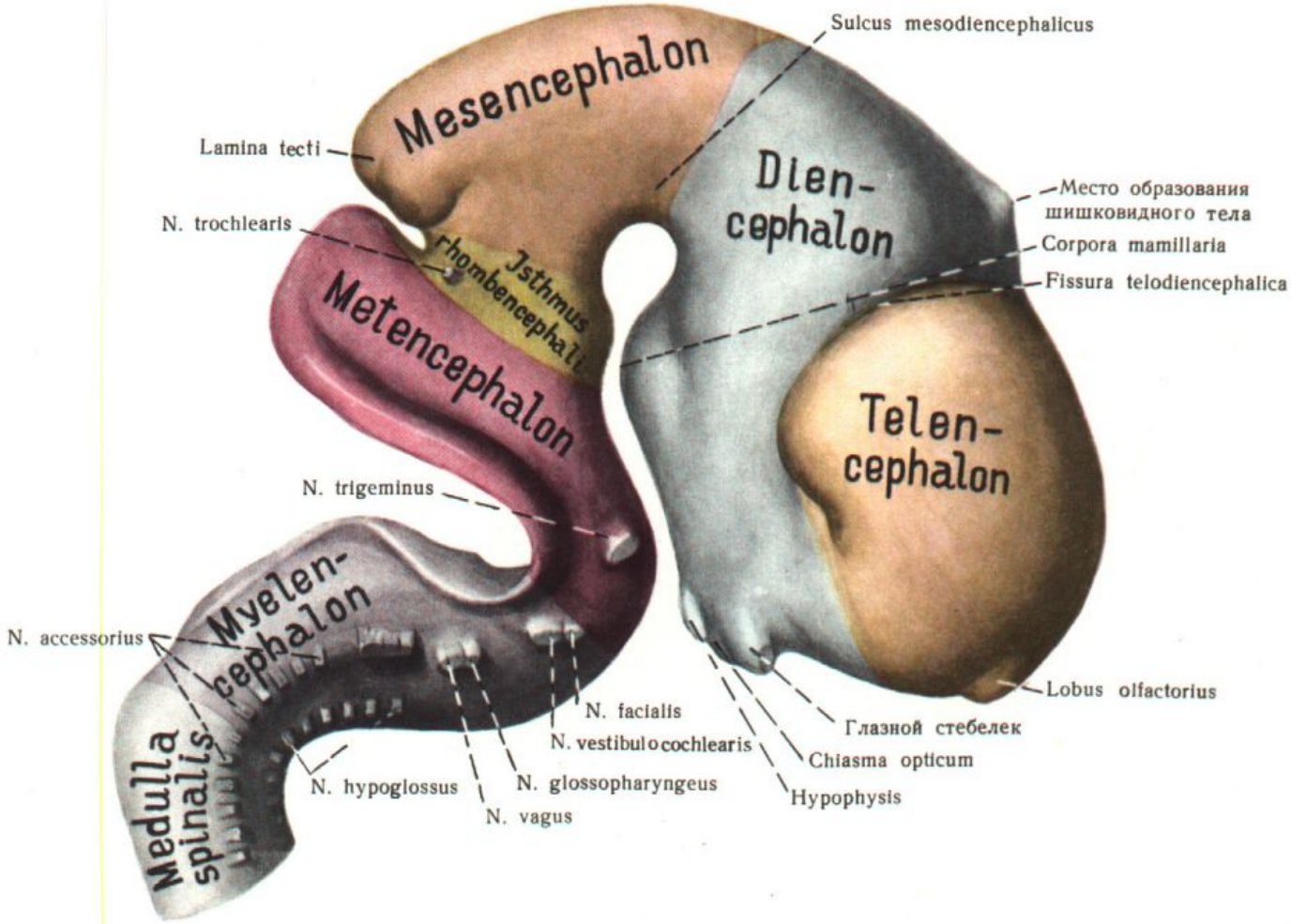

725. *Головной мозг; эмбрион 13,6 мм длины;* справа.
(По реконструкционной модели.)

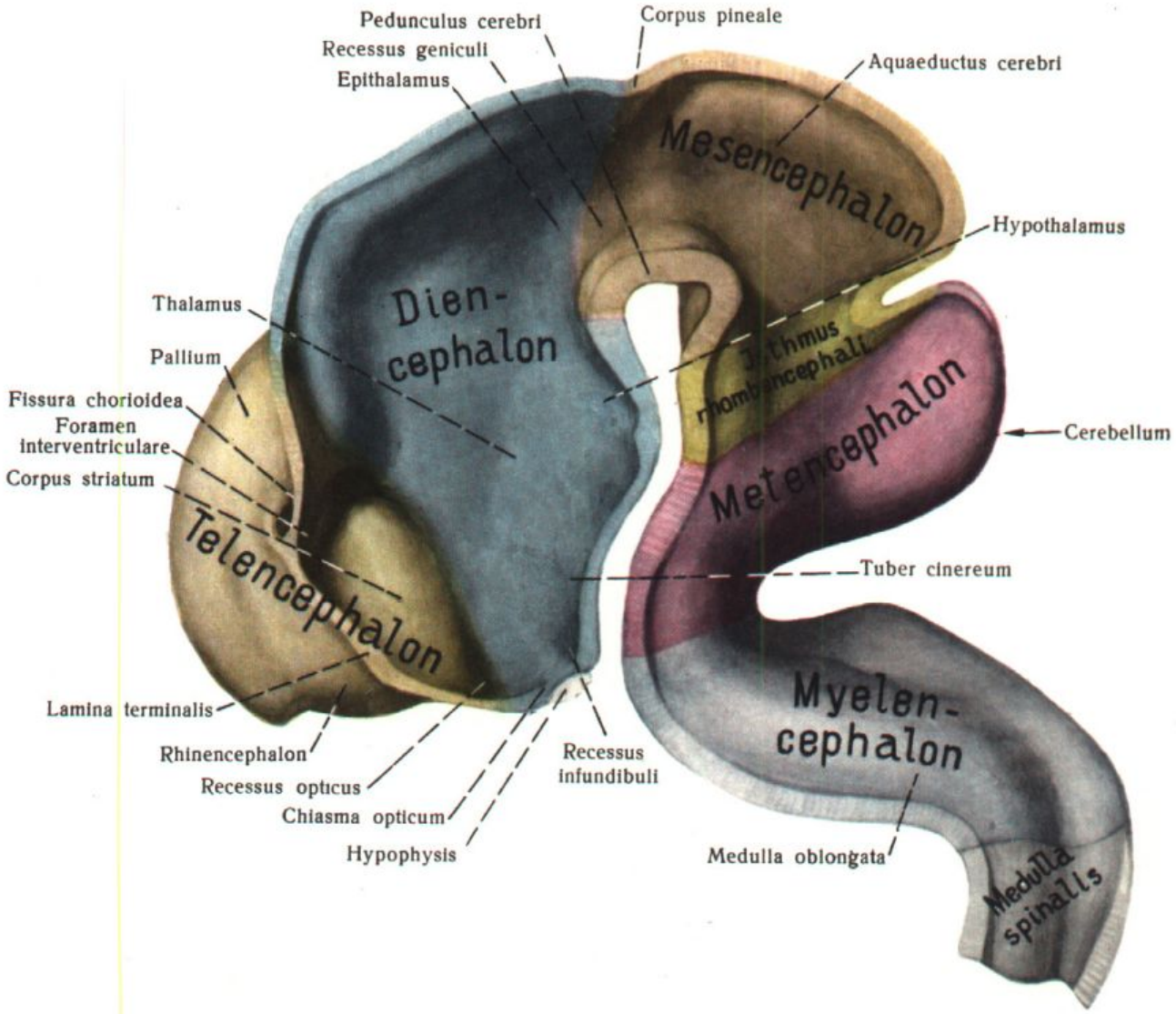

726. *Головной мозг; эмбрион 13,6 мм длины; правая половина;* изнутри.
(Полости мозговых пузырей.)

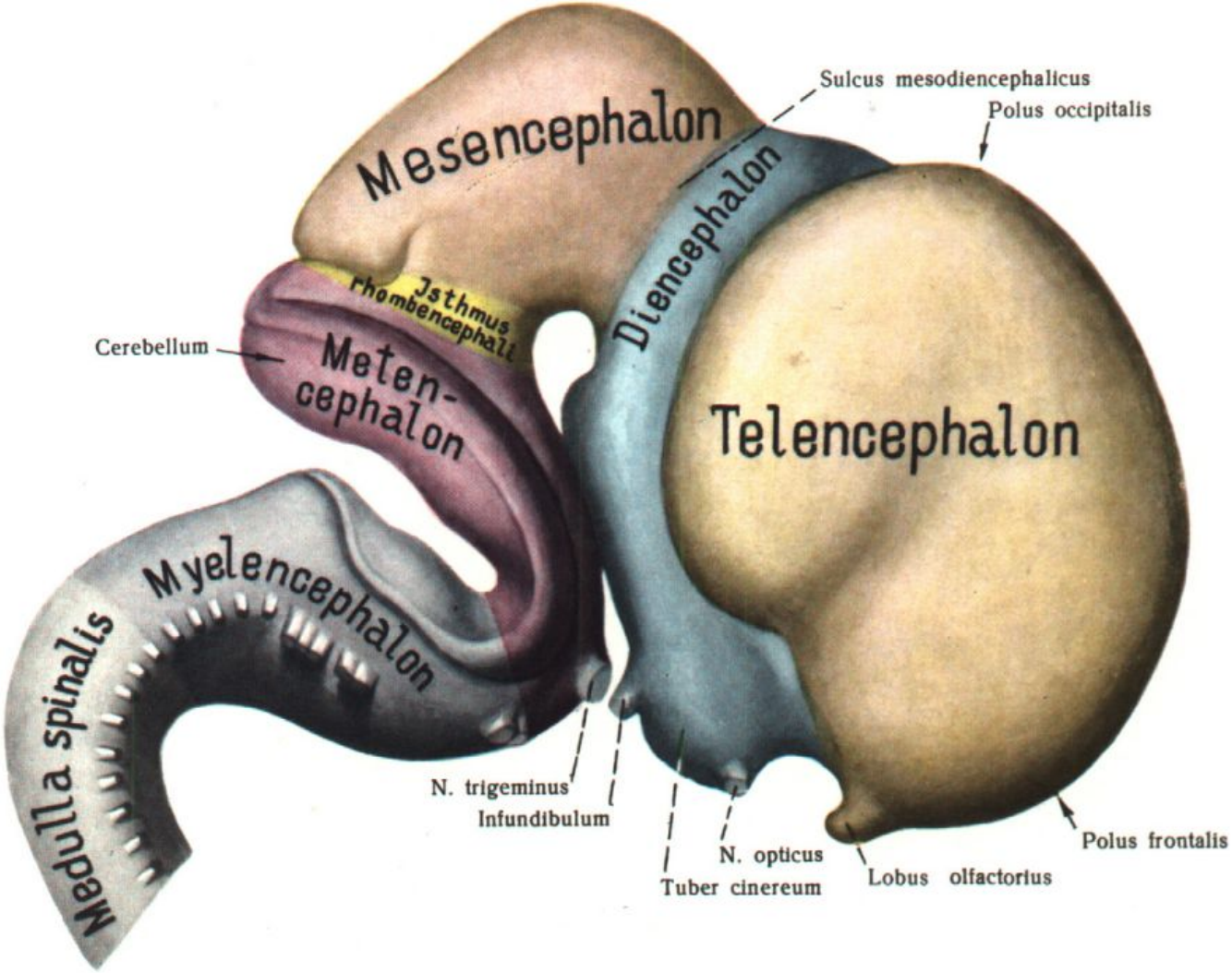

727. *Головной мозг; эмбрион 50 мм длины;* справа.

(По реконструкционной модели.)

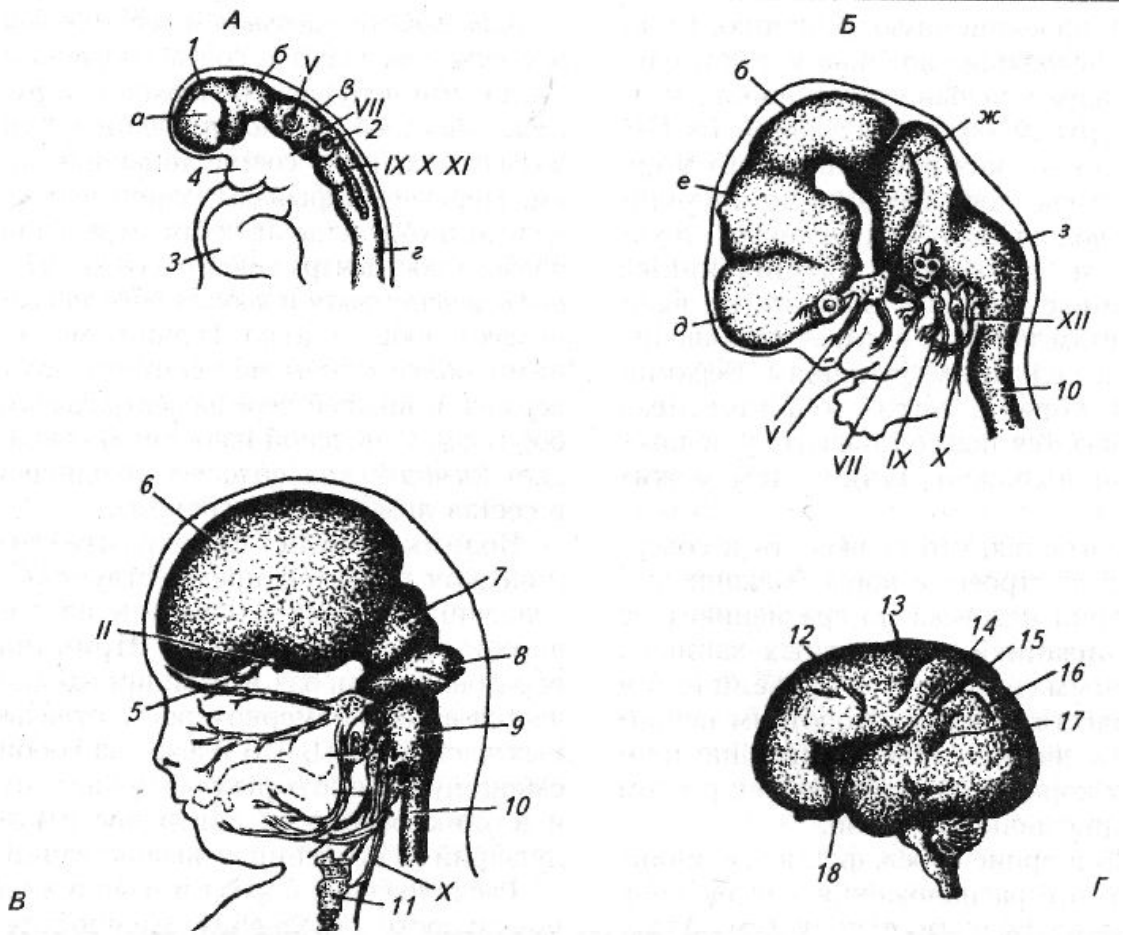

Рис. 3.49. Развитие головного мозга в пренатальный период:
А — 3 недели; *Б* — 5 недель; *В* — 5 месяцев; *Г* — 6 месяцев; *Д* — новорожденный: *а* — передний, *б* — средний и *в* — задний пузыри; *г* — спинной мозг; *д* — конечный, *е* — промежуточный, *ж* — задний и *з* — добавочный мозг; *1* — глазной пузырь; *2* — слуховой пузырек; *3* — сердце; *4* — нижнечелюстной отросток; *5* — обонятельный бугорок; *6* — большое полушарие; *7* — средний мозг; *8* — мозжечок; *9* — продолговатый мозг; *10* — спинной мозг; *11* — гортань; *12* — нижняя прецентральная, *13* — центральная, *14* — латеральная, *15* — постцентральная, *16* — межтеменная и *17* — верхняя височная борозды; *18* — островок. Римскими цифрами обозначены черепные нервы

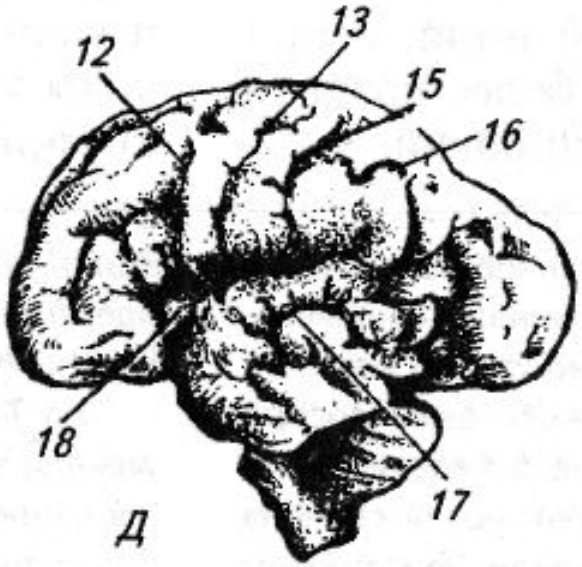

Рис. 3.49. Развитие головного мозга в пренатальный период:
А — 3 недели; *Б* — 5 недель; *В* — 5 месяцев; *Г* — 6 месяцев; *Д* — новорожденный: *а* — передний, *б* — средний и *в* — задний пузыри; *г* — спинной мозг; *д* — конечный, *е* — промежуточный, *ж* — задний и *з* — добавочный мозг; *1* — глазной пузырь; *2* — слуховой пузырек; *3* — сердце; *4* — нижнечелюстной отросток; *5* — обонятельный бугорок; *6* — большое полушарие; *7* — средний мозг; *8* — мозжечок; *9* — продолговатый мозг; *10* — спинной мозг; *11* — гортань; *12* — нижняя прецентральная, *13* — центральная, *14* — латеральная, *15* — постцентральная, *16* — межтеменная и *17* — верхняя височная борозды; *18* — островок. Римскими цифрами обозначены черепные нервы

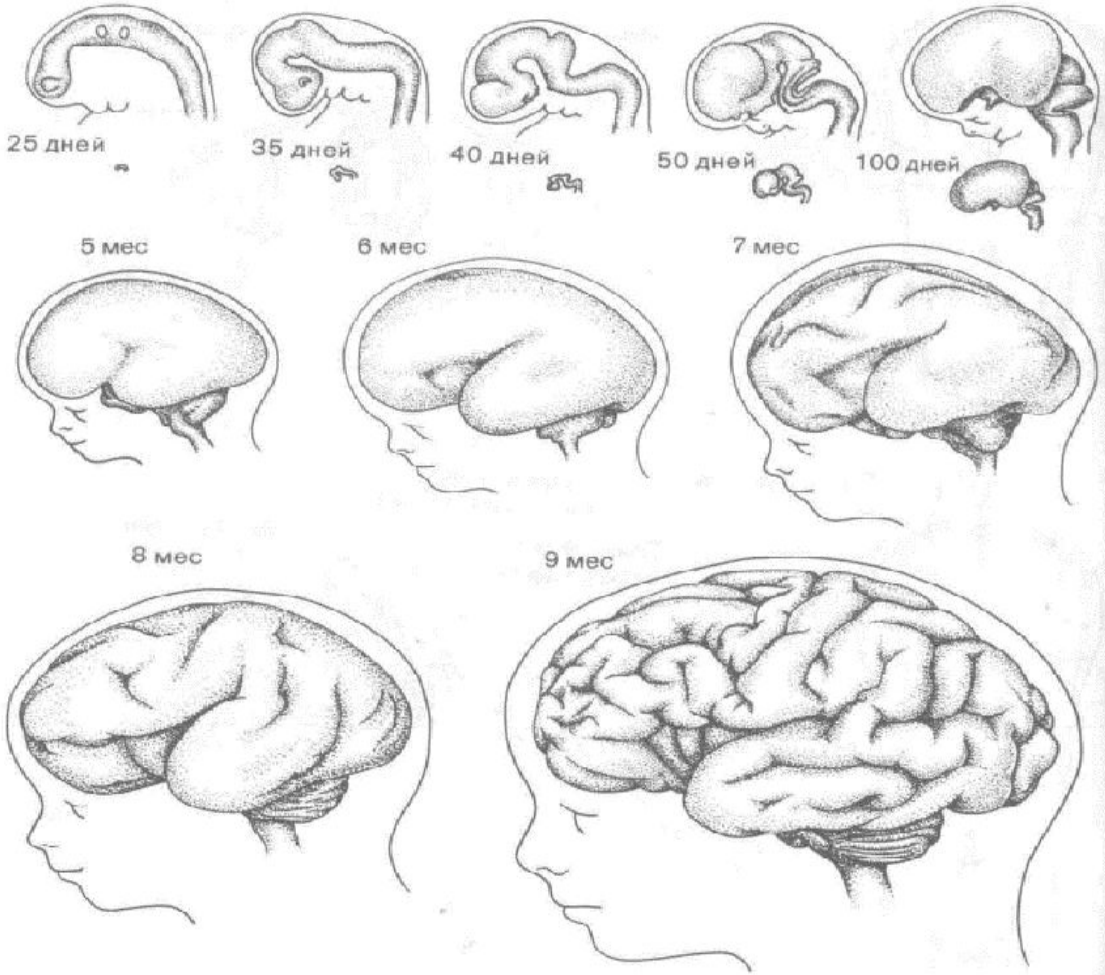

В этой серии рисунков показано развитие мозга человека (*вид сбоку*) на эмбриональных стадиях и у плода. Рисунки основной серии (*внизу*) все приведены в одном масштабе. Первые пять эмбриональных стадий (*вверху*) проиллюстрированы увеличенными рисунками, чтобы яснее показать детали. Три основные части головного мозга (передний, средний и задний мозг) образуются как выпуклости головного конца нервной трубки. У людей полушария головного мозга со временем нарастают на средний и задний мозг, а также частично закрывают мозжечок. Характерные для головного мозга извилины и борозды не обнаруживаются до середины периода внутриутробного развития. Если предположить, что полностью развитый головной мозг содержит порядка 100 миллиардов нейронов и что после рождения фактически не добавляется новых нейронов, то можно вычислить, что в период развития нейроны должны образовываться со скоростью более чем 250 000 в минуту.

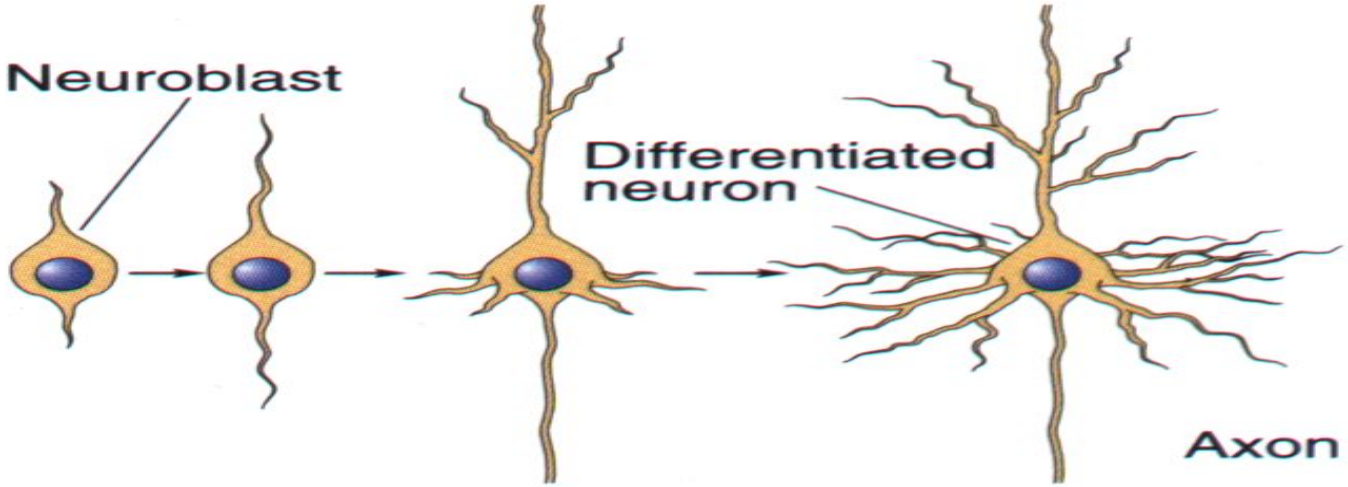

Figure 22.6
The differentiation of a neuroblast into a neuron.

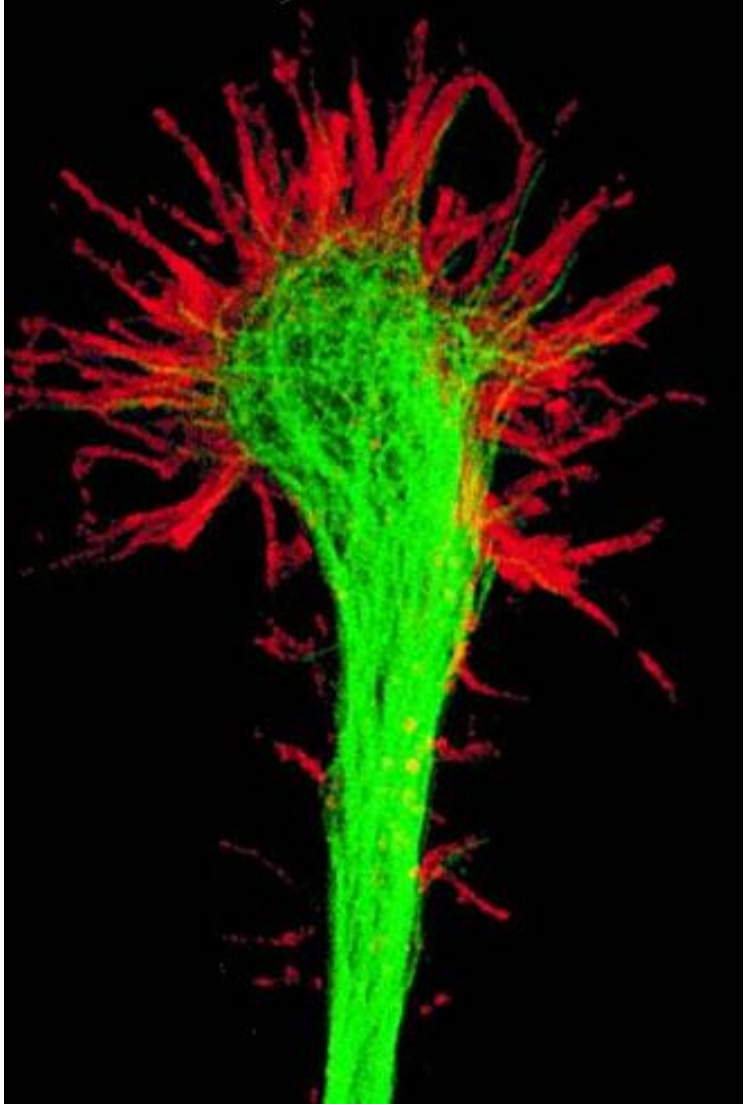

На конце развивающегося отростка нервной клетки появляется утолщение неправильной формы, которое, видимо, и прокладывает путь через окружающую ткань. Это утолщение называется конусом роста нервной клетки.

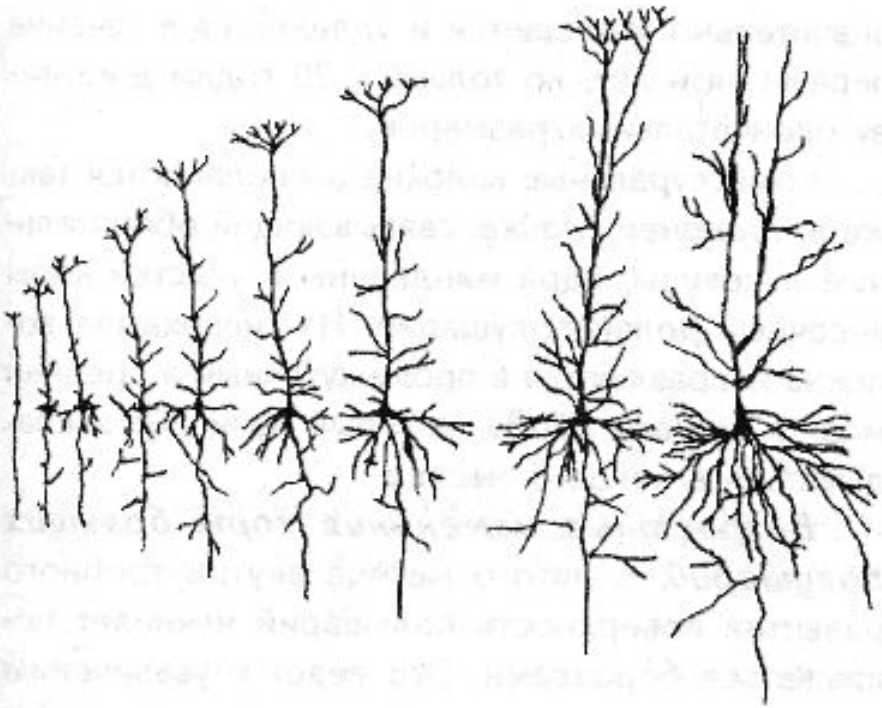

Рис. 3.52. Изменение пирамидных нейронов в пре- и постнатальном онтогенезе

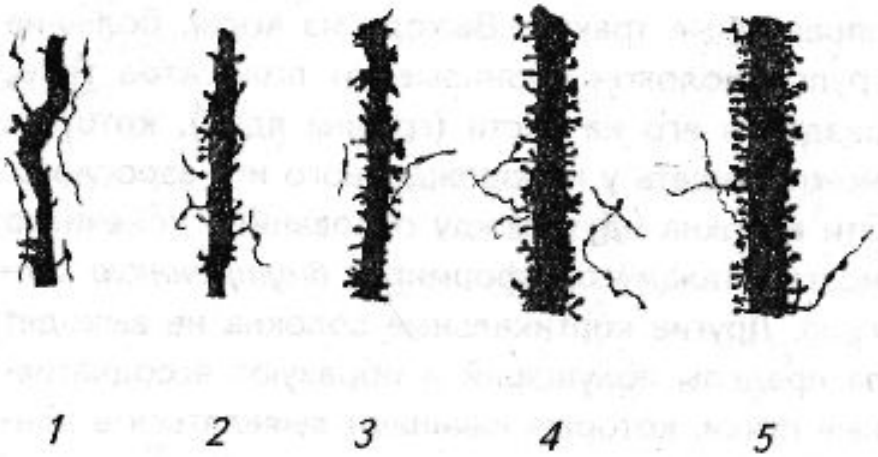

Рис. 3.53. Увеличение числа шипиков на апикальных дендритах пирамидных нейронов V слоя коры:
1 — 5-месячный плод; *2* — 7-месячный плод; *3* — новорожденный; *4* — 2-месячный ребенок; *5* — 8-месячный ребенок

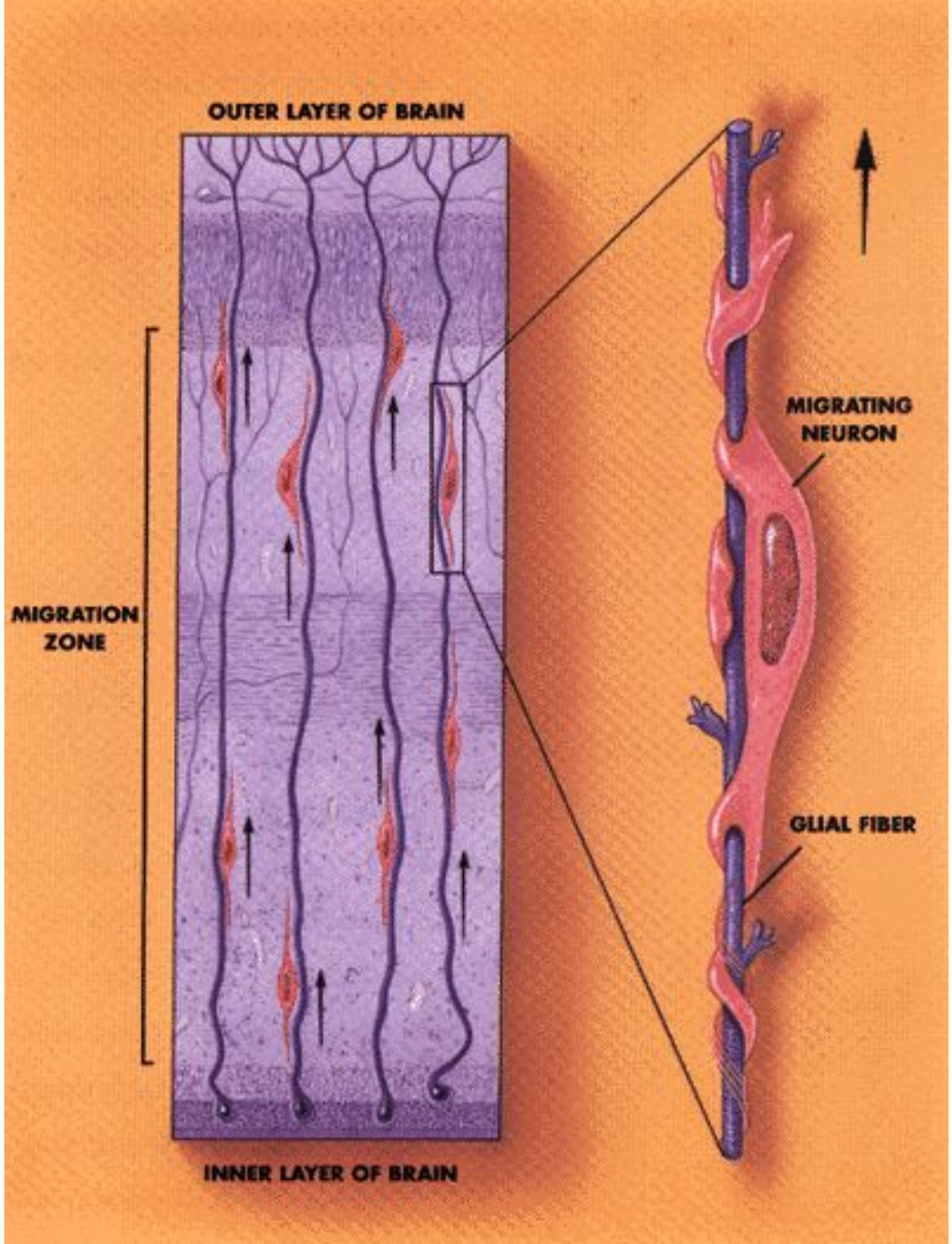

As the brain develops, neurons migrate from the inner surface to form the outer layers. Left: Immature neurons use fibers from cells called glia as highways to carry them to their destinations. Right: A single neuron, shown about 2,500 times its actual size, moves on a glial fiber.

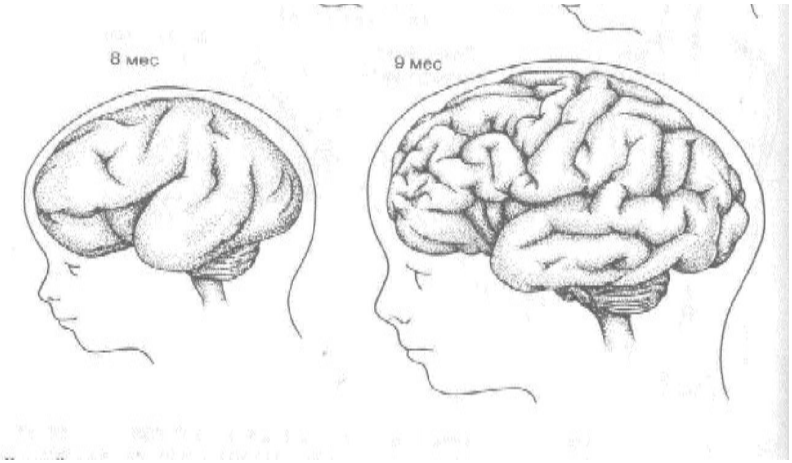
8 мес
9 мес

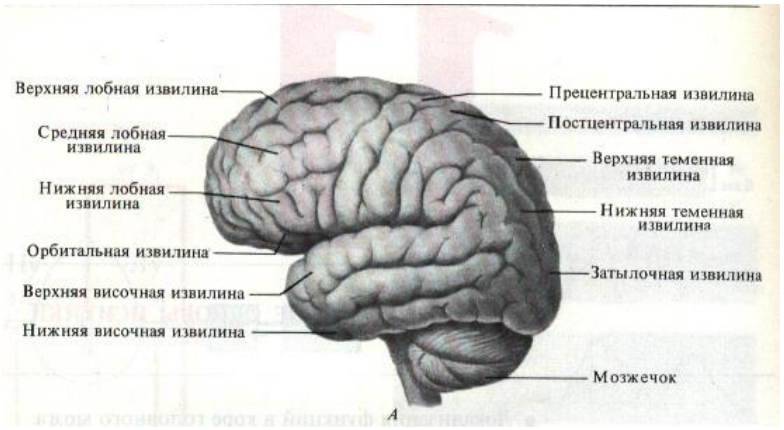
Верхняя лобная извилина
Средняя лобная извилина
Нижняя лобная извилина
Орбитальная извилина
Верхняя височная извилина
Нижняя височная извилина
Прецентральная извилина
Постцентральная извилина
Верхняя теменная извилина
Нижняя теменная извилина
Затылочная извилина
Мозжечок
А