Рентгенодиагностика черепно-мозговой травмы у детей

Михайлов Марс Константинович
Д.м.н., профессор,
заведующий кафедрой лучевой диагностики КГМА

2008

I. Родовая черепно-мозговая травма

- 1) родовая опухоль
- 2) кефалогематома: обычная и осложненная
- 3) повреждения костей черепа
- 4) внутричерепные кровоизлияния
- 5) линейные, вдавленные и «отрывные» переломы костей черепа
- 6) особенности рентгенологического исследования для выявления родовой травмы черепа

II. Бытовая черепно-мозговая травма

- 1. Частота повреждений черепа у детей
- 2. Методика рентгенологического исследования
- 3. Травмы костей свода и основания черепа
- 4. Линейные, оскольчатые и дырчатые переломы
- 5. Рентгенологические симптомы травм черепа у детей

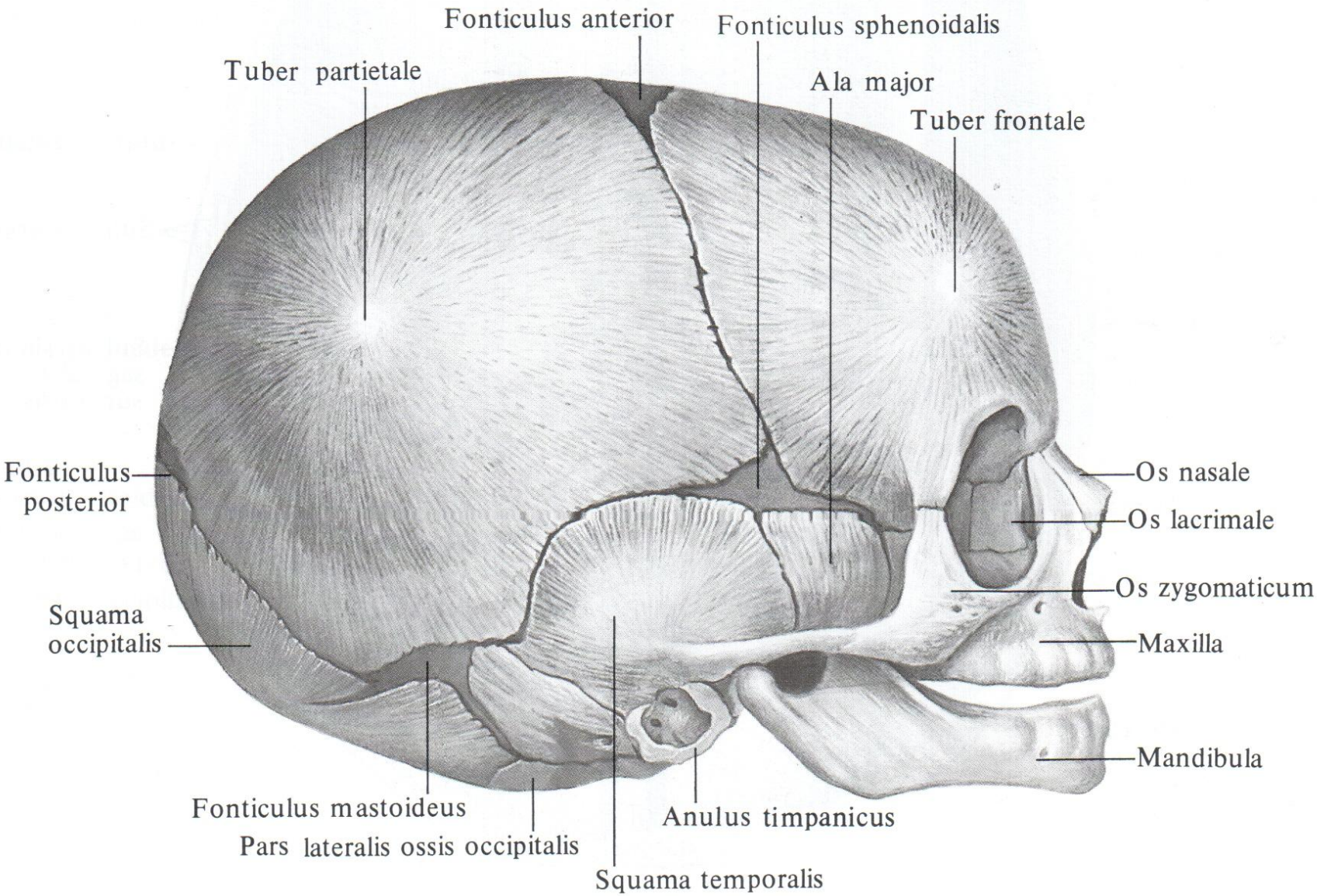

Череп новорожденного; вид справа

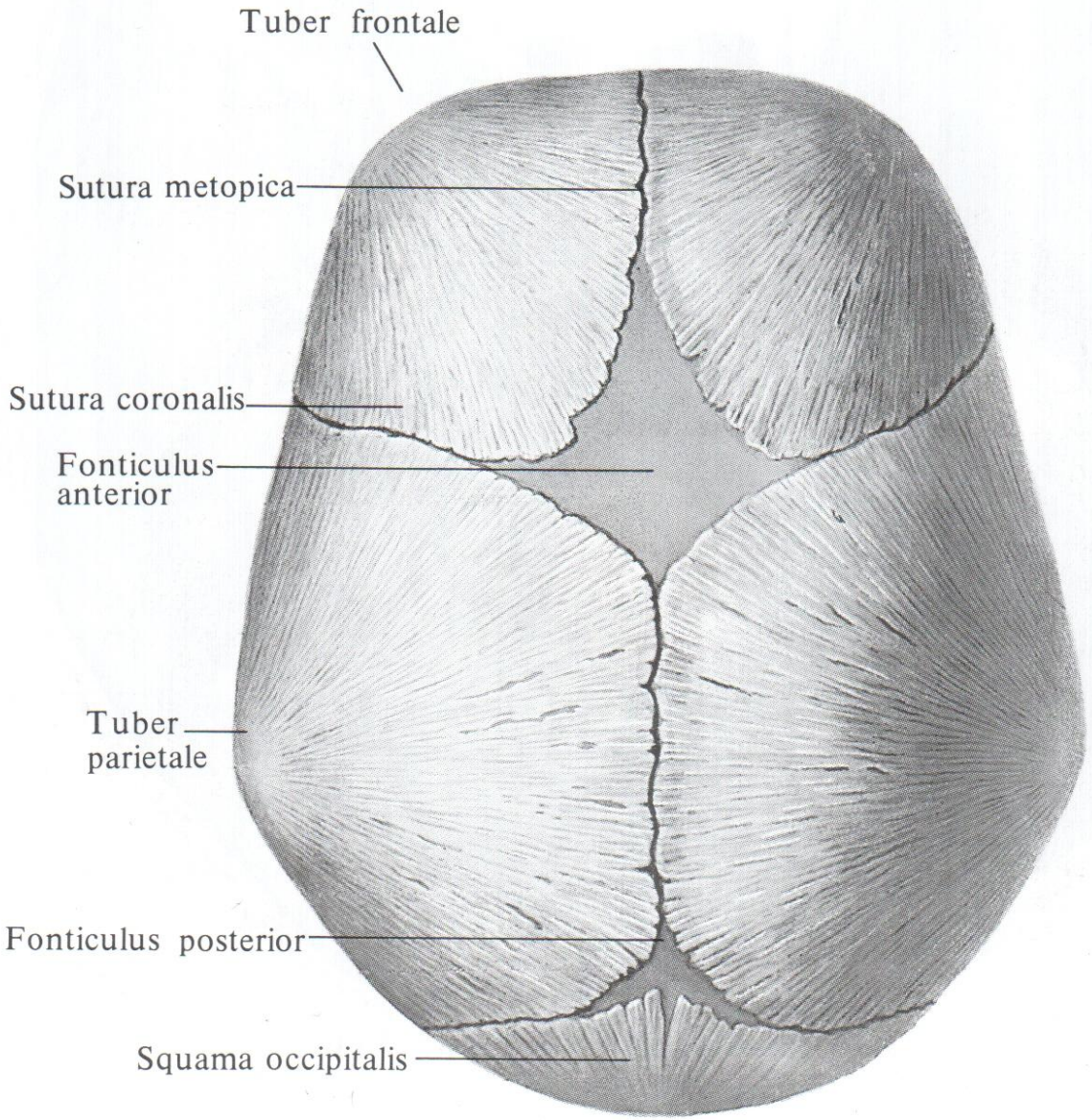

Череп новорожденного; вид сверху

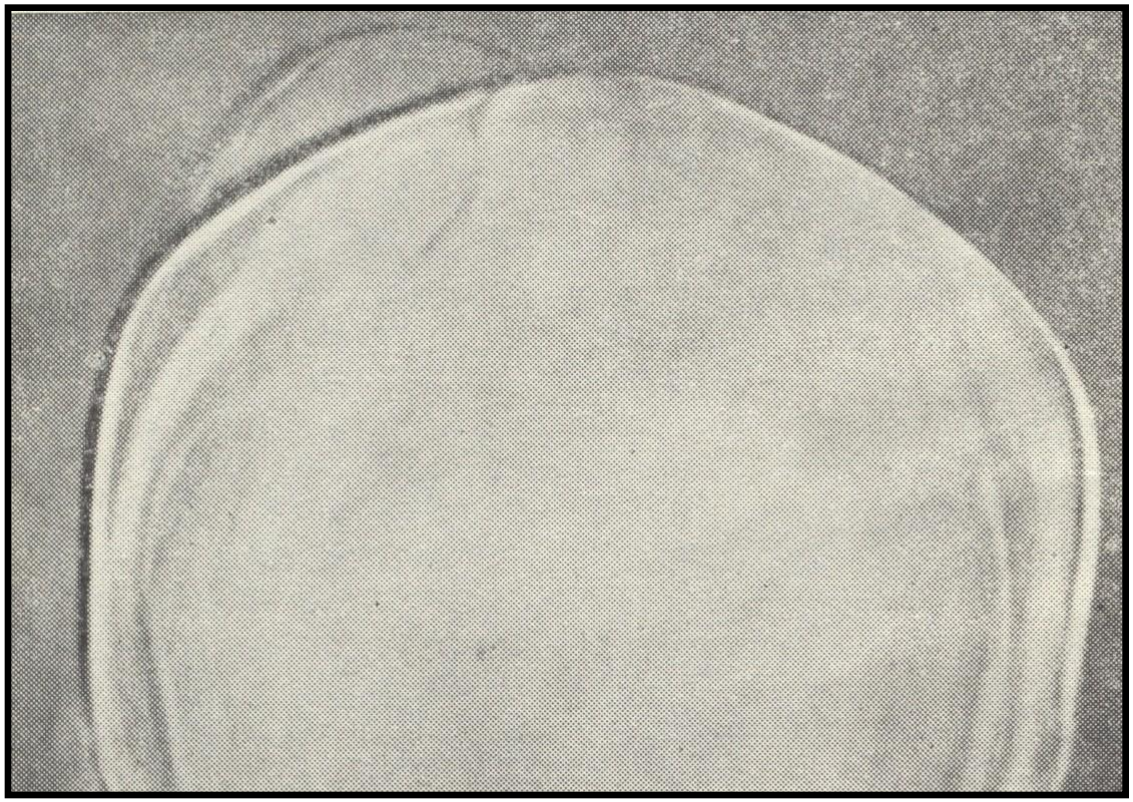

Рентгенобарельеф со снимка в лобном положении.

Над верхнемедиальным участком левой теменной кости Выявляется отслоение и приподнятость надкостницы почти на протяжении 4 см на почве кровоизлияния (родовая травма).

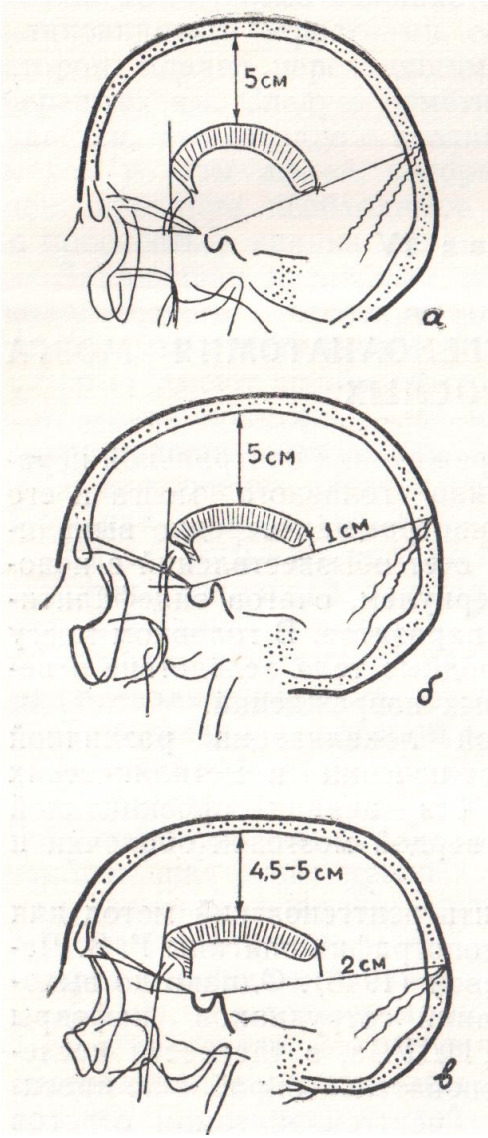

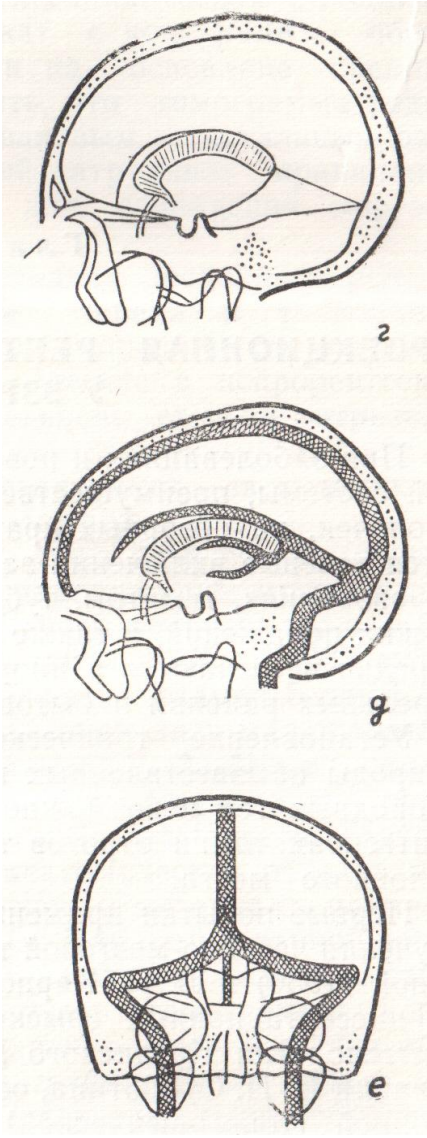

Проекция мозолистого тела и пазух твердой мозговой оболочки на боковых и лобно-носовом снимке у взрослых

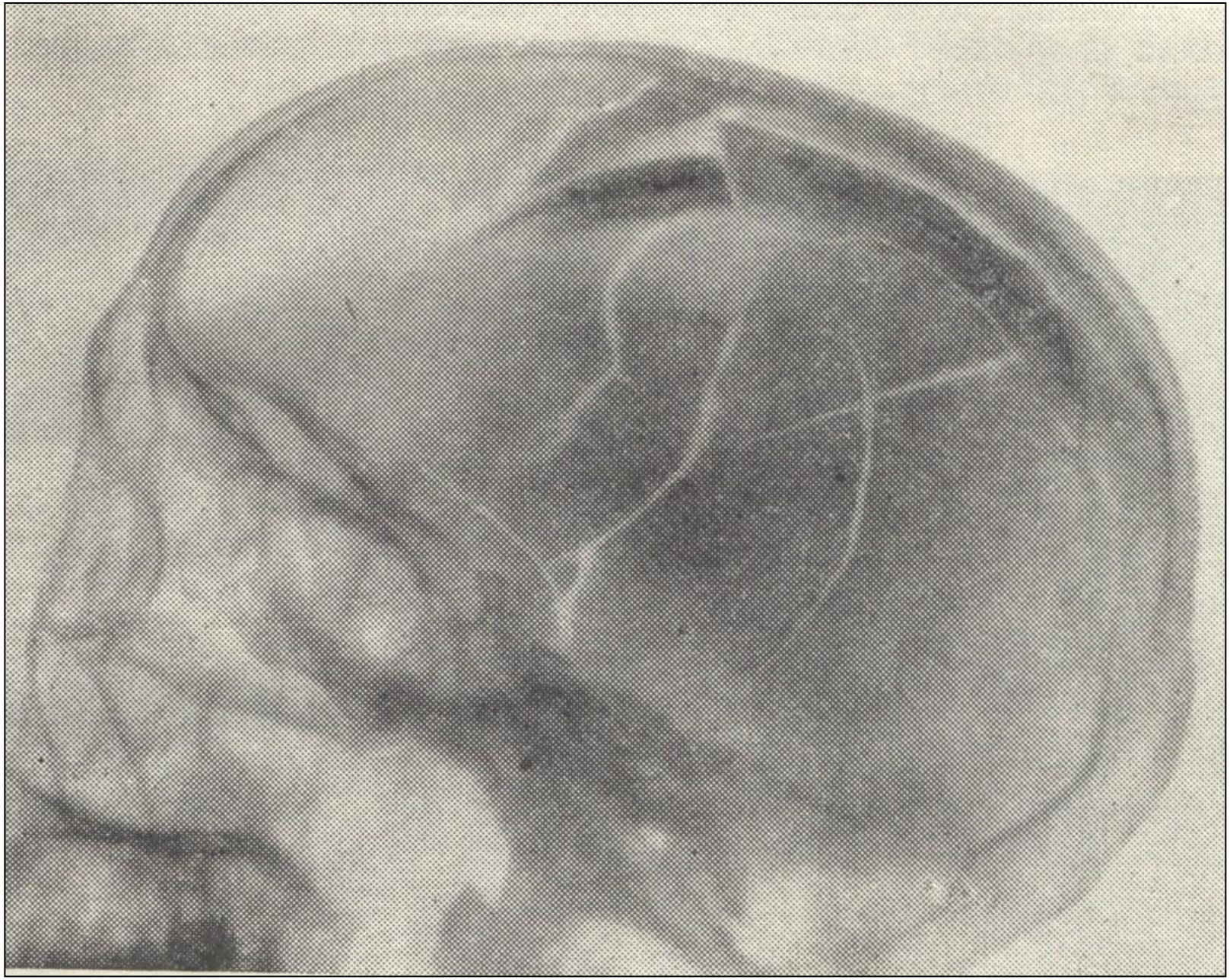

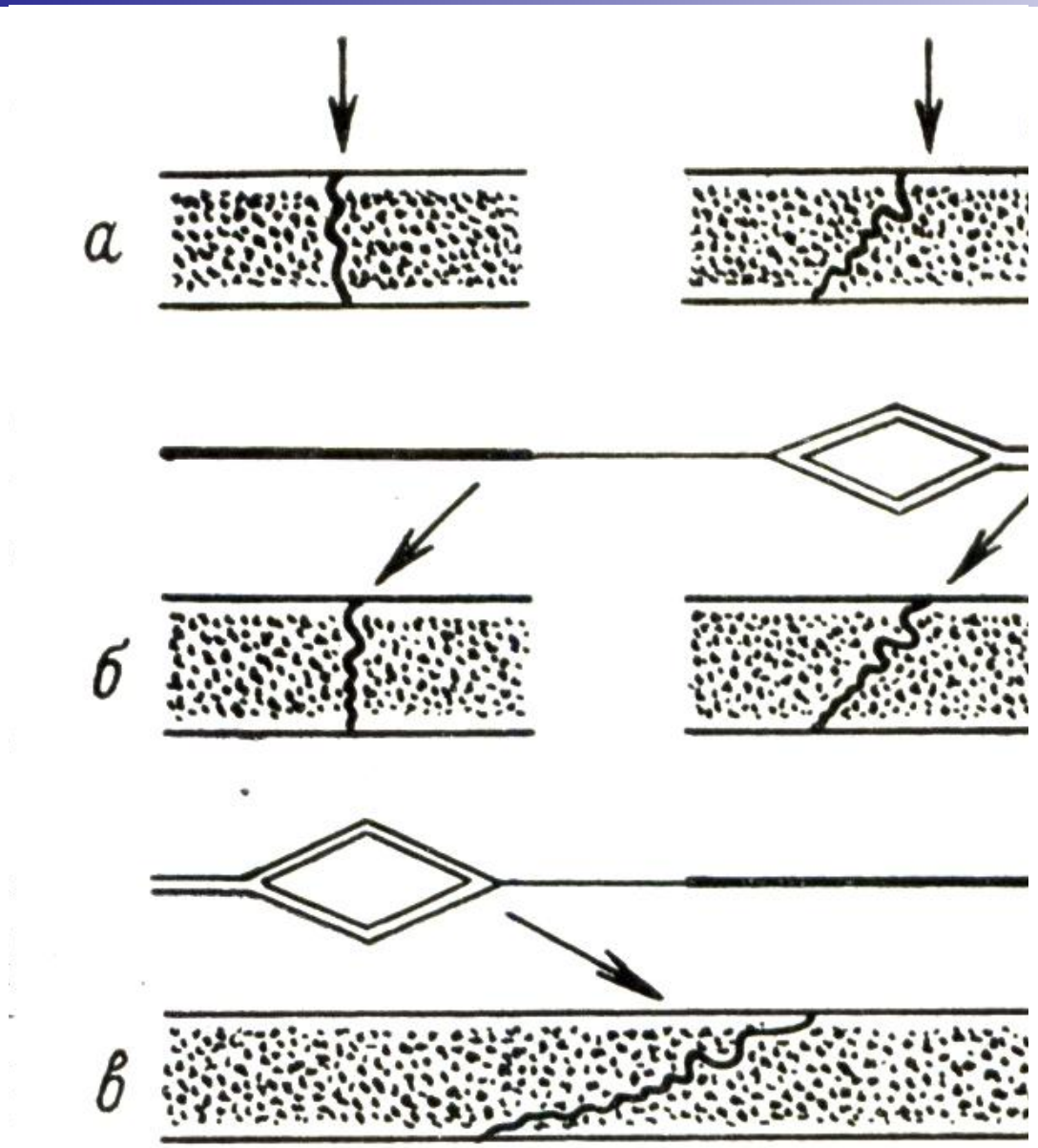

Схематическое изображение трещин на краниограммах

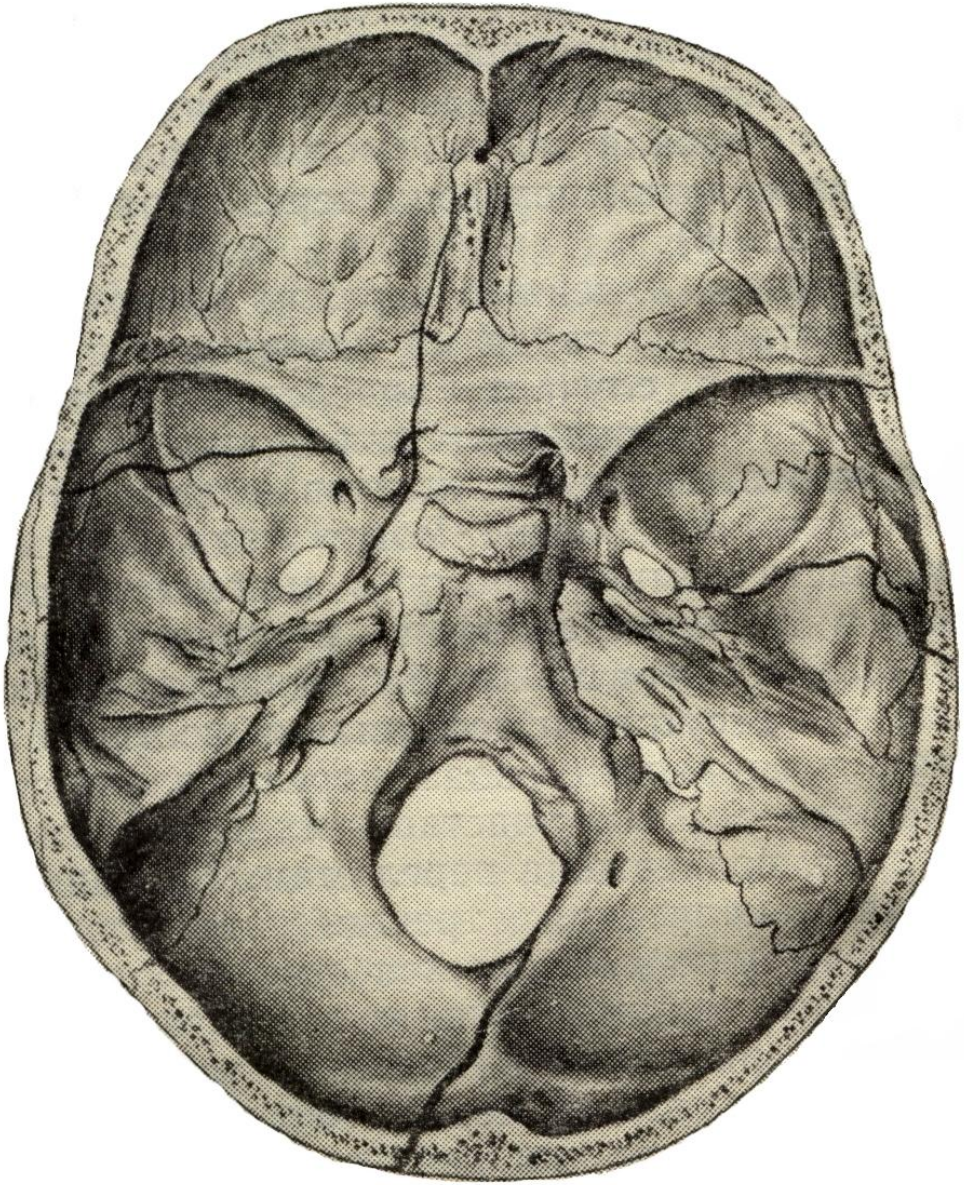

Варианты распространения трещин со свода на основание черепа

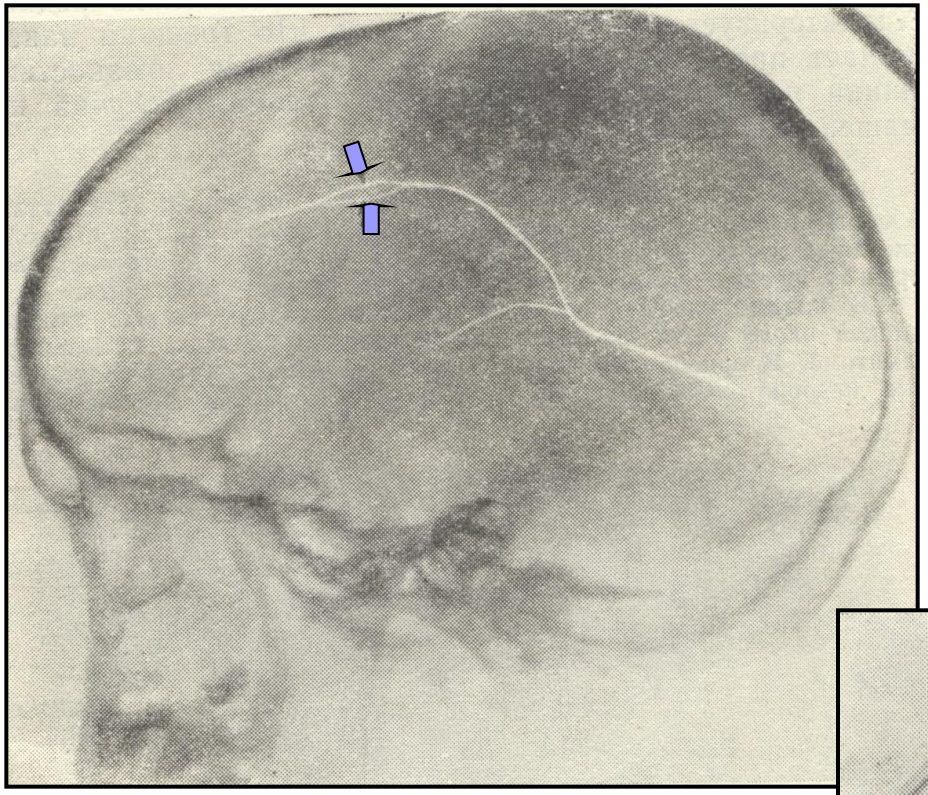

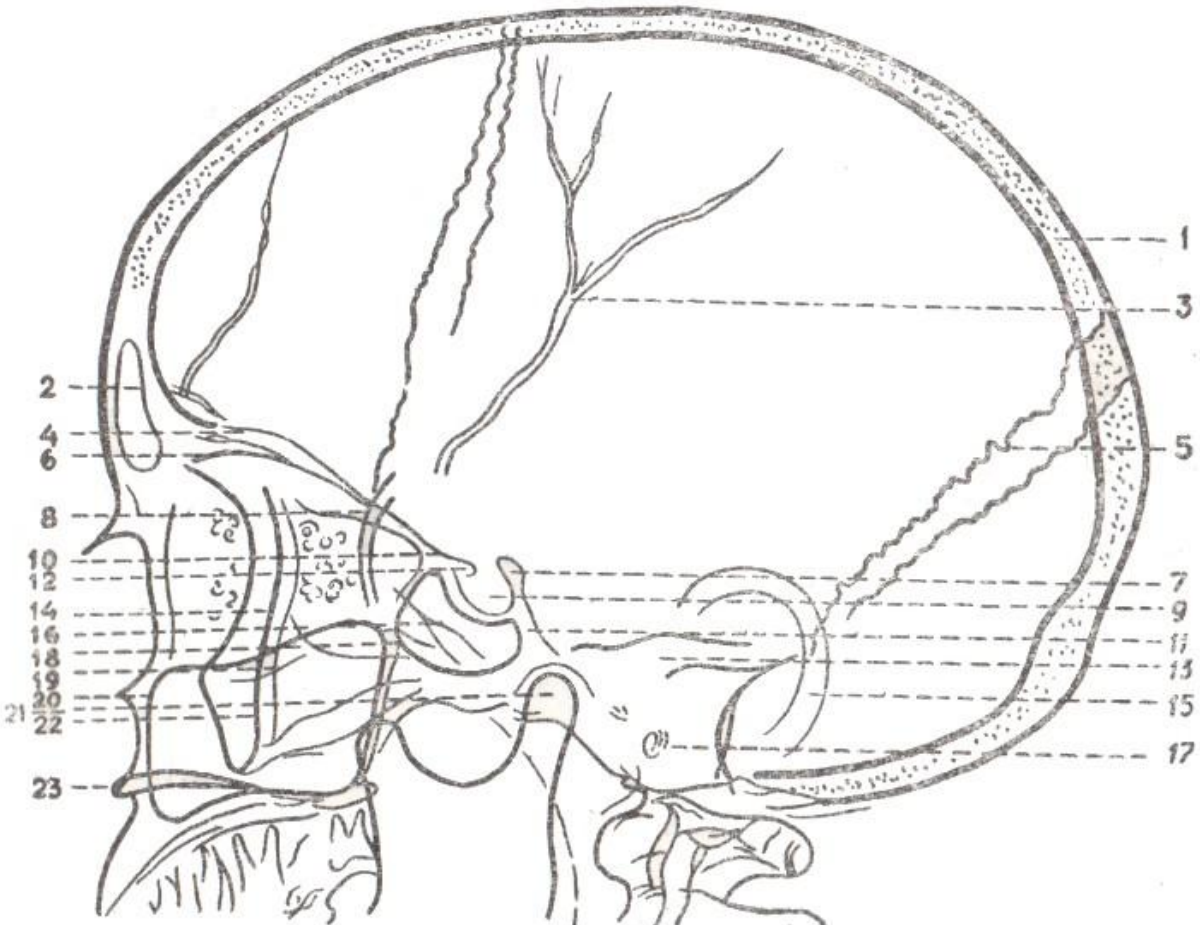

Схема с бокового снимка черепа

1 — диплоэ; *2* — лобная пазуха; *3* — бороздка средней височной артерии; *4* — мозговая поверхность лобной кости; *5* — лямбдовидный шов; *6* — свод глазницы; *7* — спинка турецкого седла; *8* — выемка большого крыла клиновидной кости; *9* — гипофизарная ямка; *10* — planum sphenoidale; *11* — скат; *12* — передний клиновидный отросток; *13* — пирамида височной кости; *14* — лобный отросток скуловой кости; *15* — хрящ ушной раковины; *16* — клиновидная пазуха; 17 — наружный слуховой проход; 18 — крылонебная ямка; *19* — передняя часть нижней стенки глазницы; *20* — передняя стенка верхнечелюстной пазухи; *21* — головка нижней челюсти; *22* — часть тела скуловой кости (тень «падающей капли»), *23* — передний носовой выступ.

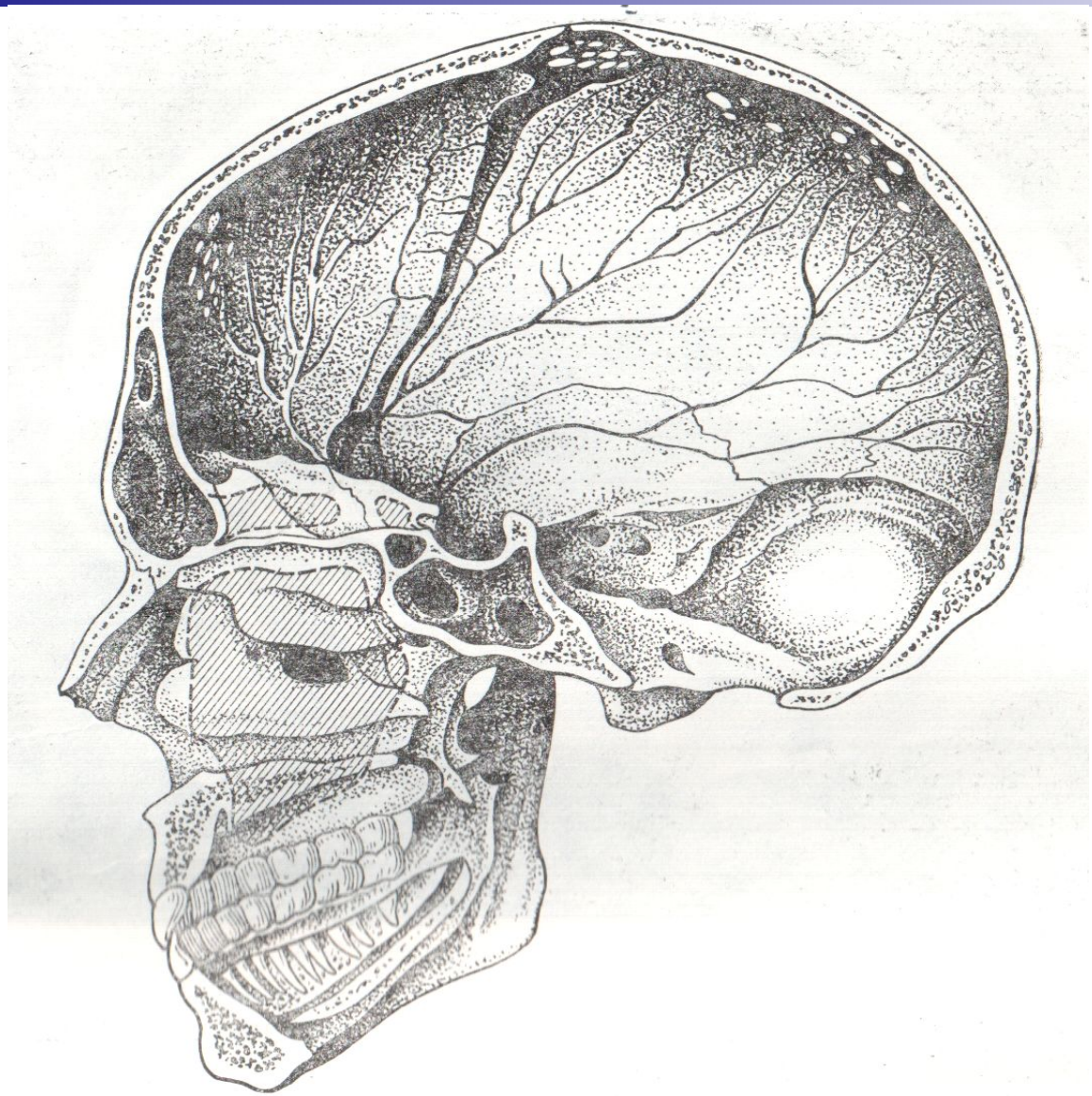

Высокая степень пневматизации и диплоизации костей черепа в сочетании с усиленным рельефом эндокраниальной поверхности.

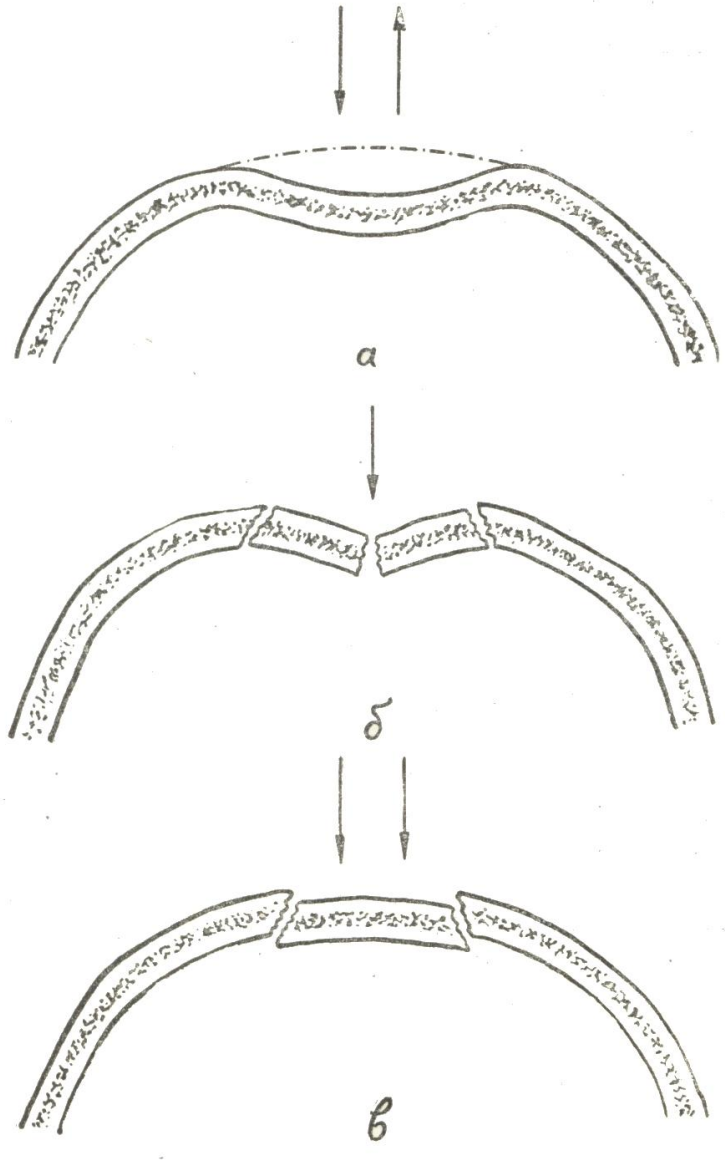
а
б
в

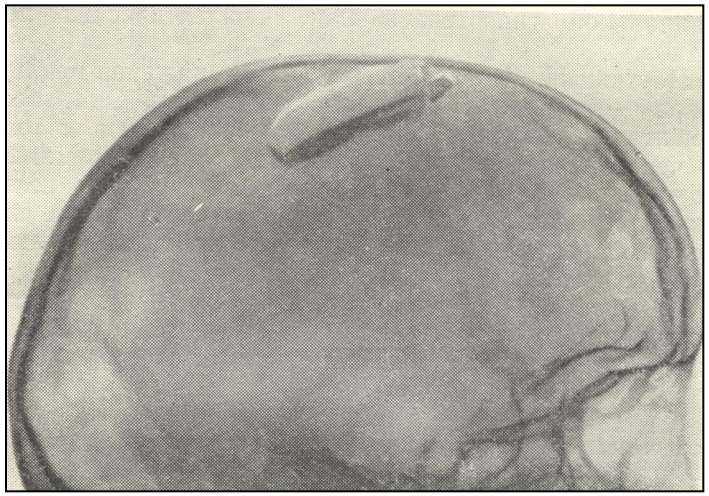

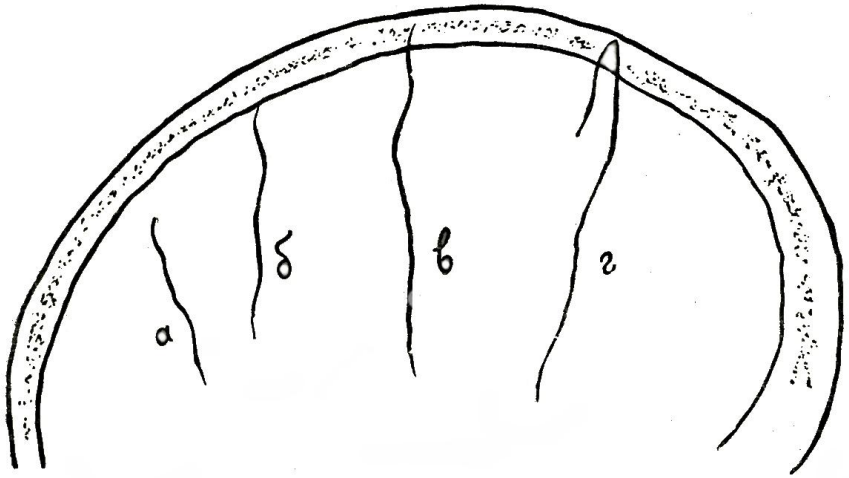
а
б
в
г