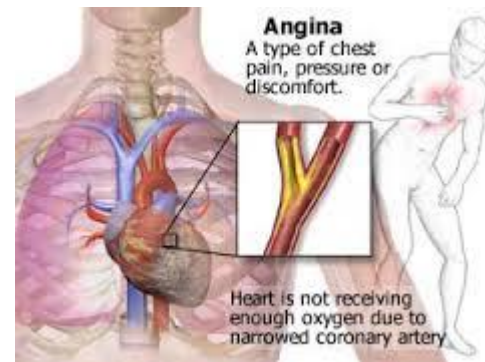


Individual work upon the lexical topic “Angina Pectoris”

PREPARED BY ZHENISOVA L.,
GROUP 2-068, “GENERAL MEDICINE”

UNDER THE SUPERVISION OF THE FOREIGN LANGUAGES DEPARTMENT
TEACHER T.G.DASHKINA

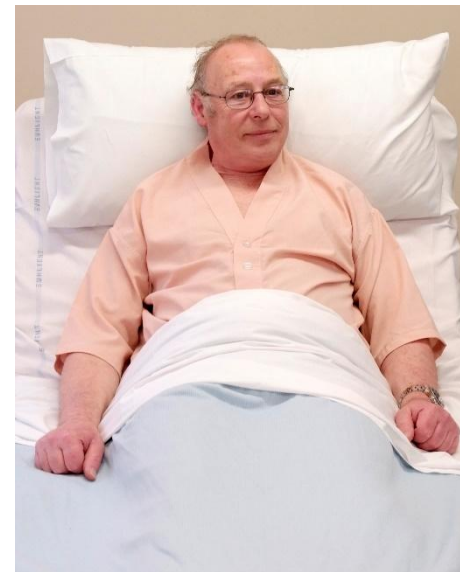- 1. angina pectoris- стенокардия



- 2. in-patient department- стационар



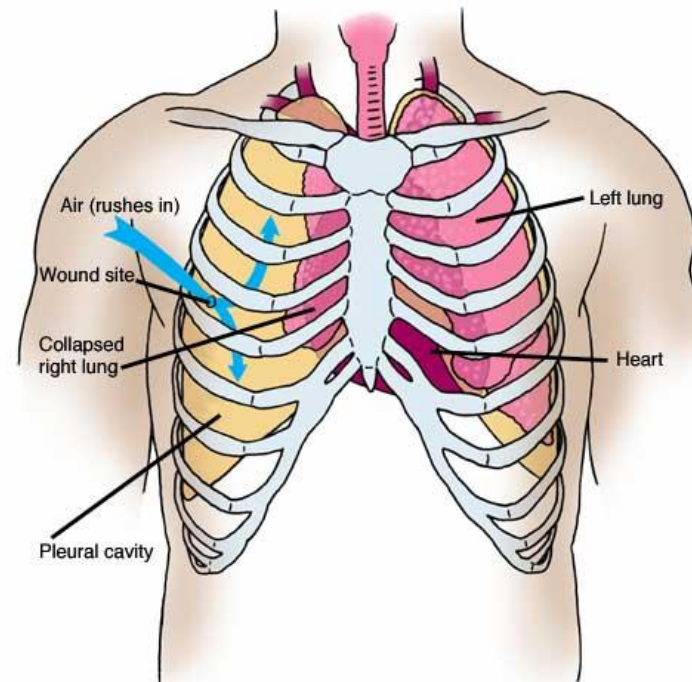
- 3.Patient- пациент



- 4.Pain- боль



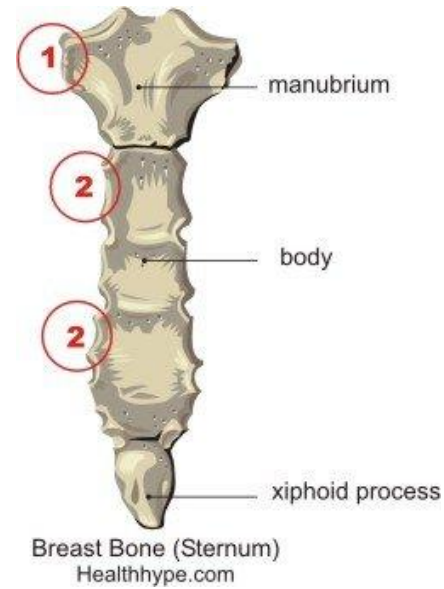
- 5.Chest- грудная клетка



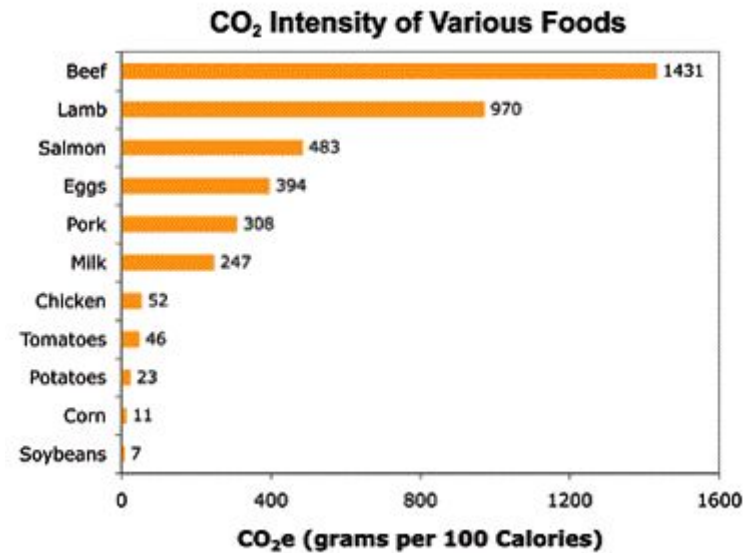
- 6.Suffering- страдание



- 7. Breastbone- грудина



- 8. various- различный



• 9. intensity- ИНТЕНСИВНОСТЬ



• 10. several- несколько

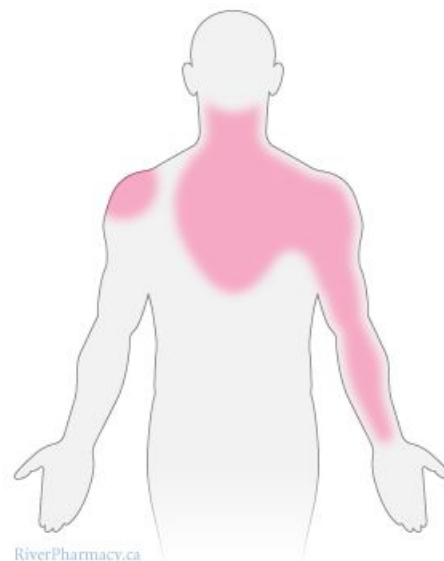


- 11.week – неделя




- 12. radiate to- исходит

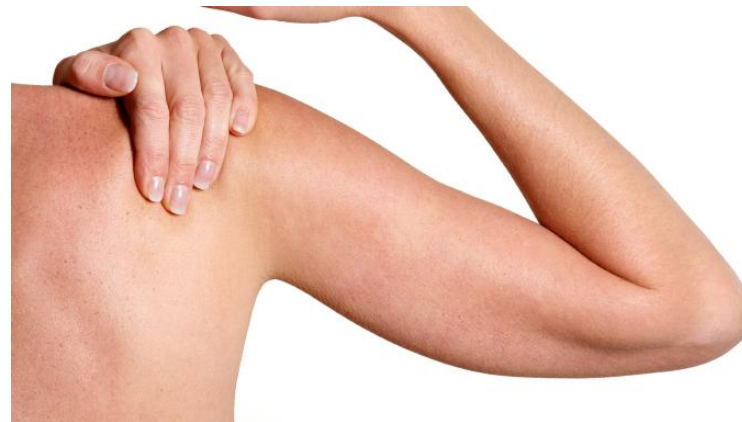Angina Pain Sites



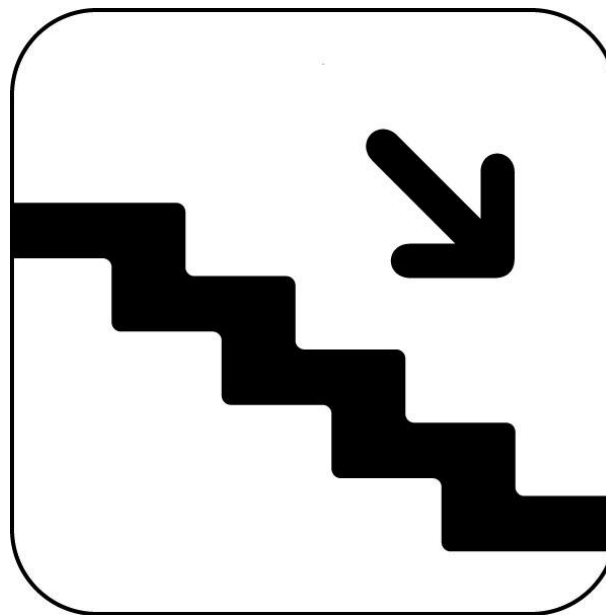
• 13. left-левый



14. shoulder-плечо



- 15. down-ВНИЗ



- 16. arm- рука



- 17. observed-наблюдается



- 18. growing-растущий



- 19.worse-хуже

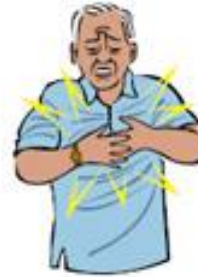

- 20. exertion-напряжение



- 21. attacks of pain- приступы боли

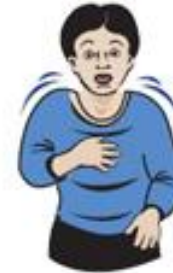Chest discomfort



Arm or back discomfort



Neck or jaw discomfort



Trouble breathing,
or without
discomfort

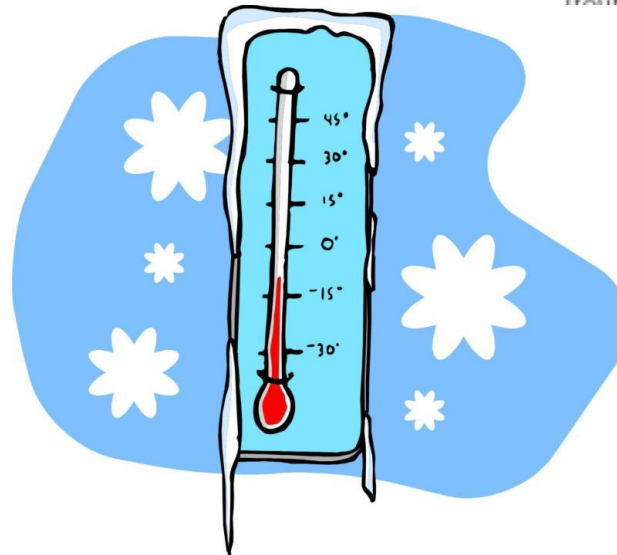


Feeling light-
headed or breaking
into a cold sweat



Feeling sick or
discomfort in
your stomach

- 22.cold- холодно



• 23. perspiration- ПОТ



• 24. face- ЛИЦО



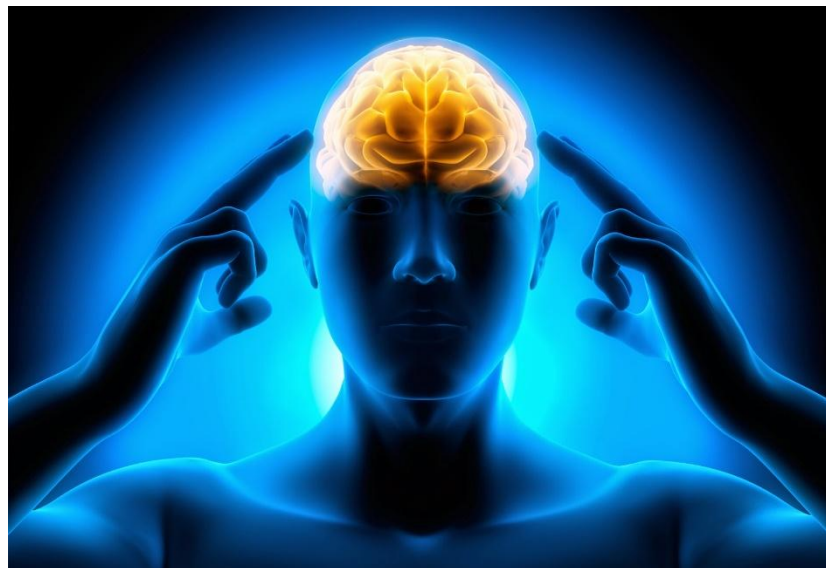- 25. pale-бледный



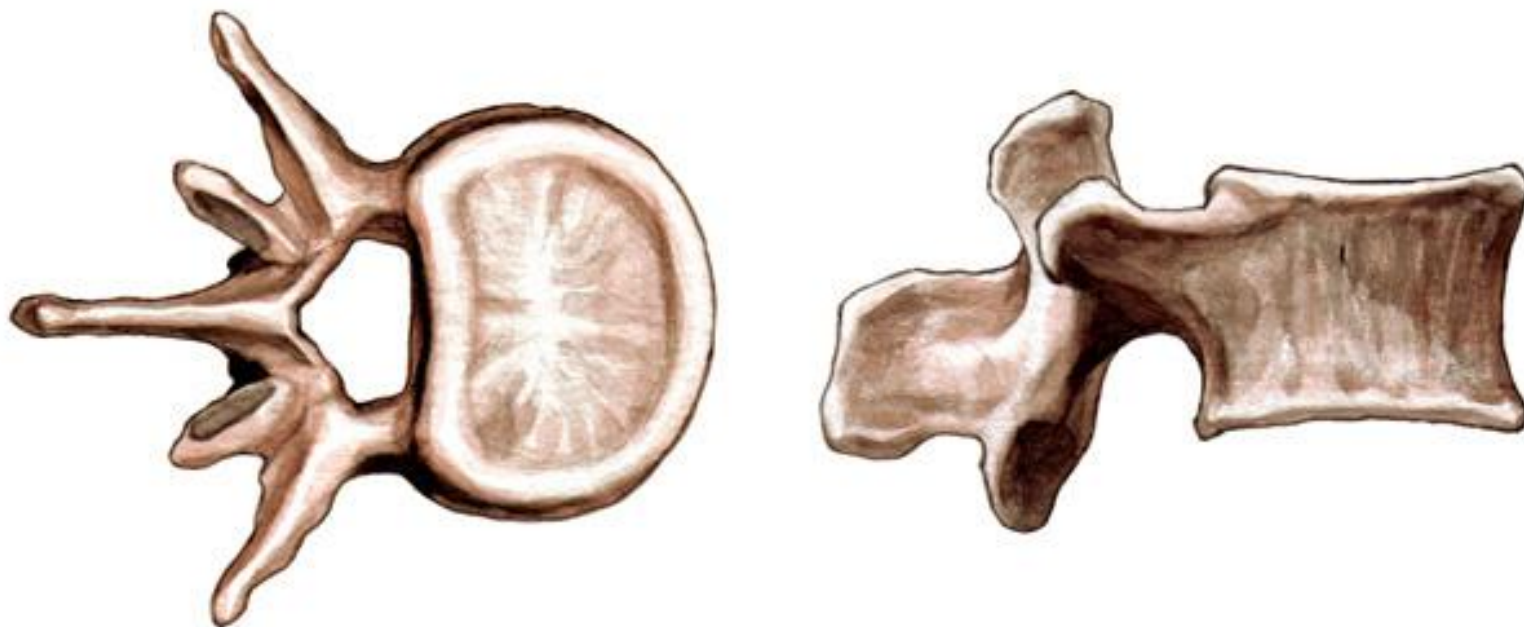
- 26. overstrain- перенапряжение



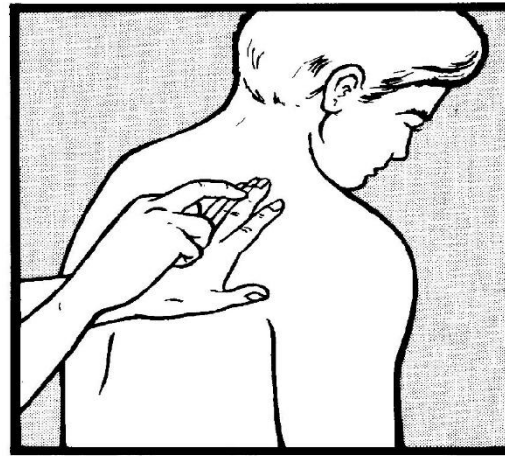
- 27.mental-умственное



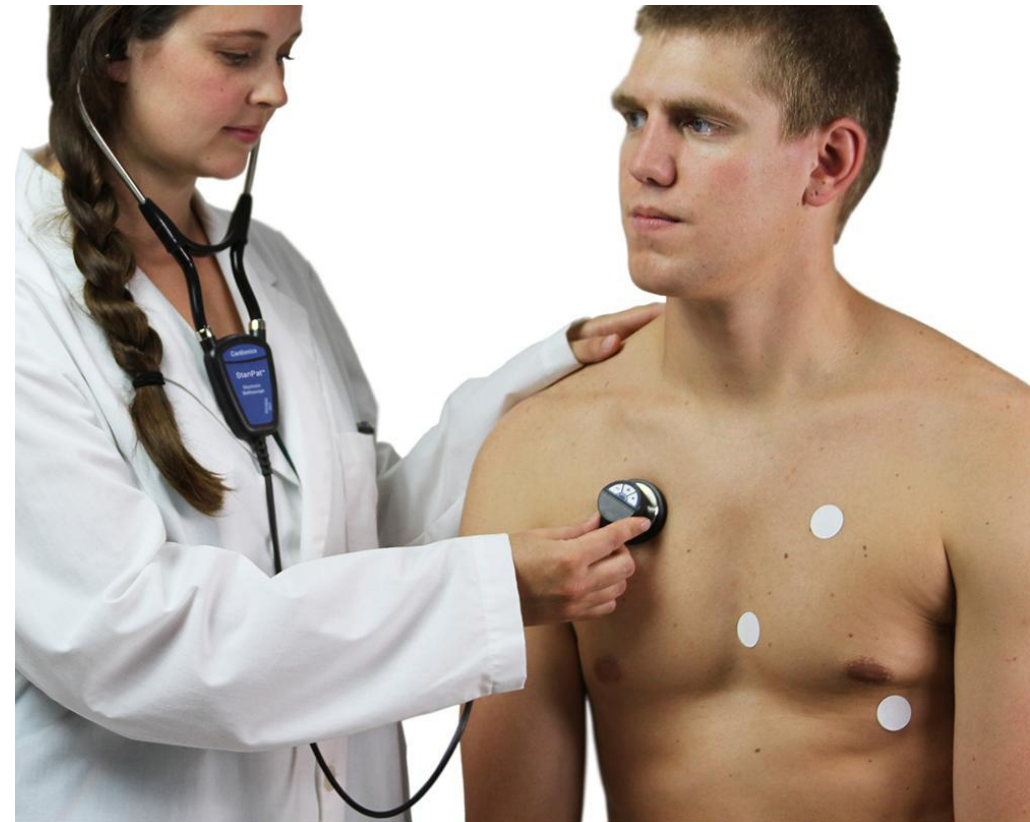- 28.vertebra-позвонок



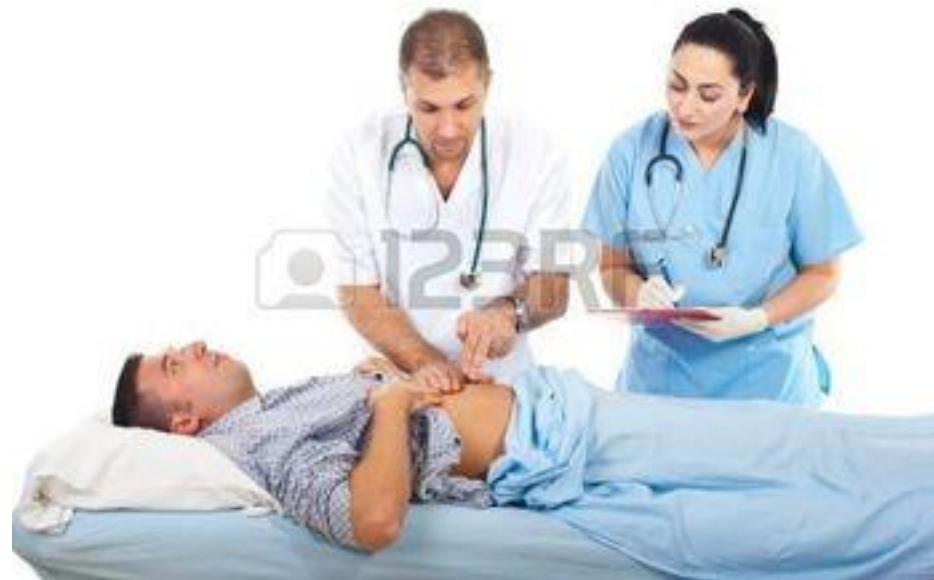- 29.percussion-перкуссия



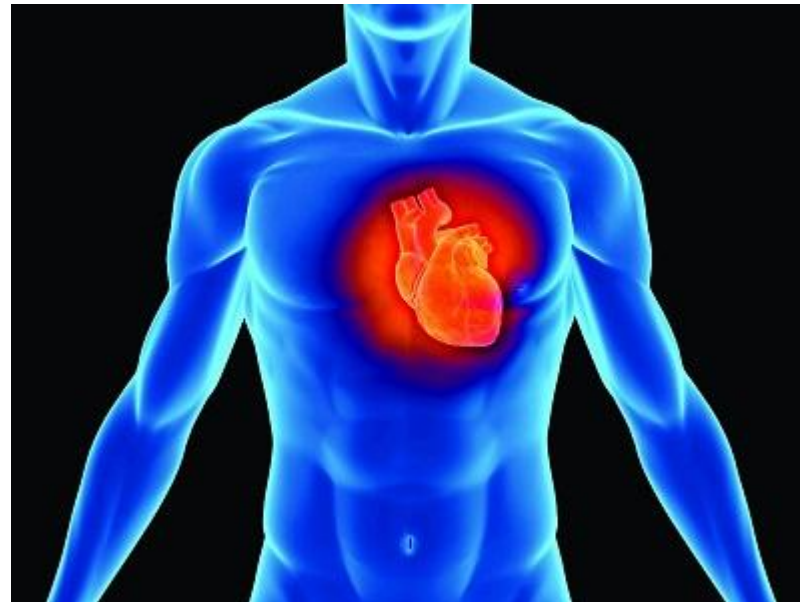- 30. auscultation-аускультация



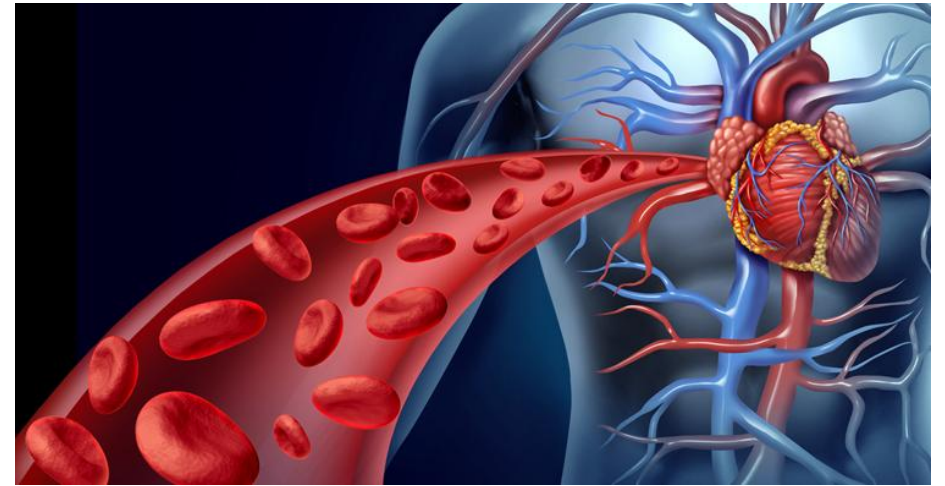
- 31. Palpation-пальпация



- 32. heart-сердце



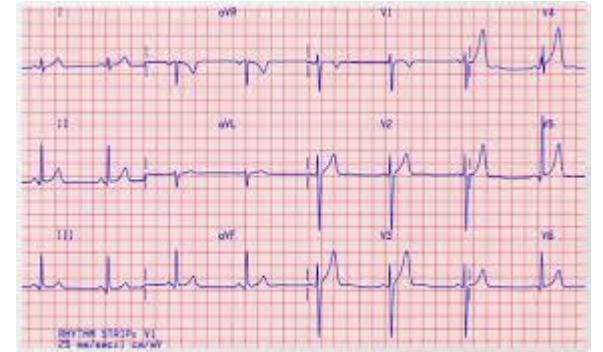
- 33. blood circulation-циркуляция крови




- 34. important -важный



- 35. electrocardiograma- электрокардиограмма



- 36. diminish-уменьшить



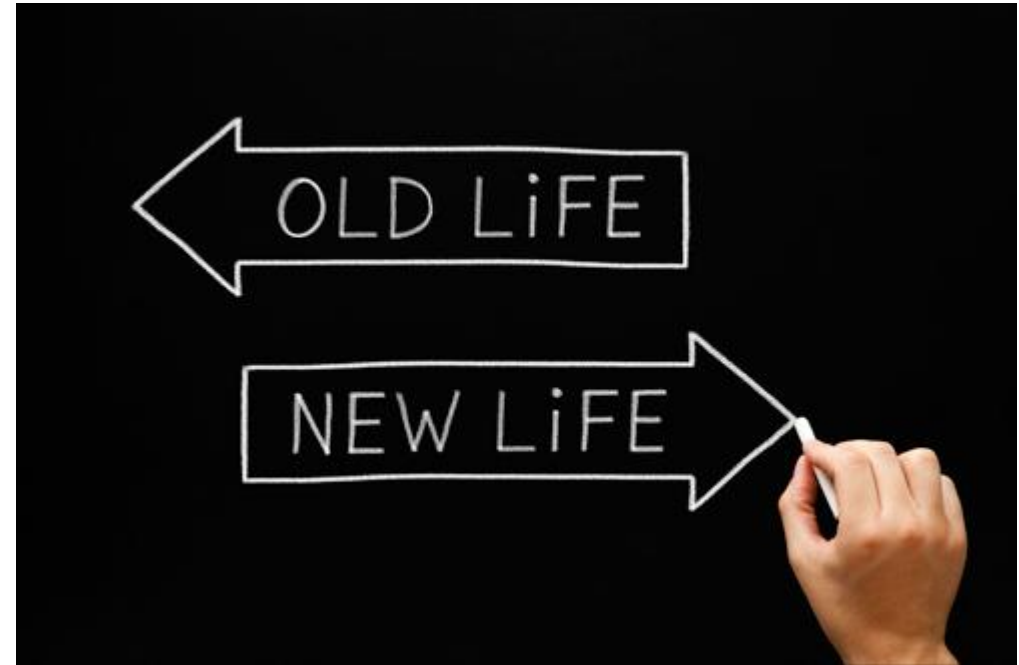37. found- найденный




38. temperature- температура



• 39. change- изменение



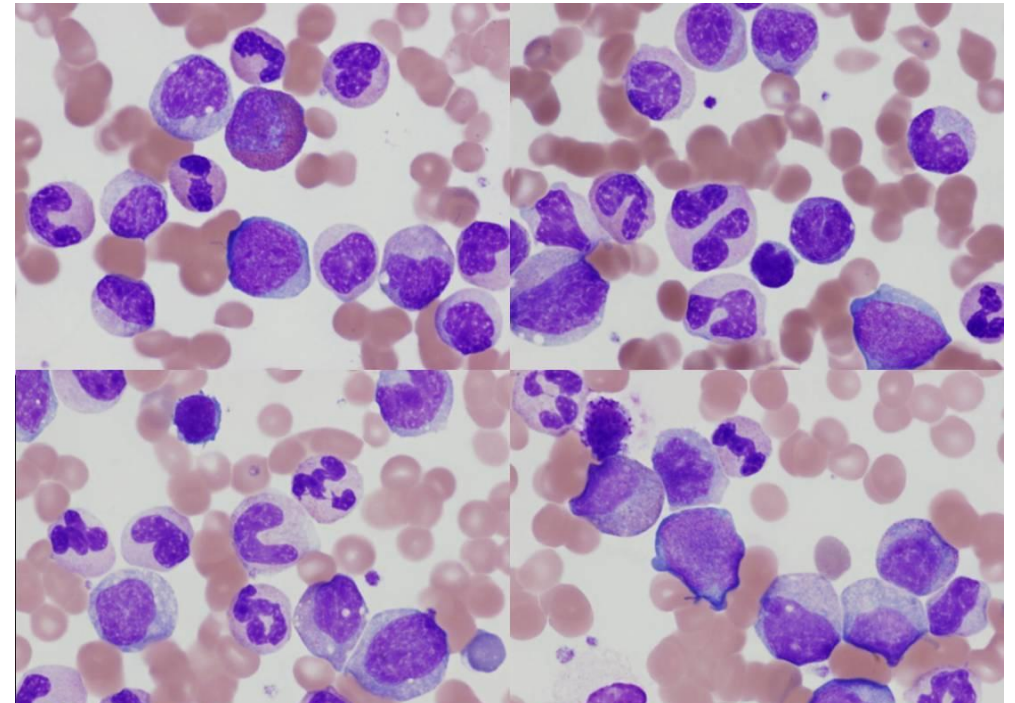
• 40. insignificant-незначительный



- 41. accompanying-сопровожда



- 42. slight leukocytosis- небольшой лейкоцитоз



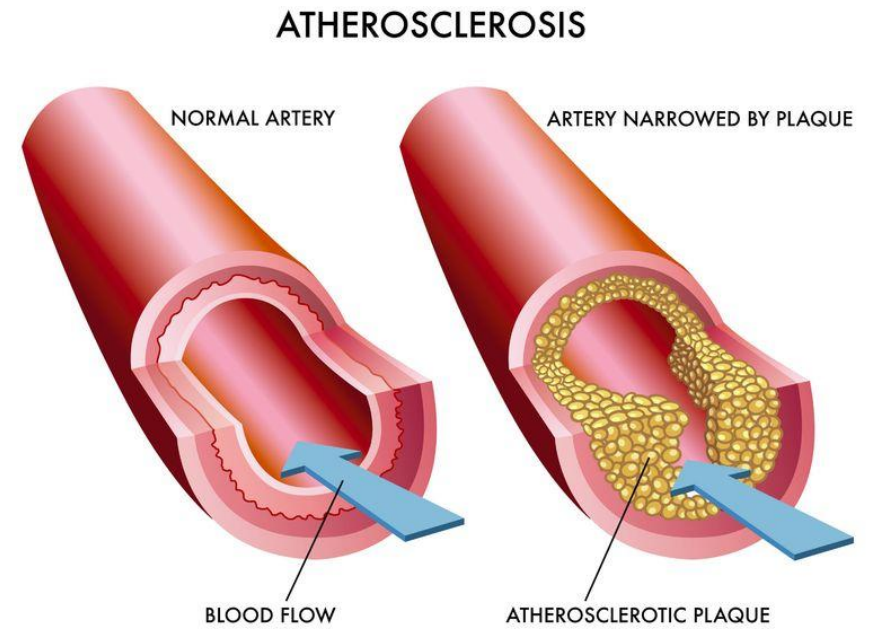
• 43. doctor- доктор



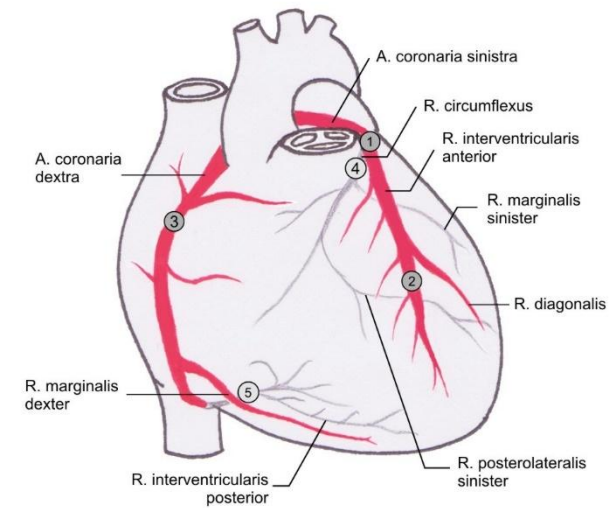
• 44. diagnosis- диагноз



- 45. atherosclerosis-атеросклероз



- 46. coronary artery-коронарная артерия



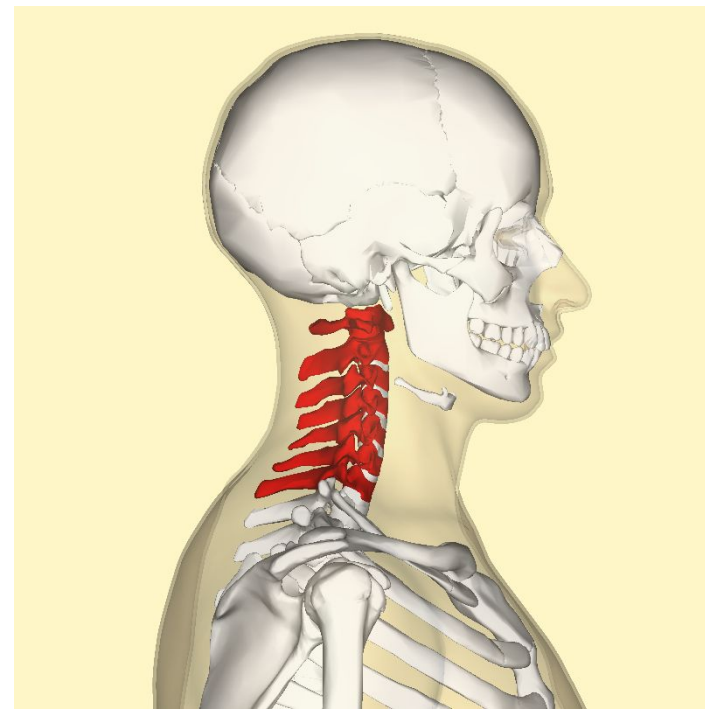
• 47. sensitive- чувствительный



• 48. skin-кожа



- 49. cervical-шейный



- 50. examination-осмотр

