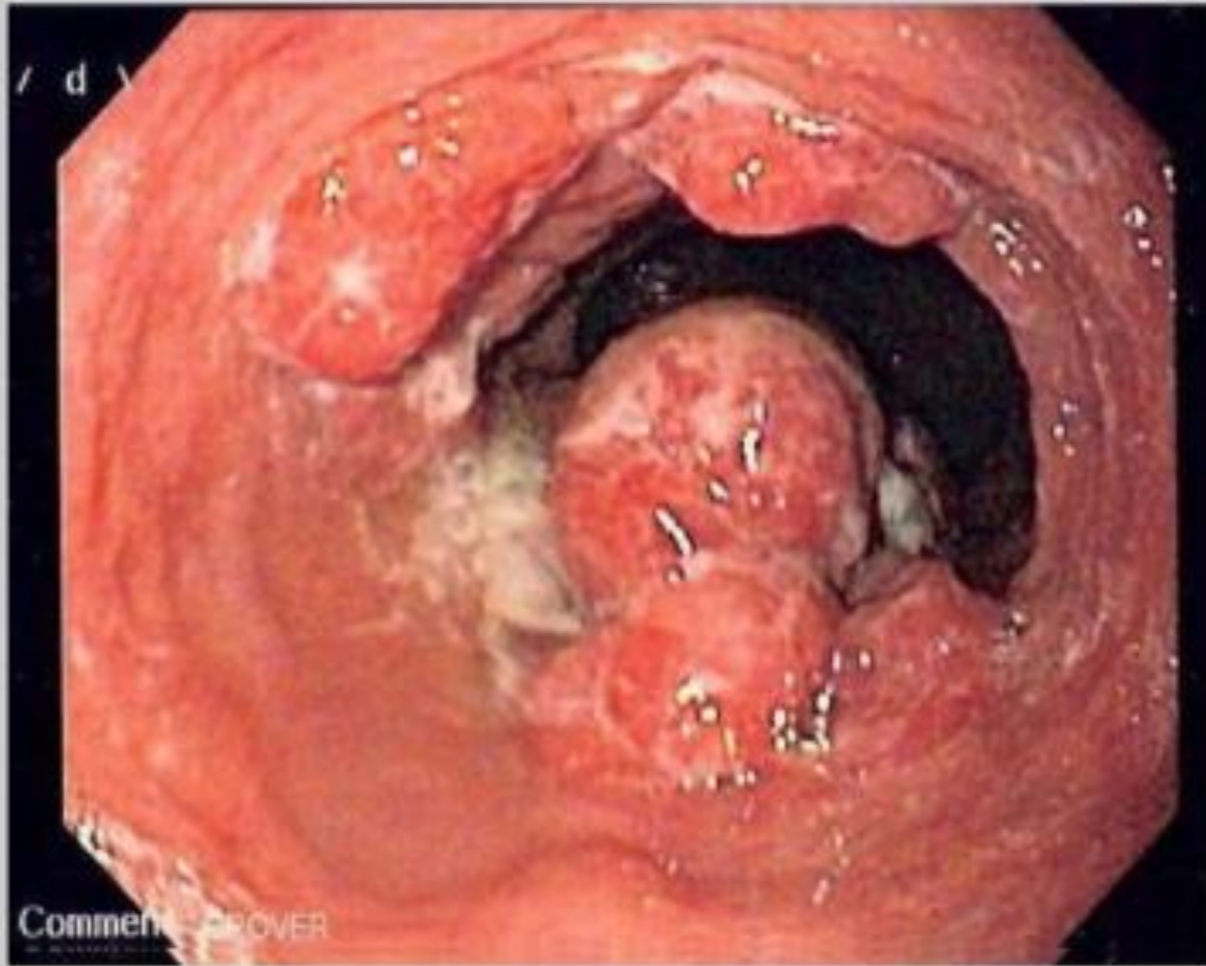

Рак пищевода

Классификация, клиника, лечение

Определение

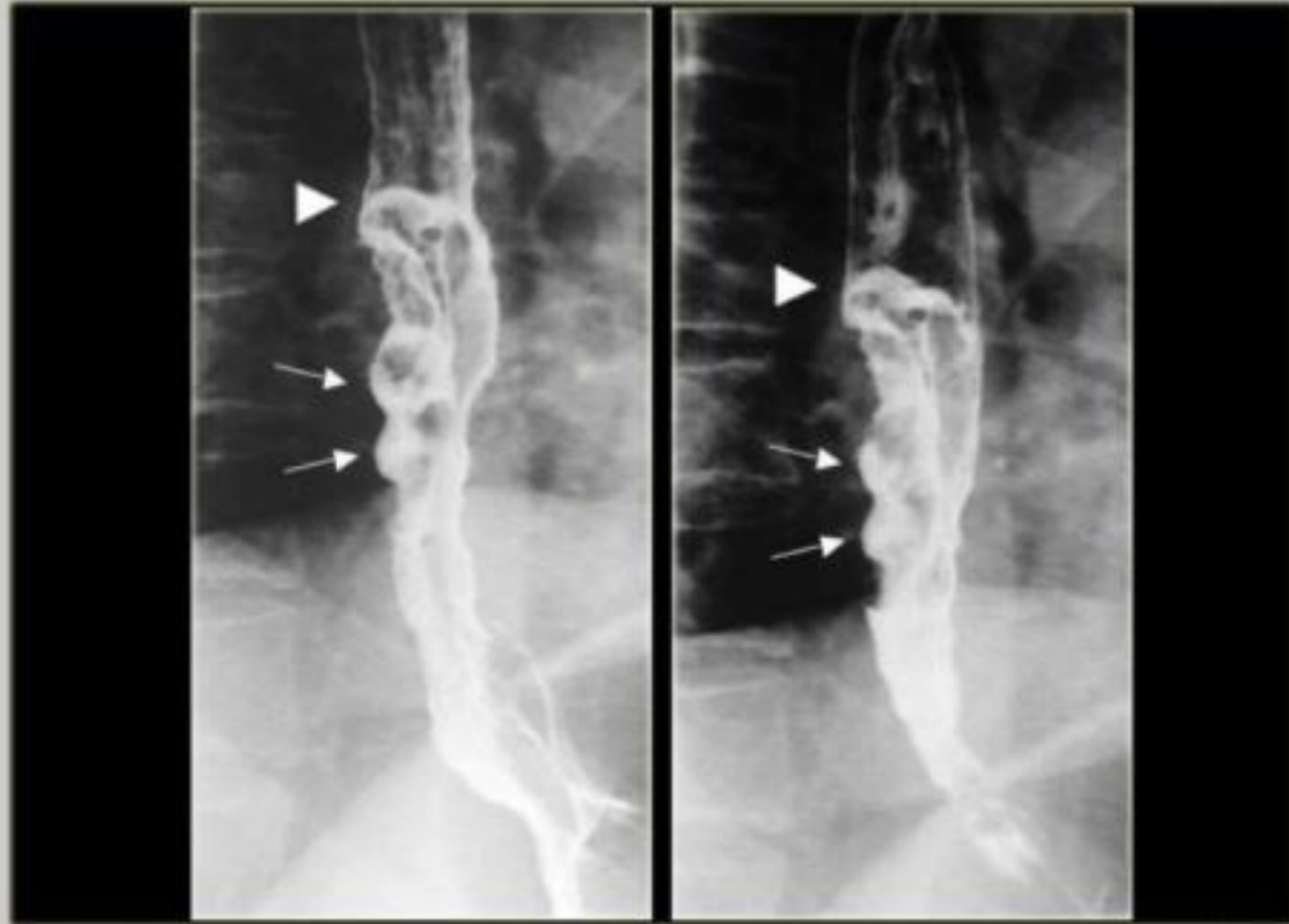Рак пищевода — онкологическое заболевание пищевода, составляет значительную часть от всех заболеваний этого органа. Основными симптомами этого заболевания являются: прогрессивное нарушение глотания (сначала твёрдой пищи, потом жидкой) и непреднамеренное снижение массы тела. У заболевания плохой прогноз.



Формы

Различают три основные формы рака пищевода:

1. Экзофитный (узловой, грибовидный, папилломатозный);
2. Эндофитный (язвенный);
3. Инфильтративный склерозирующий (циркулярная форма). Бывают смешанные формы роста.



Международная классификация TNM (1997 г.)

- o T — первичная опухоль
 - Tx — недостаточно данных для оценки первичной опухоли. T0 — первичная опухоль не определяется.
 - Tis — преинвазивная карцинома (carcinoma in situ).
 - T1 — опухоль инфильтрирует стенку пищевода до подслизистой основы. T2 — опухоль инфильтрирует стенку пищевода до мышечного слоя.
 - T3 — опухоль инфильтрирует стенку пищевода до адвентиции.
 - T4 — опухоль распространяется на соседние структуры.

Международная классификация TNM (1997 г.)

- o M — отдаленные метастазы
 - Mx — недостаточно данных для определения отдаленных метастазов.
 - M0 — нет признаков отдаленных метастазов.
 - M1 — имеются отдаленные метастазы.

G — гистопатологическая
дифференцировка

Gx — степень дифференцировки не может
быть установлена. G1 — высокая степень
дифференцировки.

G2 — средняя степень дифференцировки.

G3 — низкая степень дифференцировки.

G4 — недифференцированные опухоли.

Стадии

I — четко отграниченная небольшая опухоль, прорастающая только слизистую и подслизистую оболочки, не суживающая просвет и мало затрудняющая прохождение пищи; метастазы отсутствуют.

II — опухоль, прорастающая мышечную оболочку, но не выходящая за пределы стенки пищевода; значительно нарушает проходимость пищевода; единичные метастазы в регионарных лимфатических узлах.

Стадии

III — опухоль, циркулярно поражающая пищевод, прорастающая всю его стенку, спаянная с соседними органами; проходимость пищевода значительно или полностью нарушена; множественные метастазы в регионарные лимфатические узлы.

IV — опухоль прорастает все оболочки стенки пищевода, выходит за пределы органа, пенетрирует в близлежащие органы; имеются конгломераты неподвижных, пораженных метастазами лимфатических узлов и метастазы в отдаленные органы.

Клиническая картина

Основными симптомами рака пищевода являются: ощущение дискомфорта за грудиной при проглатывании пищи, дисфагия, боль за грудиной, гиперсаливация, похудание.

Дисфагия встречается у 70—85 % больных и по существу является поздним симптомом, возникающим при сужении просвета пищевода опухолью на 2/3 и более. Для рака характерно прогрессирующее нарастание дисфагии.

Клиническая картина

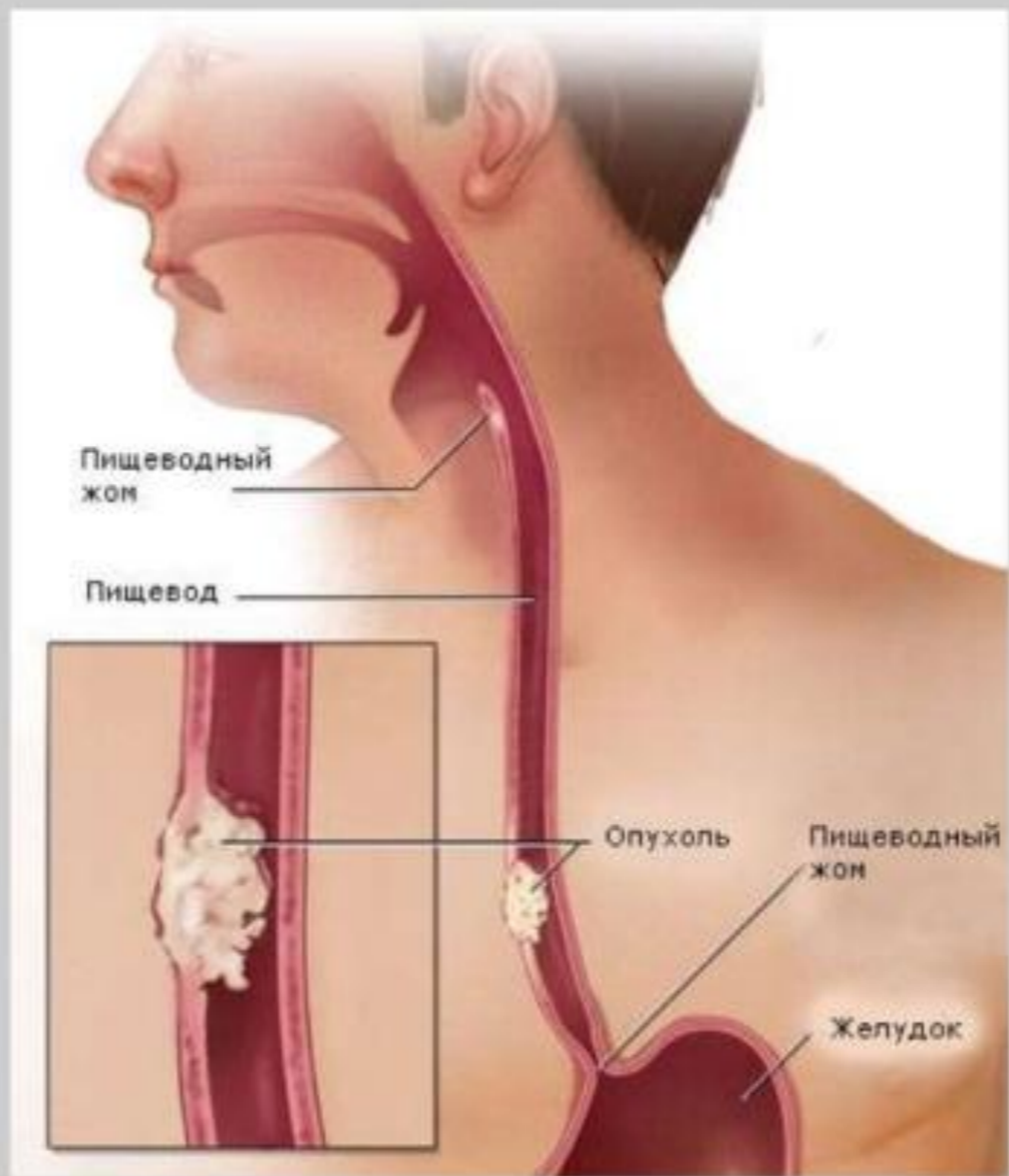
Нарушение проходимости пищевода связано не только с сужением его просвета опухолью, но и с развитием перифокального воспаления, спазмом пищевода.

Возникновению дисфагии могут предшествовать ощущения инородного тела в пищеводе, чувство царапанья за грудиной, болезненность на уровне поражения, появляющиеся при проглатывании твердой пищи.

Боль отмечается у 33 % больных. Обычно она появляется за грудиной во время приема пищи. Постоянная боль, не зависящая от приема пищи или усиливающаяся после еды, обусловлена прорастанием опухоли в окружающие пищевод ткани и органы, сдавлением блуждающих и симпатических нервов, развитием периезофагита и медиастинита. Причиной боли могут быть метастазы в позвоночник.

Клиническая картина

При прорастании опухолью возвратных нервов развивается охриплость голоса. Поражение узлов симпатического нерва проявляется синдромом Бернара—Горнера. При прорастании опухоли в трахею и бронхи возникают пищеводно-трахеальный или бронхопищеводный свищи, проявляющиеся кашлем при приеме жидкости, аспирационной пневмонией, абсцессом или гангрой легкого. Вследствие перехода инфекционного процесса с пищевода на окружающие ткани могут развиваться периезофагит, медиастинит, перикардит. Клиническое течение болезни зависит от уровня поражения пищевода.



Клиническая картина

Рак верхнегрудного и шейного отделов пищевода протекает особенно мучительно. Больные жалуются на ощущение инородного тела, царапанье, жжение в пищеводе во время еды. Позднее появляются симптомы глоточной недостаточности — частые срыгивания, поперхивание, дисфагия, приступы асфиксии.

При раке среднегрудного отдела на первый план выступают дисфагия, боли за грудиной. Затем появляются симптомы прорастания опухоли в соседние органы и ткани (трахея, бронхи, блуждающий и симпатический нервы, позвоночник и др.).

Рак нижнегрудного отдела проявляется дисфагией, болью в эпигастральной области, иррадиирующей в левую половину грудной клетки и симулирующей стенокардию.

Клиническая картина

Рак верхнегрудного и шейного отделов пищевода протекает особенно мучительно. Больные жалуются на ощущение инородного тела, царапанье, жжение в пищеводе во время еды. Позднее появляются симптомы глоточной недостаточности — частые срыгивания, поперхивание, дисфагия, приступы асфиксии.

При раке среднегрудного отдела на первый план выступают дисфагия, боли за грудиной. Затем появляются симптомы прорастания опухоли в соседние органы и ткани (трахея, бронхи, блуждающий и симпатический нервы, позвоночник и др.).

Рак нижнегрудного отдела проявляется дисфагией, болью в эпигастральной области, иррадиирующей в левую половину грудной клетки и симулирующей стенокардию.

Степени нарушения проходимости пищевода

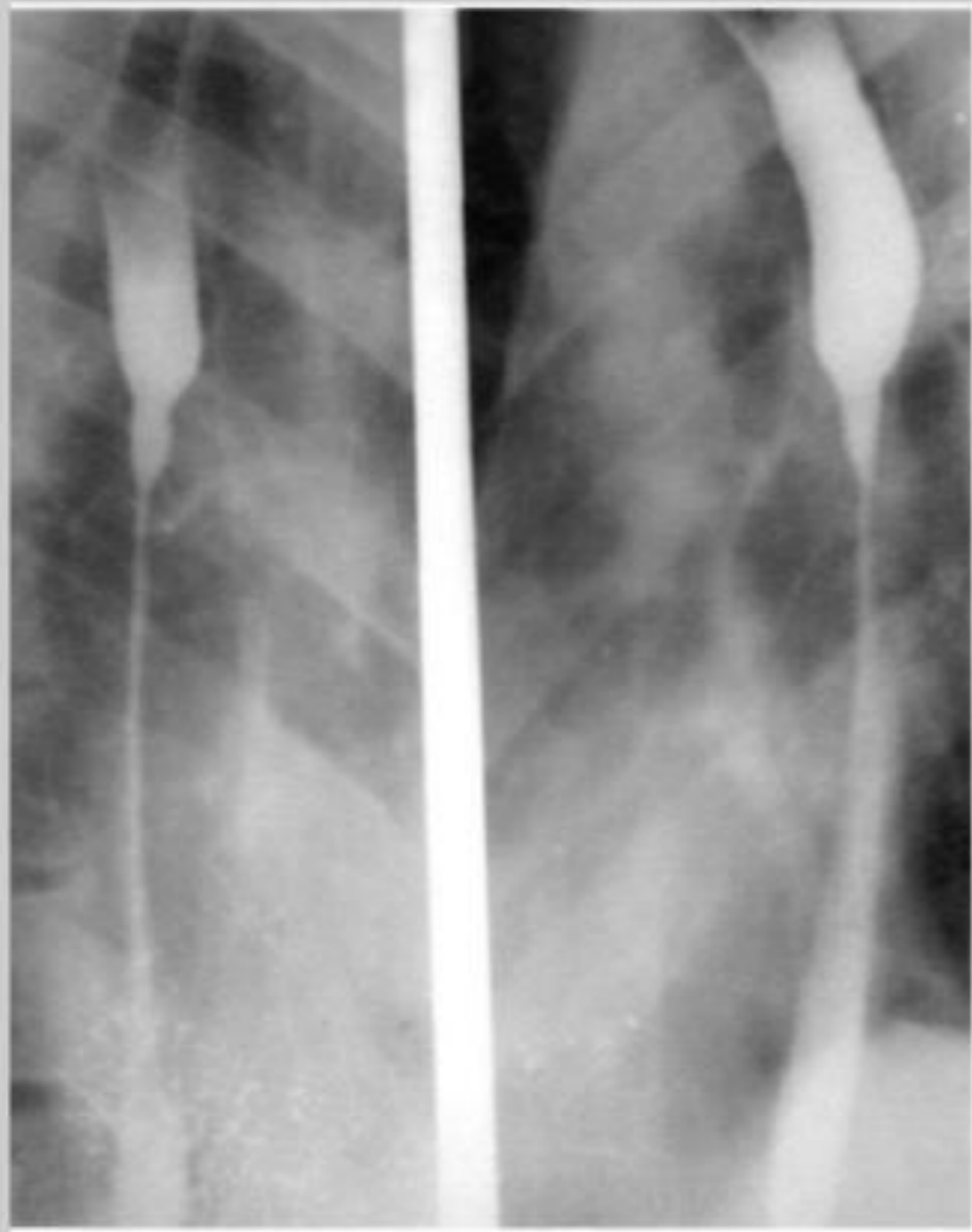
0 – дисфагии нет

I – затруднение с проглатыванием твёрдой пищи

II – возможность глотать только жидкость

III – трудности с проглатыванием жидкости

IV – полная дисфагия



Диагностика

Рентгенологическое исследование с контрастированием пищевода взвесью бария выявляет опухоль, ее локализацию, длину поражения и степень сужения пищевода, изменения в легких и плевральных полостях. Характерные симптомы рака — дефект наполнения, "изъеденные" контуры его, сужение просвета, ригидность стенок пищевода, обрыв складок слизистой оболочки вблизи опухоли, престенотическое расширение пищевода.

Диагностика

Эзофагоскопия показана во всех случаях при подозрении на рак пищевода.

Начальные формы рака могут выглядеть как плотный белесоватый бугорок или полип.

При экзофитных опухолях значительных размеров видна бугристая масса, покрытая сероватым налетом.

Поверхность опухоли легко кровоточит при прикосновении.

Лечение

Хирургическое удаление пораженного пищевода является наиболее радикальным из имеющихся методов лечения рака.

Показания к операции зависят от распространенности и локализации опухоли, возраста и общего состояния пациента. Операция противопоказана при отдаленных метастазах, парезе возвратных нервов, прорастании опухоли в трахею или бронхи, тяжелом общем состоянии больного.

Объем хирургического вмешательства — радикальные и паллиативные операции — может быть точно определен только во время операции. Радикальная операция предусматривает удаление пищевода с одномоментным пластическим замещением его трубкой, выкроенной из большой кривизны мобилизованного желудка, или толстой кишкой. Паллиативные оперативные вмешательства предпринимают для устранения дисфагии без удаления опухоли.

Лечение

При локализации рака в среднегрудном отделе производят правосторонний торакоабдоминальный разрез или отдельно торакальный, затем абдоминальный разрезы. Этот оперативный доступ дает возможность мобилизовать пищевод вместе с окружающей клетчаткой и региональными лимфатическими узлами. Через абдоминальный разрез создается хороший доступ к желудку и абдоминальному отделу пищевода. Он позволяет мобилизовать желудок и удалить лимфатические узлы. После удаления пищевода производят одномоментную пластику его мобилизованным желудком с наложением пищеводно-желудочного анастомоза в плевральной полости (по Lewis).

Недостатком чресплевральных доступов является частота дыхательных осложнений и высокая летальность (15—30 %) , опасность расхождения швов анастомоза в плевральной полости и рецидивов рака на уровне анастомоза, рефлюкс-эзофагит.

Фотодинамическая терапия

Фотодинамическая терапия — метод частичного разрушения опухоли, предварительно sensibilizированной фотосенсибилизаторами лазерным лучом с длиной волны 630 нм. В качестве фотосенсибилизаторов используют дериваты гематопорфирина, аминолевуленовую кислоту и др. Фотосенсибилизаторы избирательно накапливаются в опухоли в большей концентрации, чем в здоровых тканях. Под влиянием облучения в опухоли образуются активные радикалы, разрушающие ткани опухоли на глубину проникновения лазерного луча (3—4 мм). Одновременно с этим тромбируются мелкие сосуды, питающие опухоль. Это приводит к частичному некрозу опухоли, улучшению проходимости пищевода.

Паллиативное лечение

Паллиативное и симптоматическое лечение показано больным с неоперабельным раком пищевода. Результаты паллиативного лечения плохие по тому, что временное улучшение проходимости никак не влияет на распространение и рост опухоли и исходы лечения.