




Топографическое обоснование дренирования клетчаточных пространств таза



Курсант 4 курса военно-
медицинского факультета
Некрашевич Илья Андреевич

- Крайнюю тяжесть течения огнестрельных ранений таза отмечал еще Н.И. Пирогов: «Я заметил, что результаты последних войн в отношении повреждений костей таза вовсе не так утешительны. Из нескольких тысяч раненых я нашел при инспекции не более десяти с огнестрельными ранами таза в живых». Основную опасность ранений костей таза он объяснял «образованием глубоких **гнойных затеков** и мешков около кости, отделением брюшины на большие пространства, нагноением наружной ее поверхности, костоедою, некрозом, кровотечениями и повреждениями внутренностей таза».
- Повреждения и гнойно-воспалительные заболевания таза по опыту Великой Отечественной войны и вооруженных конфликтов последних десятилетий составляют 5% осколочных поражений.

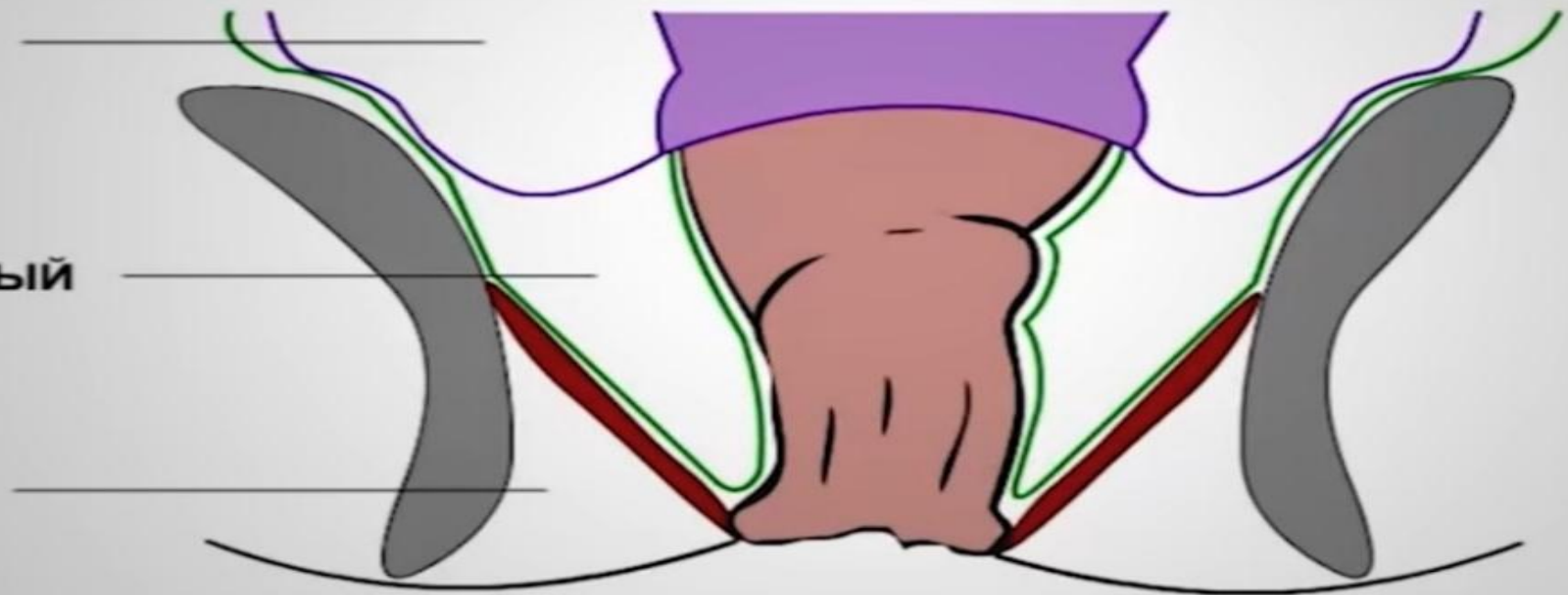


ЭТАЖИ ТАЗА

I - БРЮШИННЫЙ

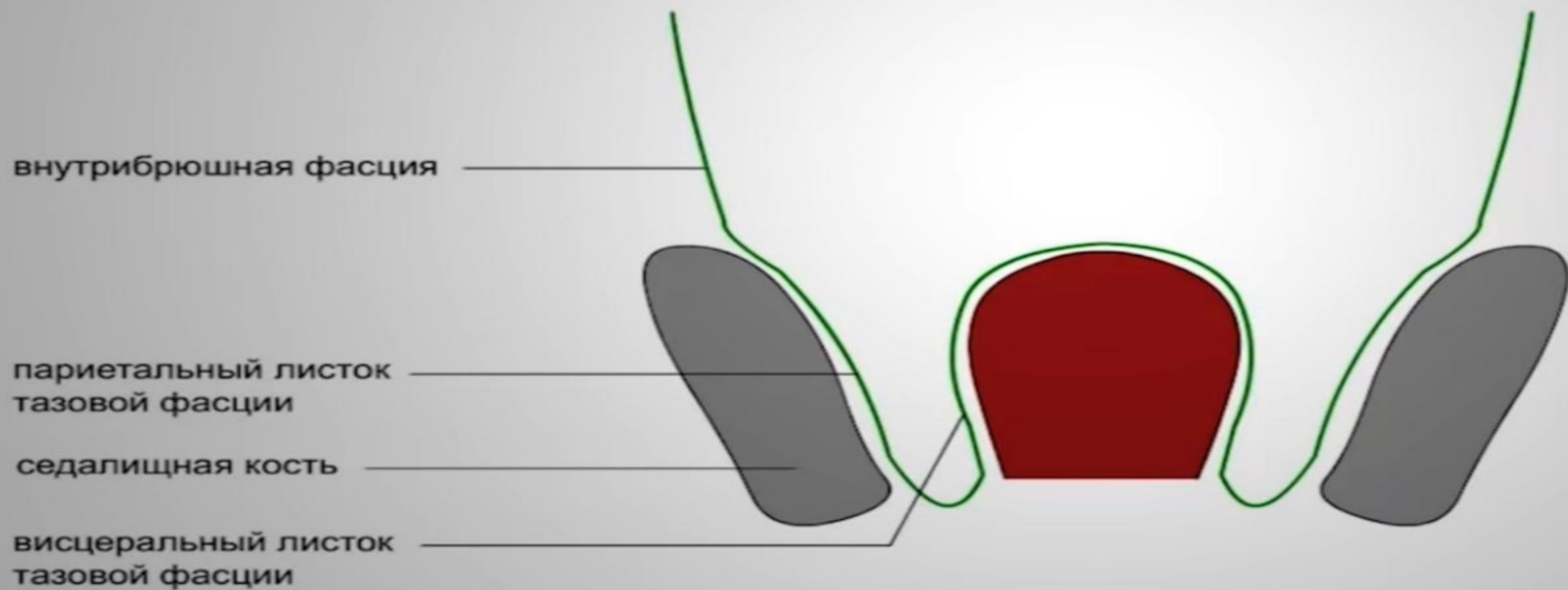
II - ПОДБРЮШИННЫЙ

III - ПОДКОЖНЫЙ



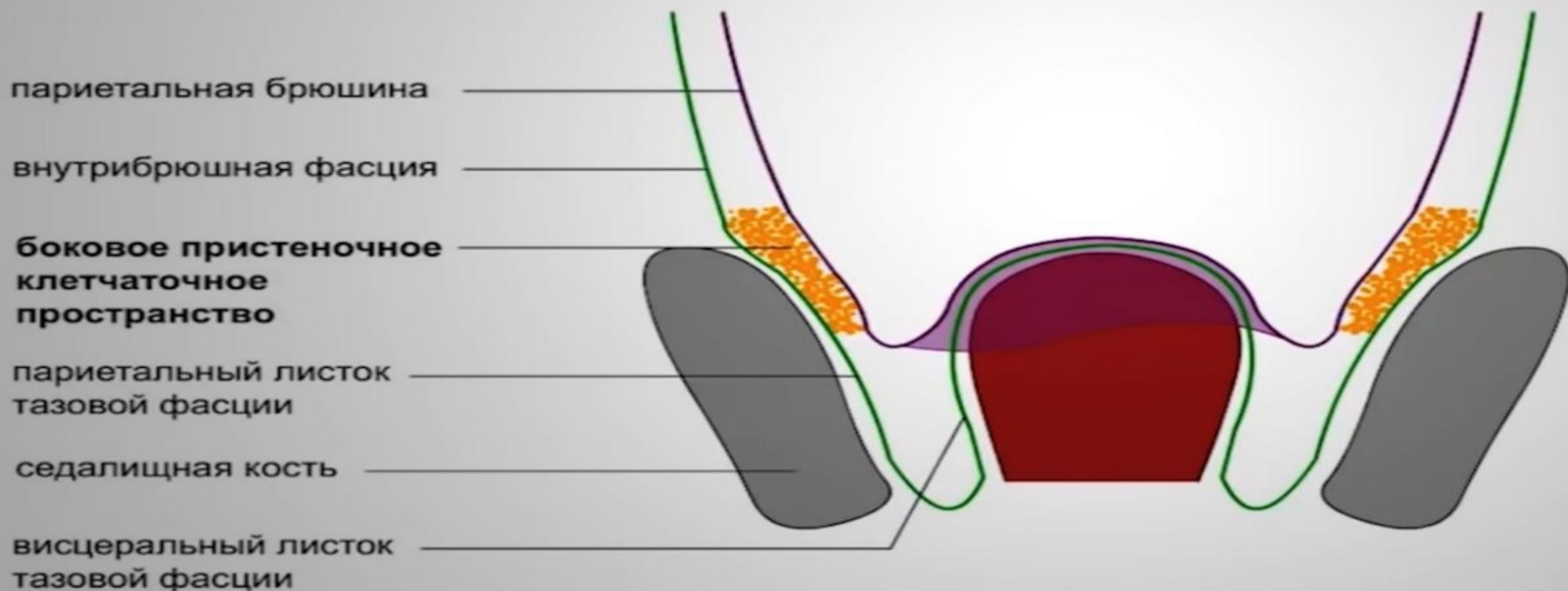
КЛЕТЧАТОЧНЫЕ ПРОСТРАНСТВА ТАЗА

БОКОВОЕ ПРИСТЕНОЧНОЕ КЛЕТЧАТОЧНОЕ ПРОСТРАНСТВО



КЛЕТЧАТОЧНЫЕ ПРОСТРАНСТВА ТАЗА

БОКОВОЕ ПРИСТЕНОЧНОЕ КЛЕТЧАТОЧНОЕ ПРОСТРАНСТВО



КЛЕТЧАТОЧНЫЕ ПРОСТРАНСТВА ТАЗА

ПРЕДПУЗЫРНЫЕ КЛЕТЧАТОЧНЫЕ ПРОСТРАНСТВА

мышцы живота

внутрибрюшная фасция

предпузырная фасция

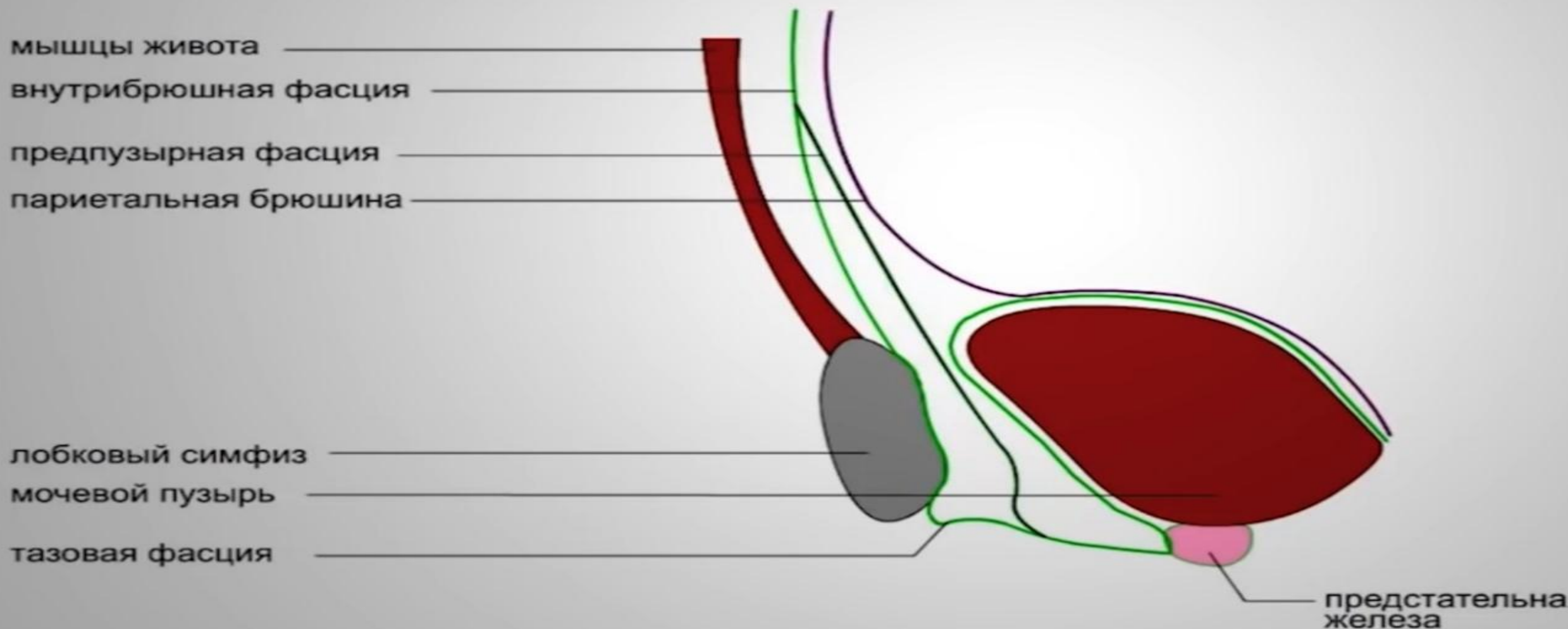
париетальная брюшина

лобковый симфиз

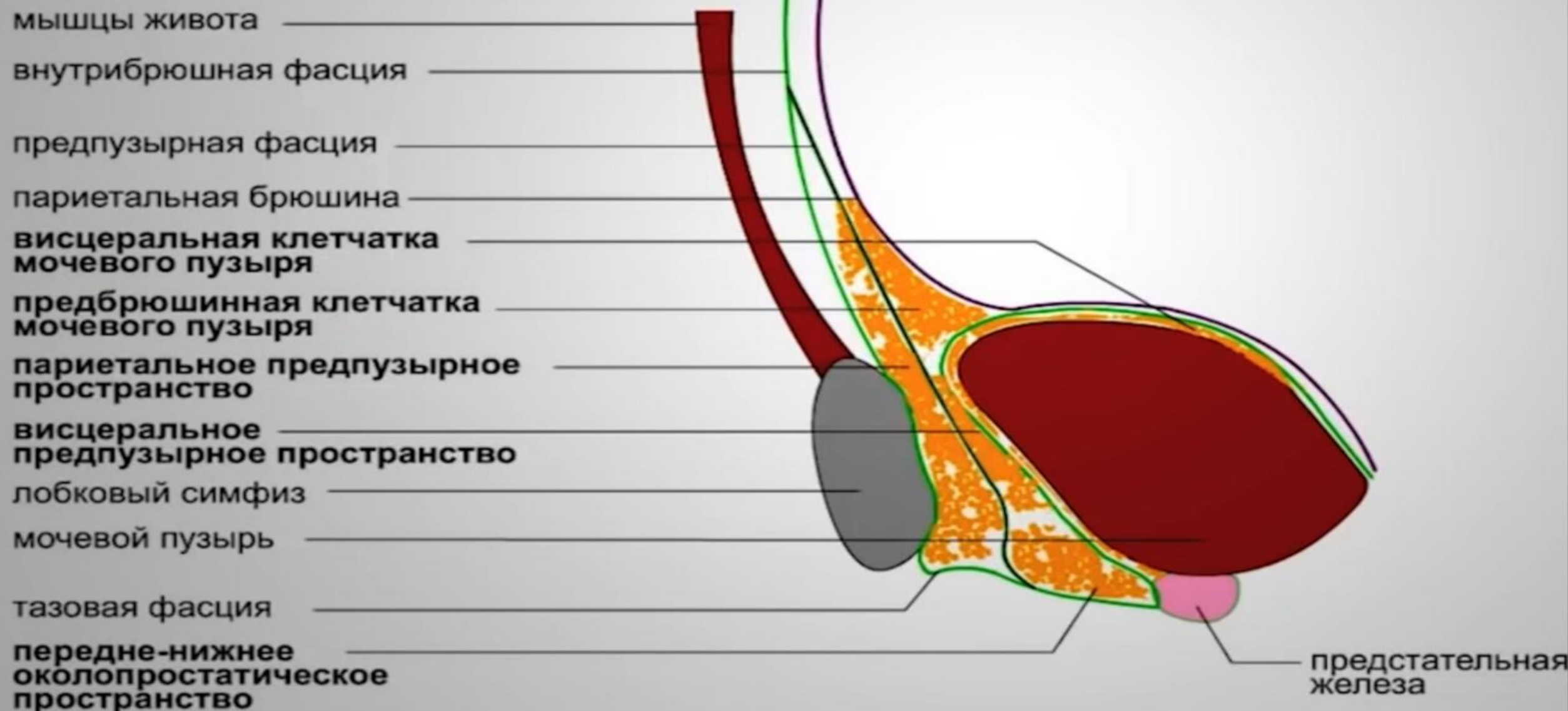мочевой пузырь

тазовая фасция

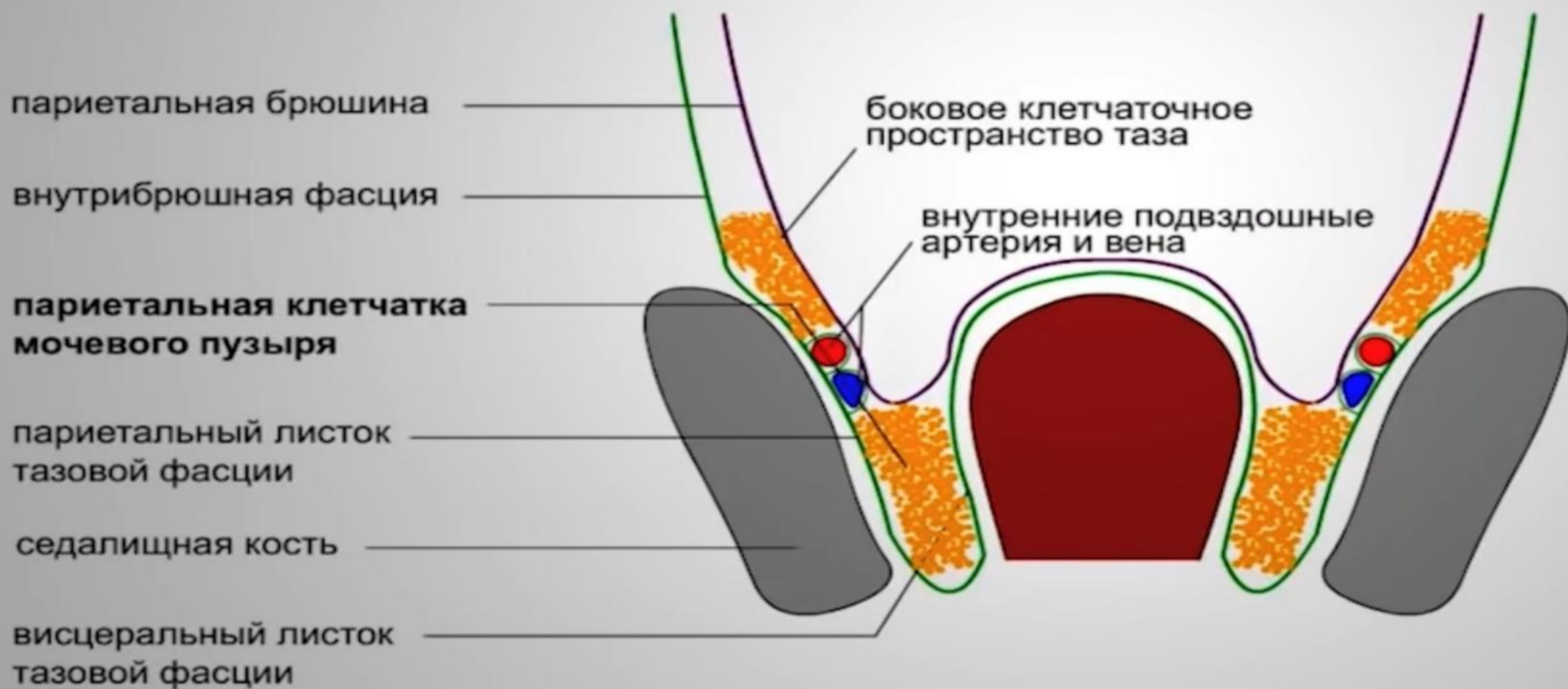
предстательная
железа



ПРЕДПУЗЫРНЫЕ КЛЕТЧАТОЧНЫЕ ПРОСТРАНСТВА

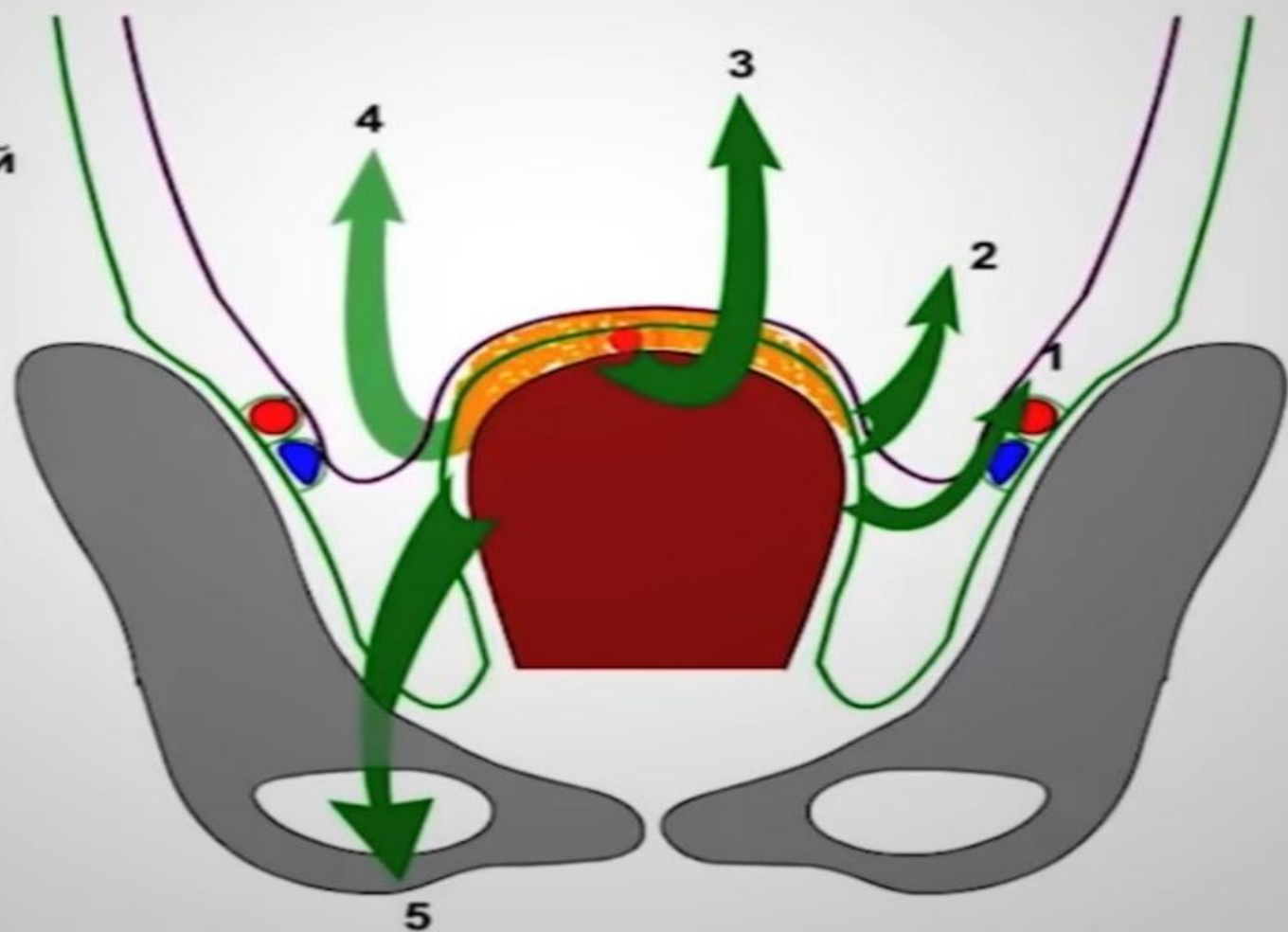


ОКОЛОПУЗЫРНЫЕ КЛЕТЧАТОЧНЫЕ ПРОСТРАНСТВА



РАСПРОСТРАНЕНИЕ ЗАТЕКОВ ИЗ ВИСЦЕРАЛЬНОЙ КЛЕТЧАТКИ МОЧЕВОГО ПУЗЫРЯ

1. в боковое пространство таза
2. в брюшную полость
3. на переднюю брюшную стенку
4. в забрюшинное пространство
5. через бедренный и запирающий каналы на бедро.



КЛЕТЧАТОЧНЫЕ ПРОСТРАНСТВА ТАЗА

ПРЯМОКИШЕЧНЫЕ КЛЕТЧАТОЧНЫЕ ПРОСТРАНСТВА

висцеральная позадипрямокишечная клетчатка

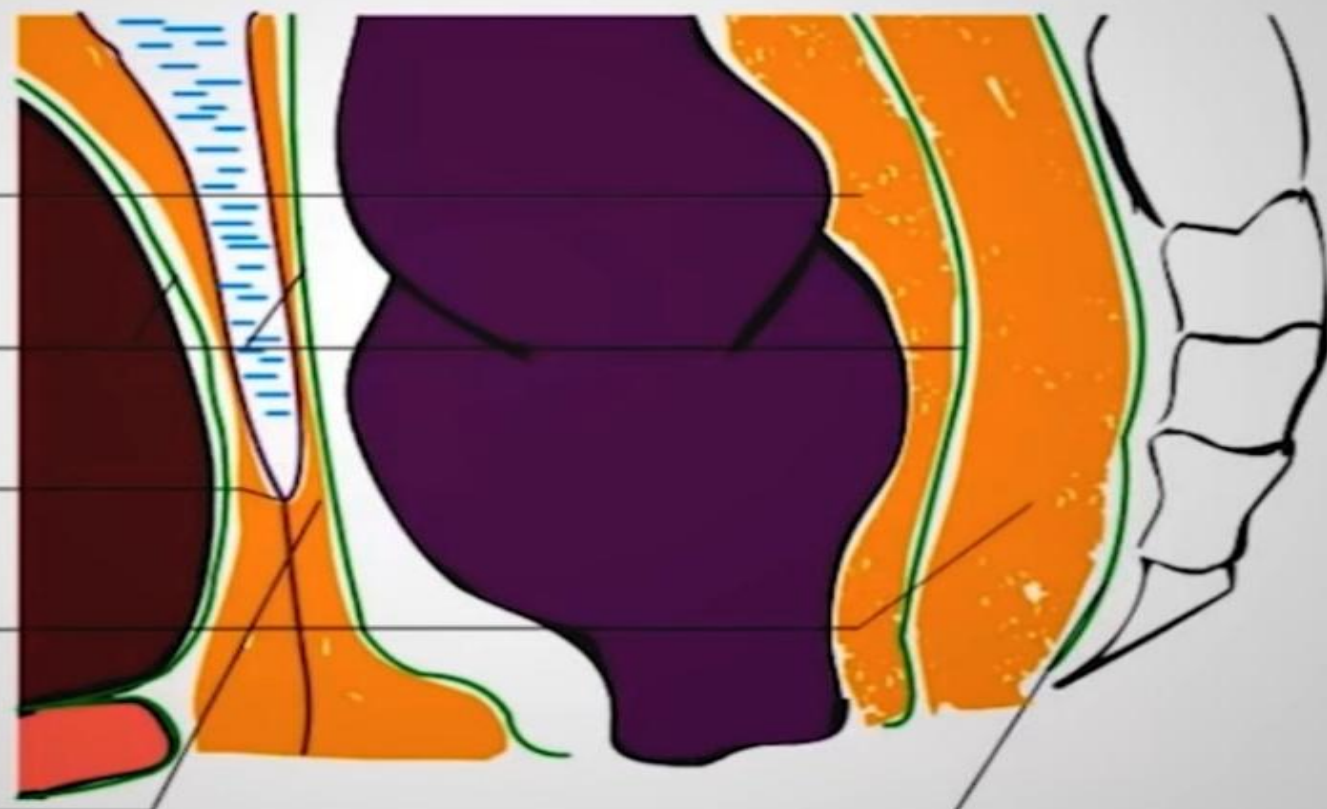
висцеральный листок тазовой фасции

брюшинно-промежностный апоневроз

париетальная позадипрямокишечная клетчатка

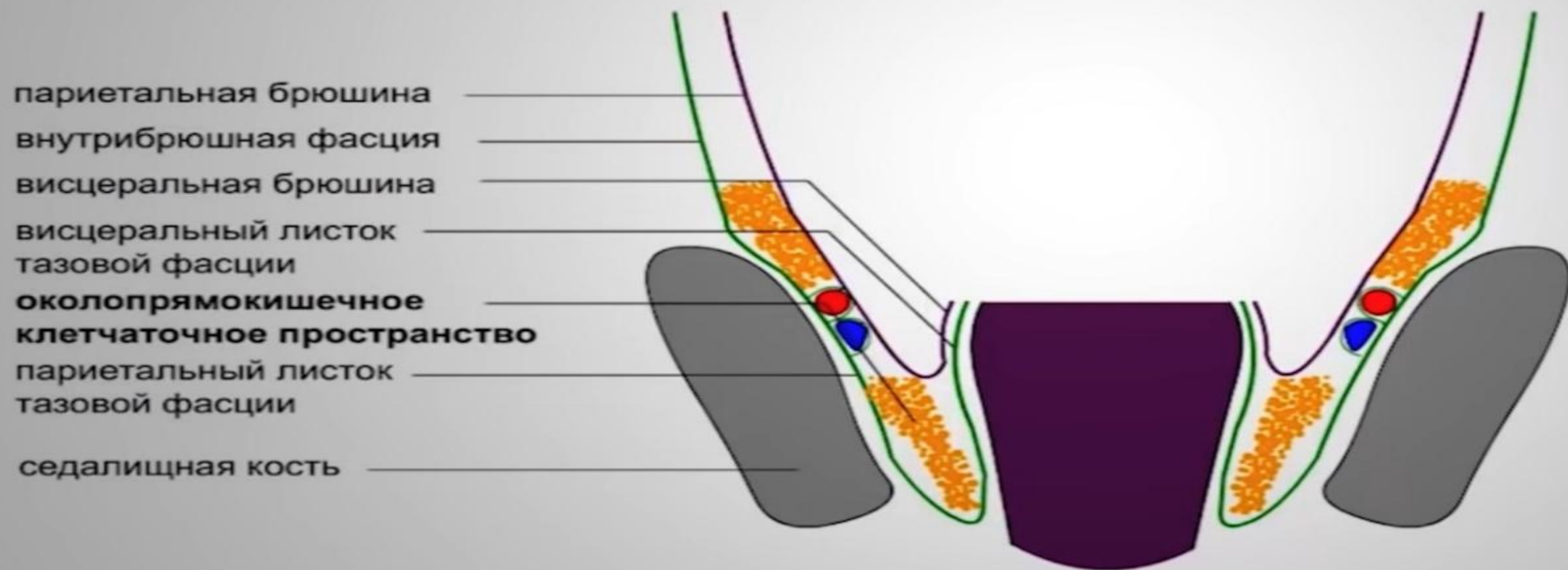
висцеральная впередипрямокишечная клетчатка (2 слой)

париетальный листок тазовой фасции



КЛЕТЧАТОЧНЫЕ ПРОСТРАНСТВА ТАЗА

ОКОЛОПРЯМОКИШЕЧНОЕ КЛЕТЧАТОЧНОЕ ПРОСТРАНСТВО



КЛЕТЧАТОЧНЫЕ ПРОСТРАНСТВА ТАЗА

КЛЕТЧАТКА СЕДАЛИЩНО-ПРЯМОКИШЕЧНОЙ ЯМКИ

околопрямокишечная
клетчатка

боковое клетчаточное
пространство таза

m. levator ani

наружный листок тазовой
фасции

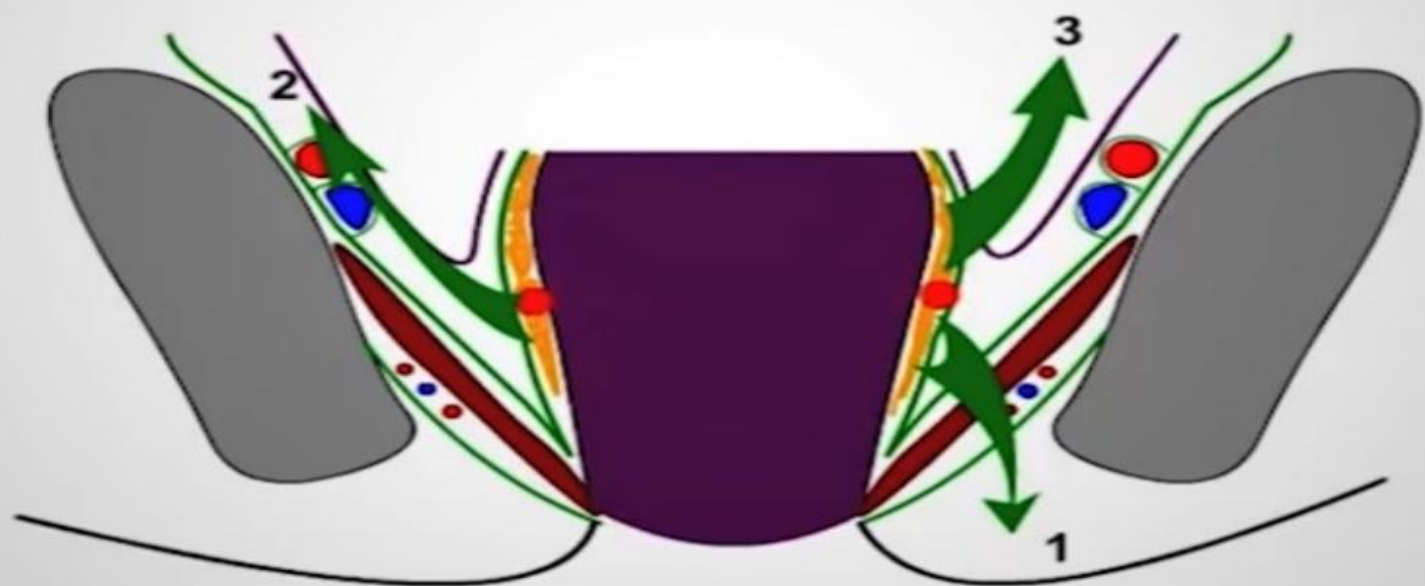
клетчатка седалищно-
прямокишечной области

кожа перианальной
области

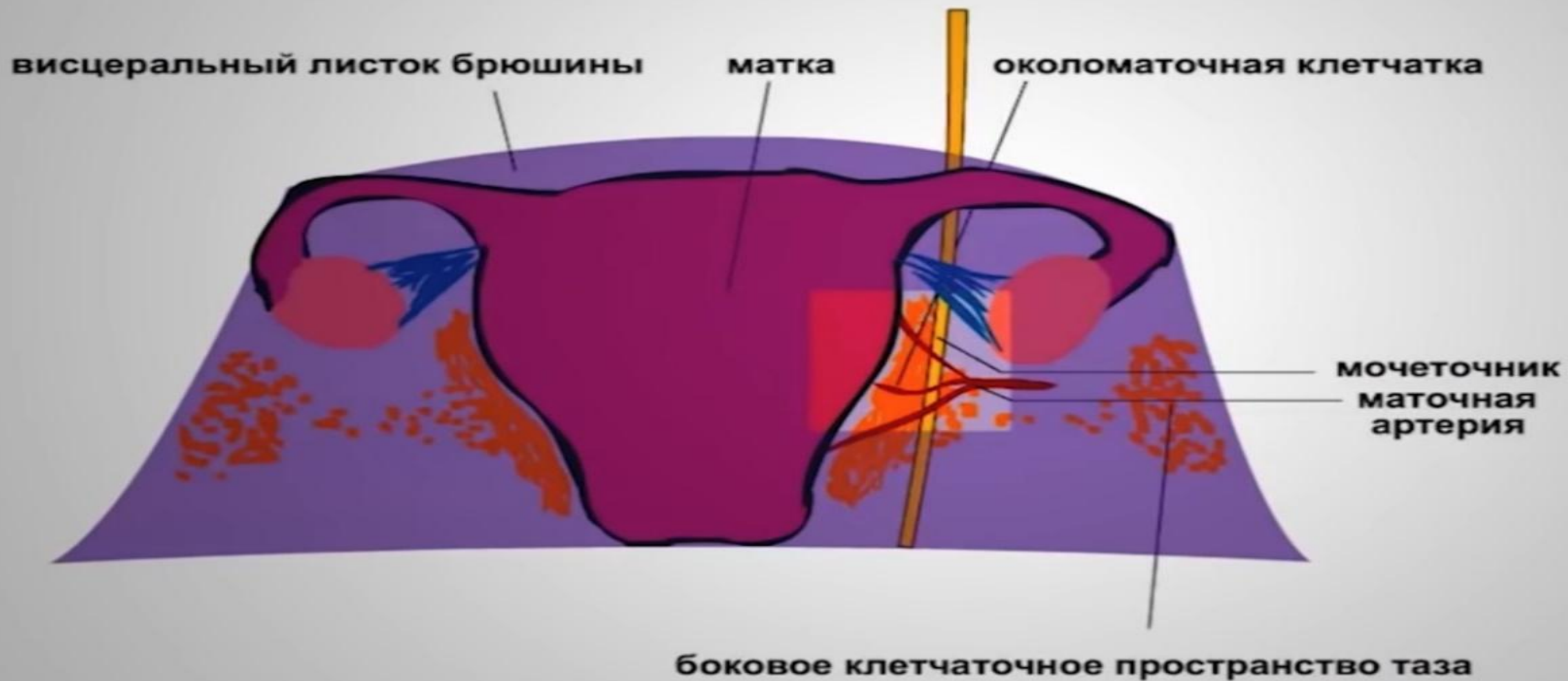


РАСПРОСТРАНЕНИЕ ГНОЙНЫХ ЗАТЕКОК ИЗ ВИСЦЕРАЛЬНОЙ ПРЯМОКИШЕЧНОЙ КЛЕТЧАТКИ

1. в седалищно-прямокишечную ямку
2. в боковое пространство таза
3. в брюшную полость

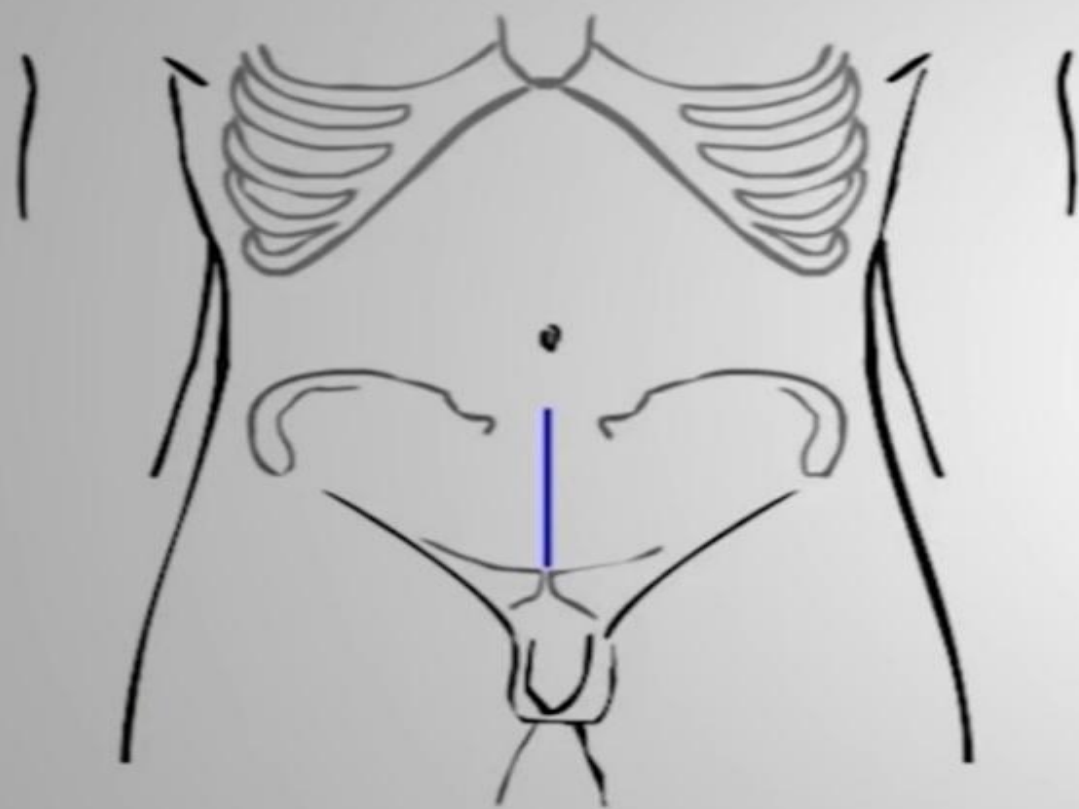


ОКОЛОМАТОЧНОЕ КЛЕТЧАТОЧНОЕ ПРОСТРАНСТВО

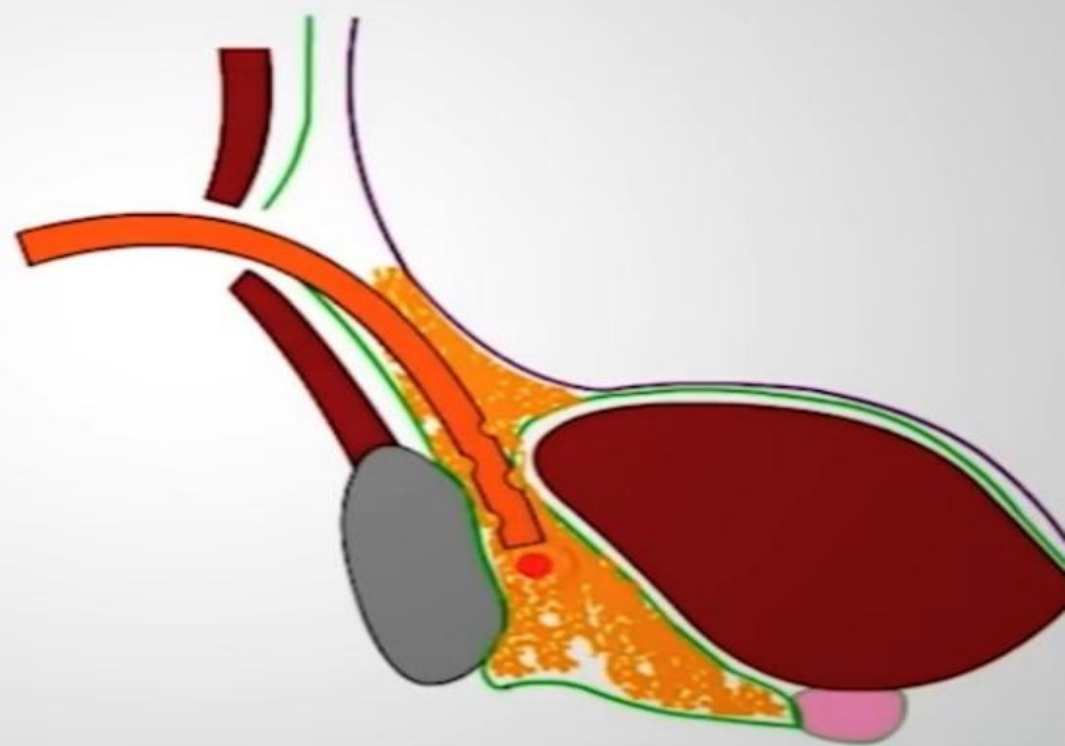


ОПЕРАТИВНЫЕ ДОСТУПЫ К КЛЕТЧАТОЧНЫМ ПРОСТРАНСТВАМ ТАЗА

Дренирование предпузырного пространства по Напалкову

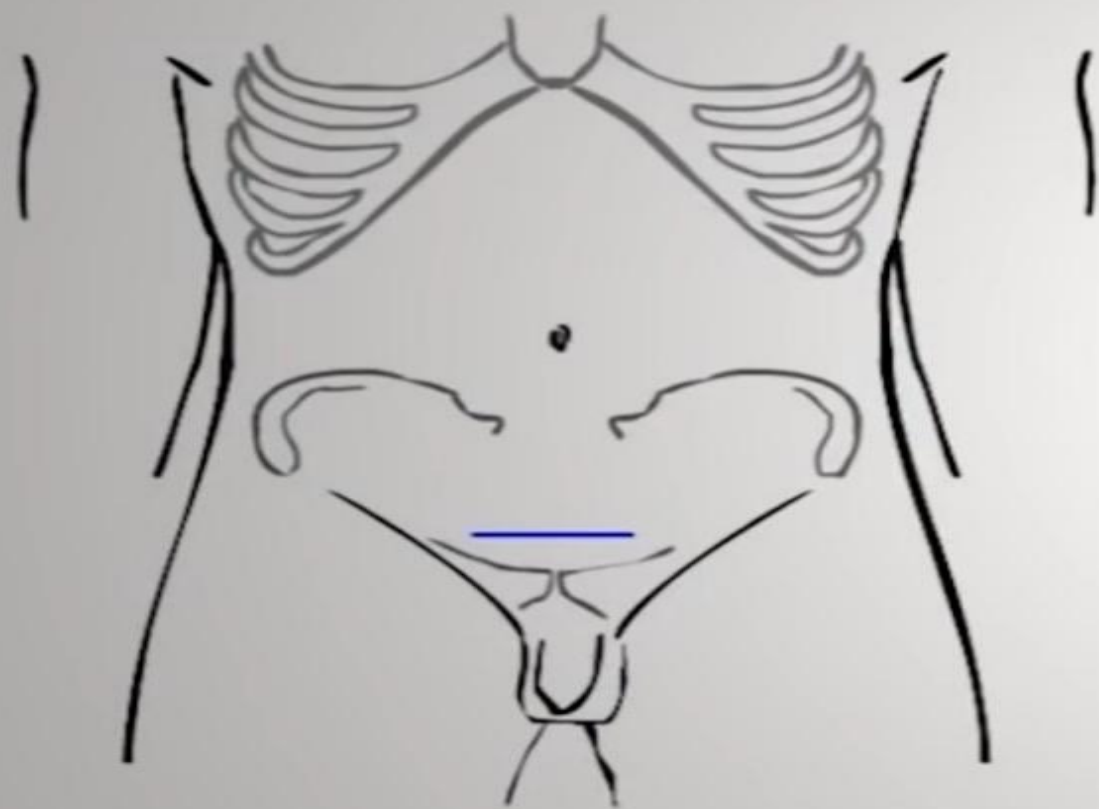


вертикальный разрез кожи и мягких тканей до поперечной фасции от симфиза до уровня на 3–4 см ниже пупочного кольца

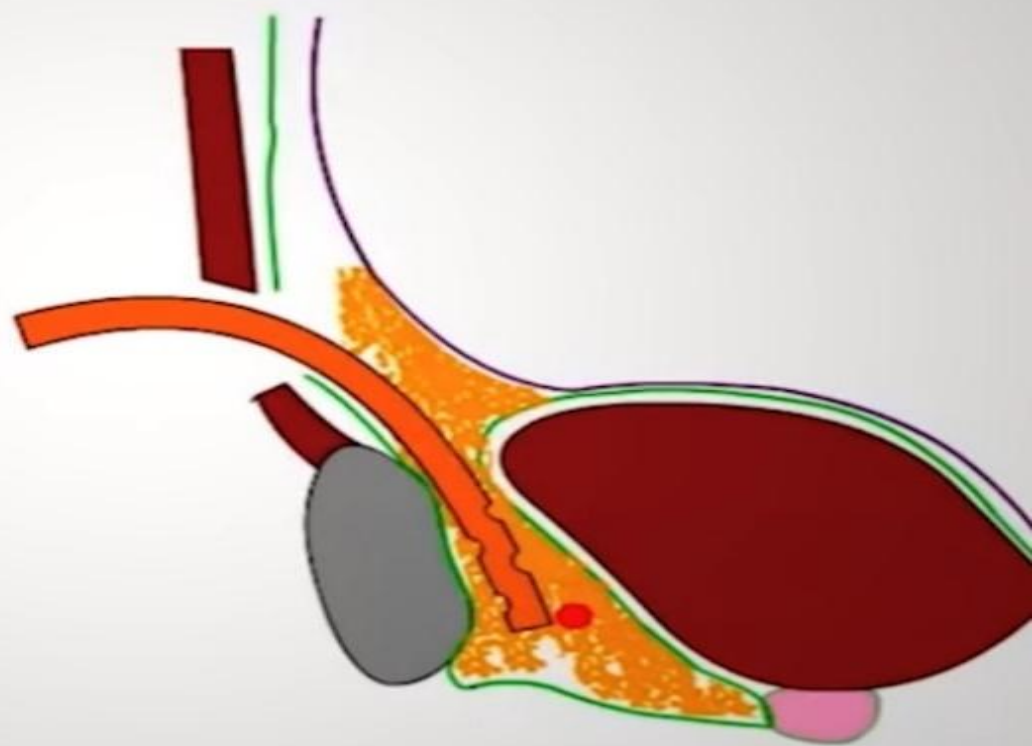


ОПЕРАТИВНЫЕ ДОСТУПЫ К КЛЕТЧАТОЧНЫМ ПРОСТРАНСТВАМ ТАЗА

Дренирование предпузырного пространства по Федорову

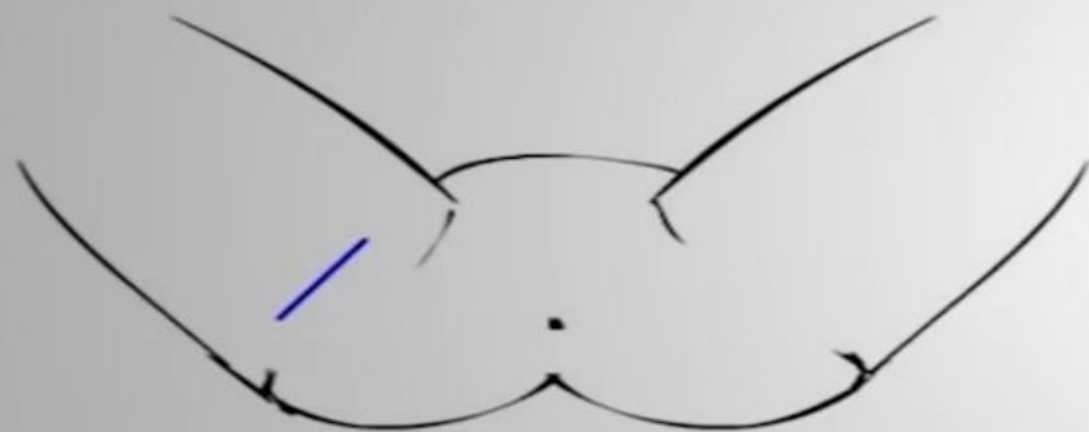


горизонтальный разрез кожи и мягких тканей до поперечной фасции на 2-2,5 см выше симфиза

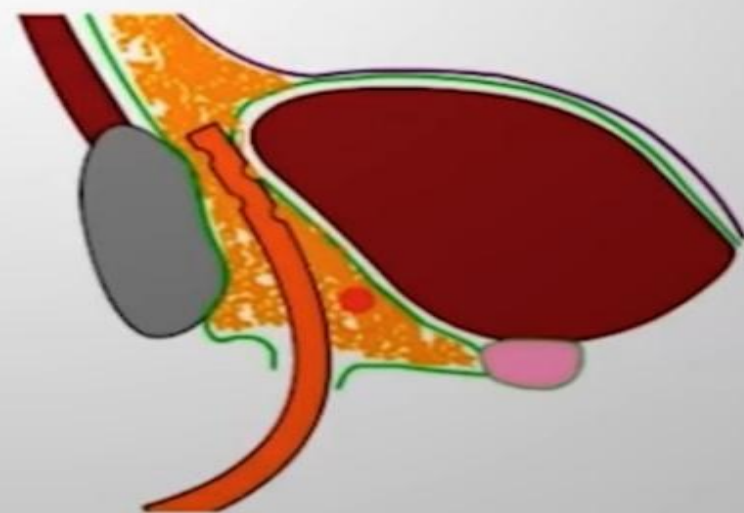
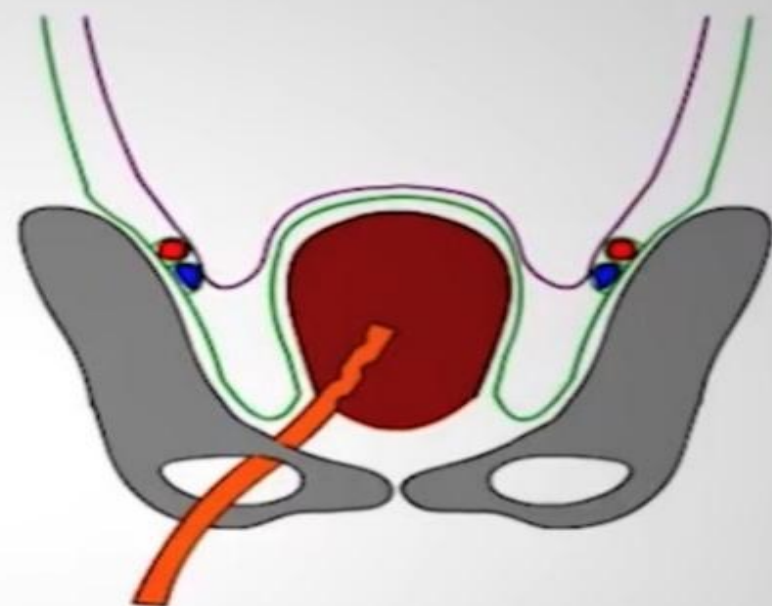


ОПЕРАТИВНЫЕ ДОСТУПЫ К КЛЕТЧАТОЧНЫМ ПРОСТРАНСТВАМ ТАЗА

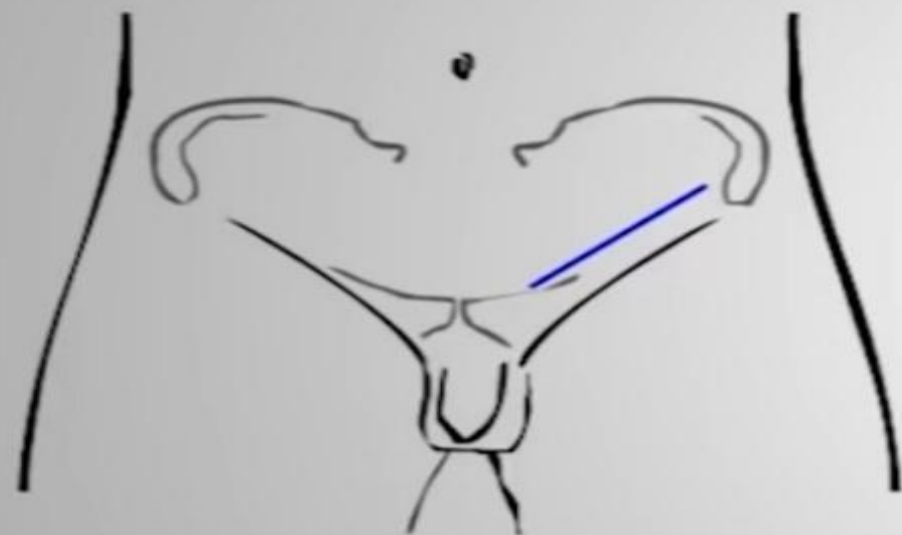
Дренирование предпузырного пространства по Буяльскому- McWorter'y



разрез на 2-4 см книзу и параллельно
бедренно-промежностной складке;
длина разреза 7-8 см;
доступ в предпузырную клетчатку
через передне-нижний квадрант
запирательного отверстия таза.



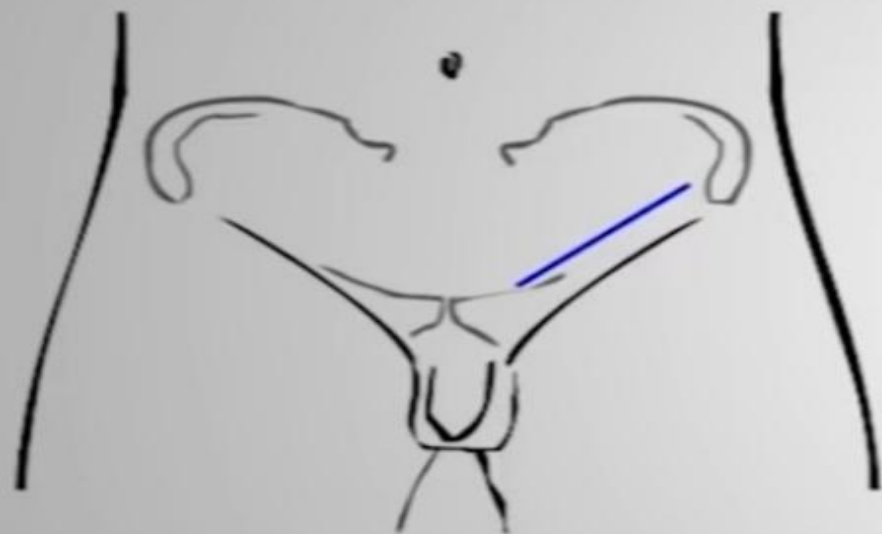
ОПЕРАТИВНЫЕ ДОСТУПЫ К КЛЕТЧАТОЧНЫМ ПРОСТРАНСТВАМ ТАЗА
Дренирование бокового пространства таза по Старкову –
Kreiselburd'y



1. Внебрюшинный доступ (контрапертура) к боковой клетчатке таза по Пирогову (параллельно и выше паховой связки на 4–5 см от латерального края прямой мышцы живота до передней верхней подвздошной ости).

ОПЕРАТИВНЫЕ ДОСТУПЫ К КЛЕТЧАТОЧНЫМ ПРОСТРАНСТВАМ ТАЗА

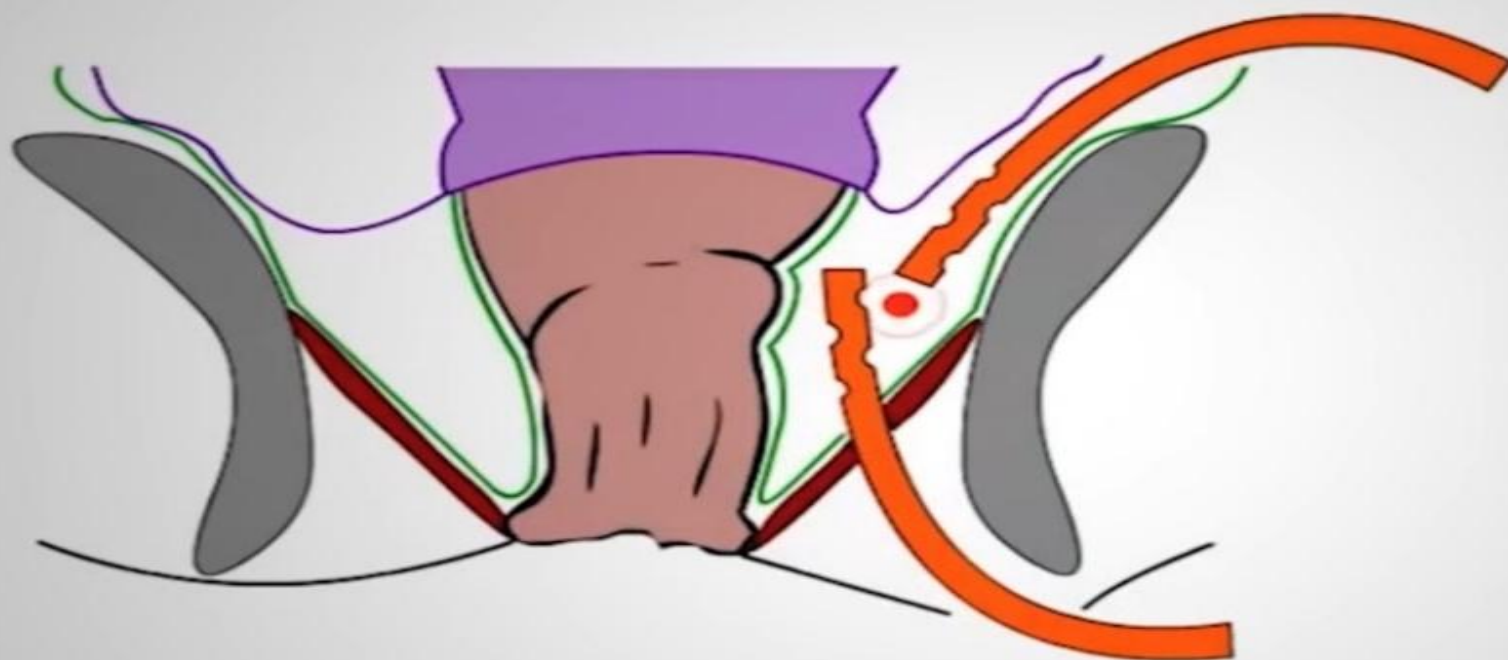
Дренирование бокового пространства таза по Старкову –
Kreiselburd'y



1. Внебрюшинный доступ (контрапертура) к боковой клетчатке таза по Пирогову (параллельно и выше паховой связки на 4–5 см от латерального края прямой мышцы живота до передней верхней подвздошной ости).
2. Полулунный разрез кожи и подкожной клетчатки, окаймляющий седалищный бугор медиально. Прободение мышцы, поднимающей заднепроходное отверстие.

ОПЕРАТИВНЫЕ ДОСТУПЫ К КЛЕТЧАТОЧНЫМ ПРОСТРАНСТВАМ ТАЗА

Дренирование бокового пространства таза по Старкову –
Kreiselburd'y



1. Внебрюшинный доступ (контрапертура) к боковой клетчатке таза по Пирогову (параллельно и выше паховой связки на 4–5 см от латерального края прямой мышцы живота до передней верхней подвздошной ости).
2. Полулунный разрез кожи и подкожной клетчатки, окаймляющий седалищный бугор медиально. Прободение мышцы, поднимающей заднепроходное отверстие.
3. Установка дренажных трубок.

ОПЕРАТИВНЫЕ ДОСТУПЫ К КЛЕТЧАТОЧНЫМ ПРОСТРАНСТВАМ ТАЗА
Дренирование ретроректального пространства по Федорову



Задний полукруглый разрез между копчиком и анальным отверстием; на 1 см кнаружи от наружного сфинктера прямой кишки;

ОПЕРАТИВНЫЕ ДОСТУПЫ К КЛЕТЧАТОЧНЫМ ПРОСТРАНСТВАМ ТАЗА

Дренирование ретроректального пространства по Федорову



Задний полукруглый разрез между копчиком и анальным отверстием; на 1 см кнаружи от наружного сфинктера прямой кишки;

