MedUniver.com
все по медицине...

Синдром боли в нижней части спины

По данным экспертов ВОЗ

Распространенность болей в нижней части спины достигает пандемии и является крайне серьезной медицинской и социально-экономической проблемой. В США и странах Европы частота возникновения синдрома достигает **40-80%** среди общей популяции.

Боль в пояснице относится **ко второй** по частоте причине обращаемости населения к врачу после респираторных заболеваний

Общепризнано, что хирургическое лечение оправдано только у **1-2%** больных, страдающих от болей в спине.

Преимущественное количество случаев хирургического вмешательства связаны с крайней степенью развития остеохондроза – формированием грыж межпозвонковых дисков, которые сопровождаются стойкой компрессией нервно-сосудистых структур

Внедрение методов оперативного лечения компрессионных синдромов и первоначальный энтузиазм хирургов со временем претерпели существенное изменение. Проведение декомпрессионных ламинэктомий и открытых дискэктомий позволяют достичь успеха только у **60%** пациентов; **15%** больных и после операций продолжают испытывать выраженные боли в пояснице

«Актуальные вопросы лучевой диагностики при болях в спине» проф. Рогожин В.А. **VI научно-практической конференции с международным участием «Лучевая диагностика и научно-технический прогресс» Москва 14-15 октября 2010**

Сеть диагностических центров
«МРТ ЭКСПЕРТ»

МРТ – метод выбора диагностического поиска при заболеваниях, связанных с нарушением функции движения

Докладчик: к.м.н. Пасечная В.Г.

Метод выбора в большинстве случаев – **МРТ**

- рентгенография – выявление нестабильности двигательного сегмента

РКТ – только при подозрении на изменение костной структуры позвонков

МРТ (аксиальная томограмма)

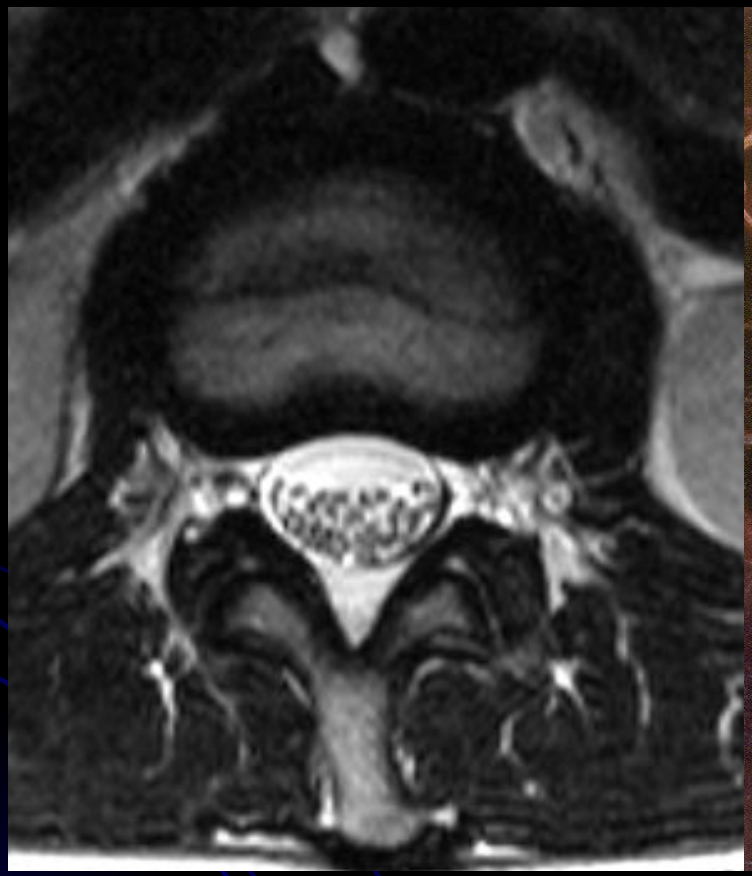

Анатомический срез

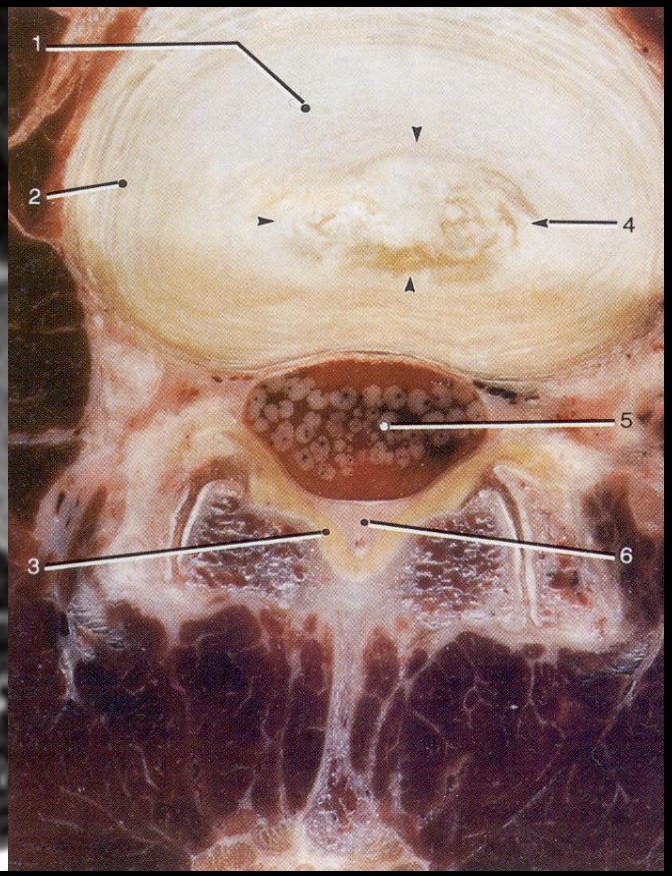

- 1. МР-критерии острого и хронического процесса
- 2. Стандартизация терминологии и МРТ-семиотика заболеваний позвоночника, сопровождающихся болевым синдромом и нарушением функции

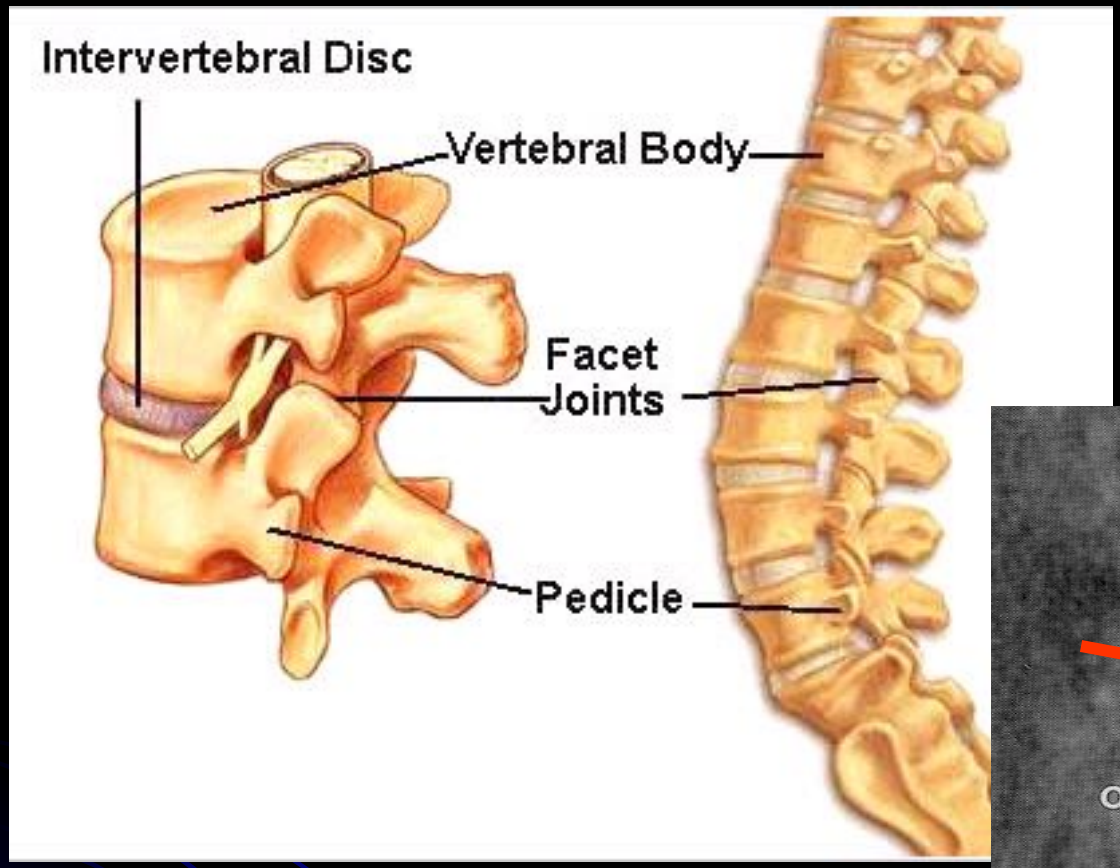
Intervertebral Disc
Vertebral Body
Facet
Joints
Pedicle

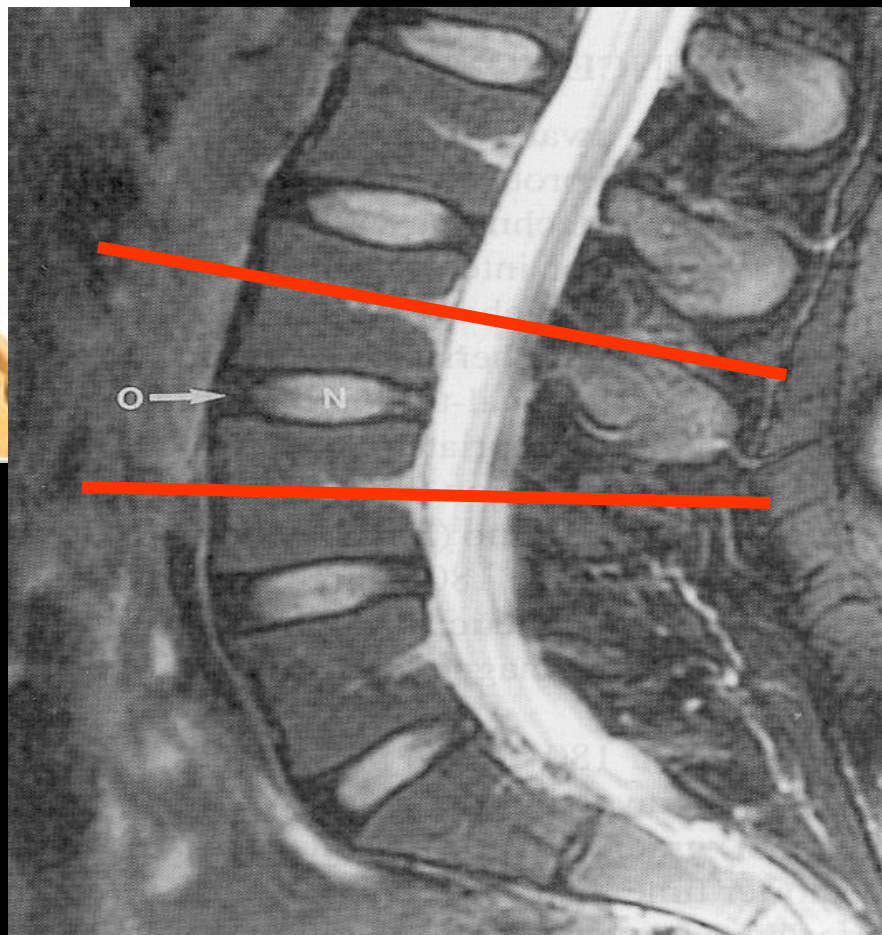
O
N

Изменения межпозвоночного диска

- Критерий высоты
- Интенсивность МР-сигнала (морфологические варианты изменения диска)
- Структурные изменения прилежащих костных замыкательных пластин

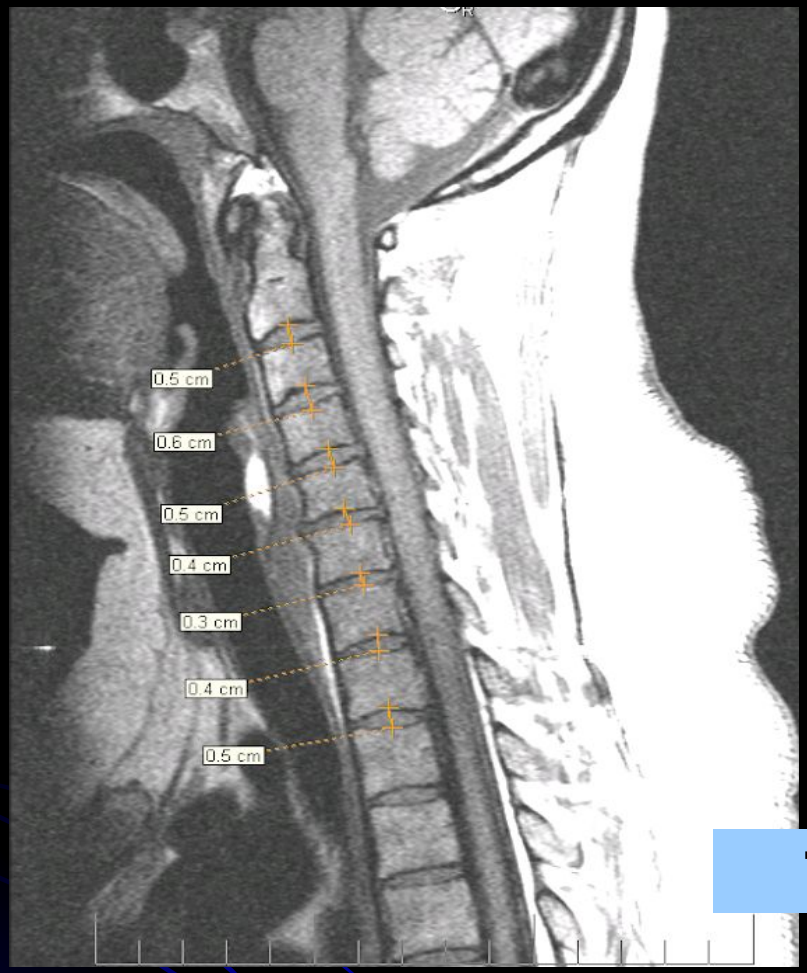

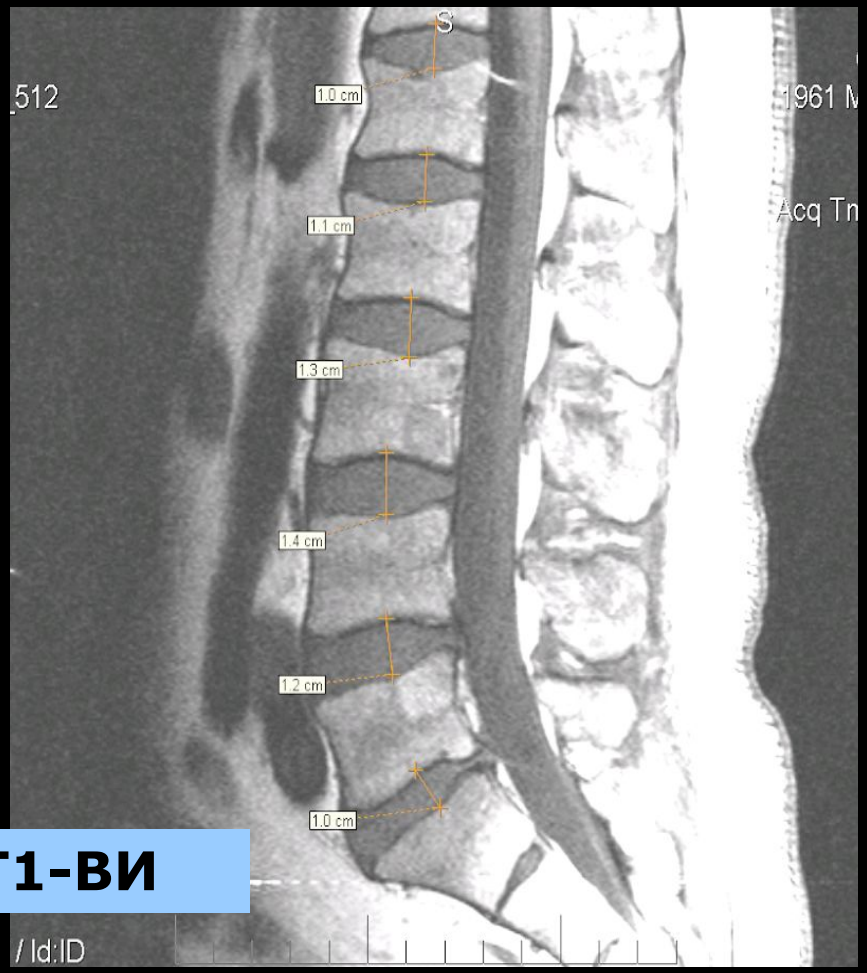

Т1-ВИ

Высота межпозвонкового диска считается **сниженной,** если высота оцениваемого диска равна высоте вышележащего диска

Интенсивность МР-сигнала характеризует морфологический субстрат диска

Норма. Высокая гидратация пульпозного ядра

Т2-ВИ

Дегенерация. Дегидратация пульпозного ядра; фиброзирование

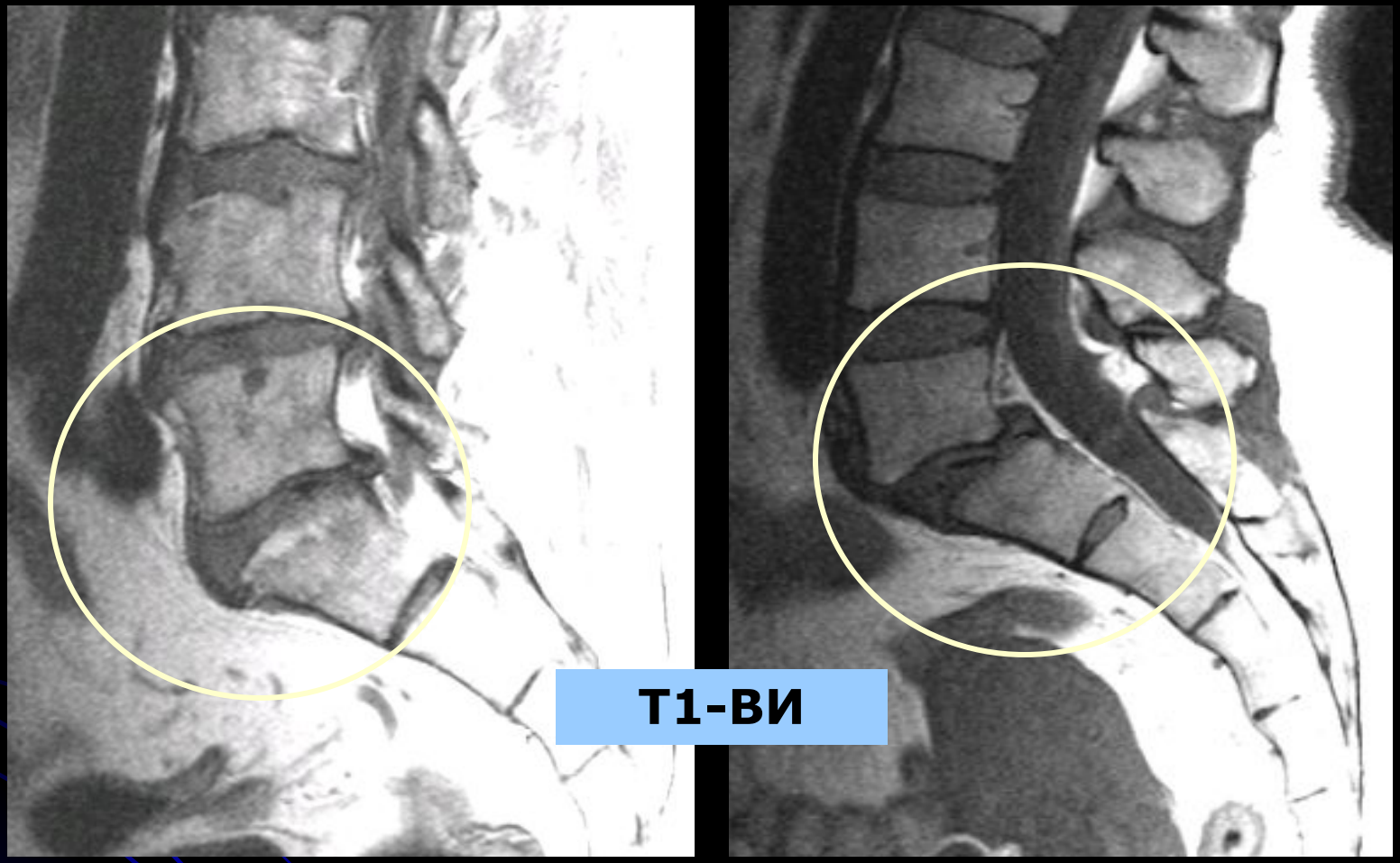

Дегенерация. «вакуум»-феномен. Наличие газа в дегенеративно измененном диске

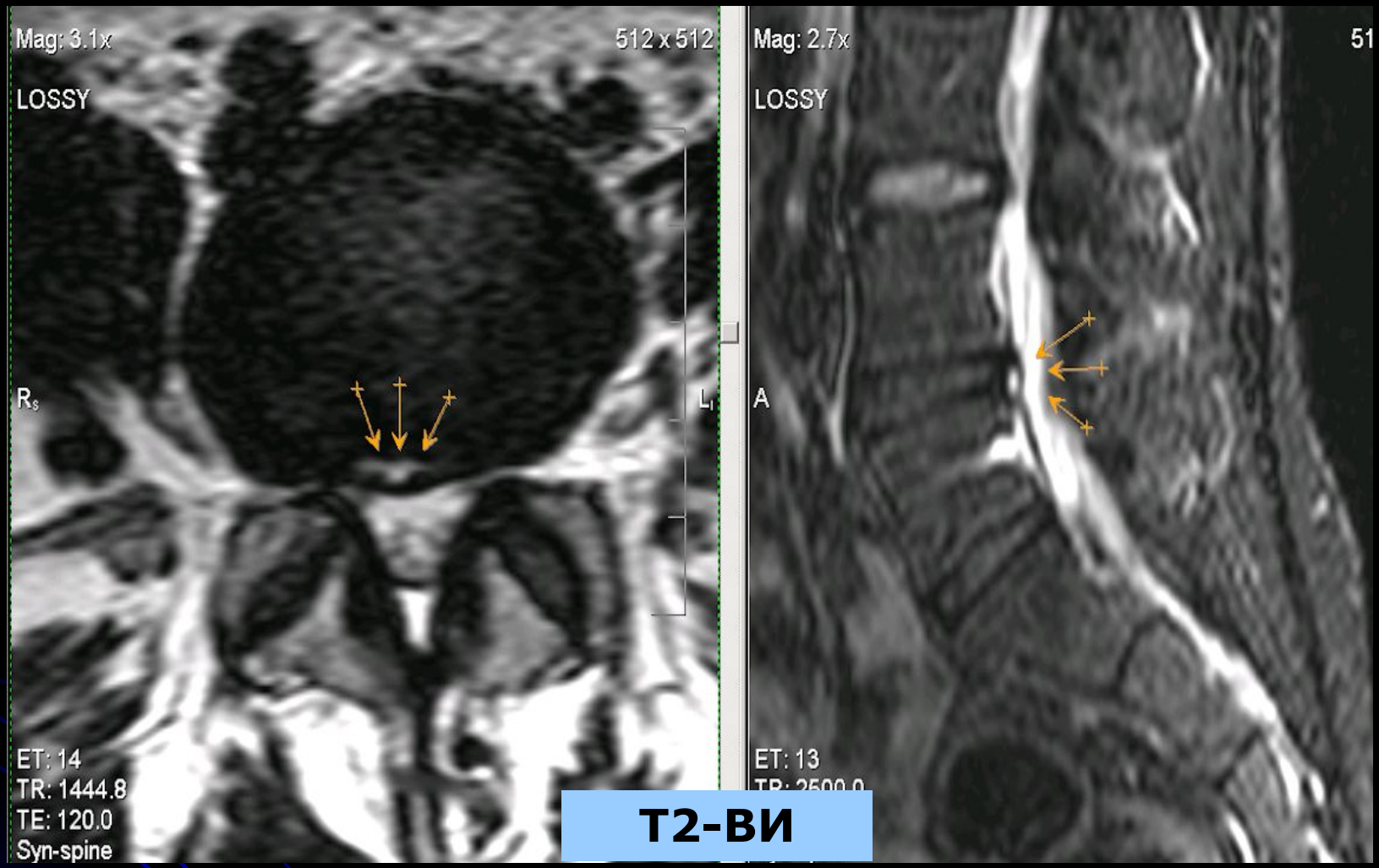

Т2-ВИ

Дегенерация. Локальная гипергидратация или муцинозная дегенерация диска.

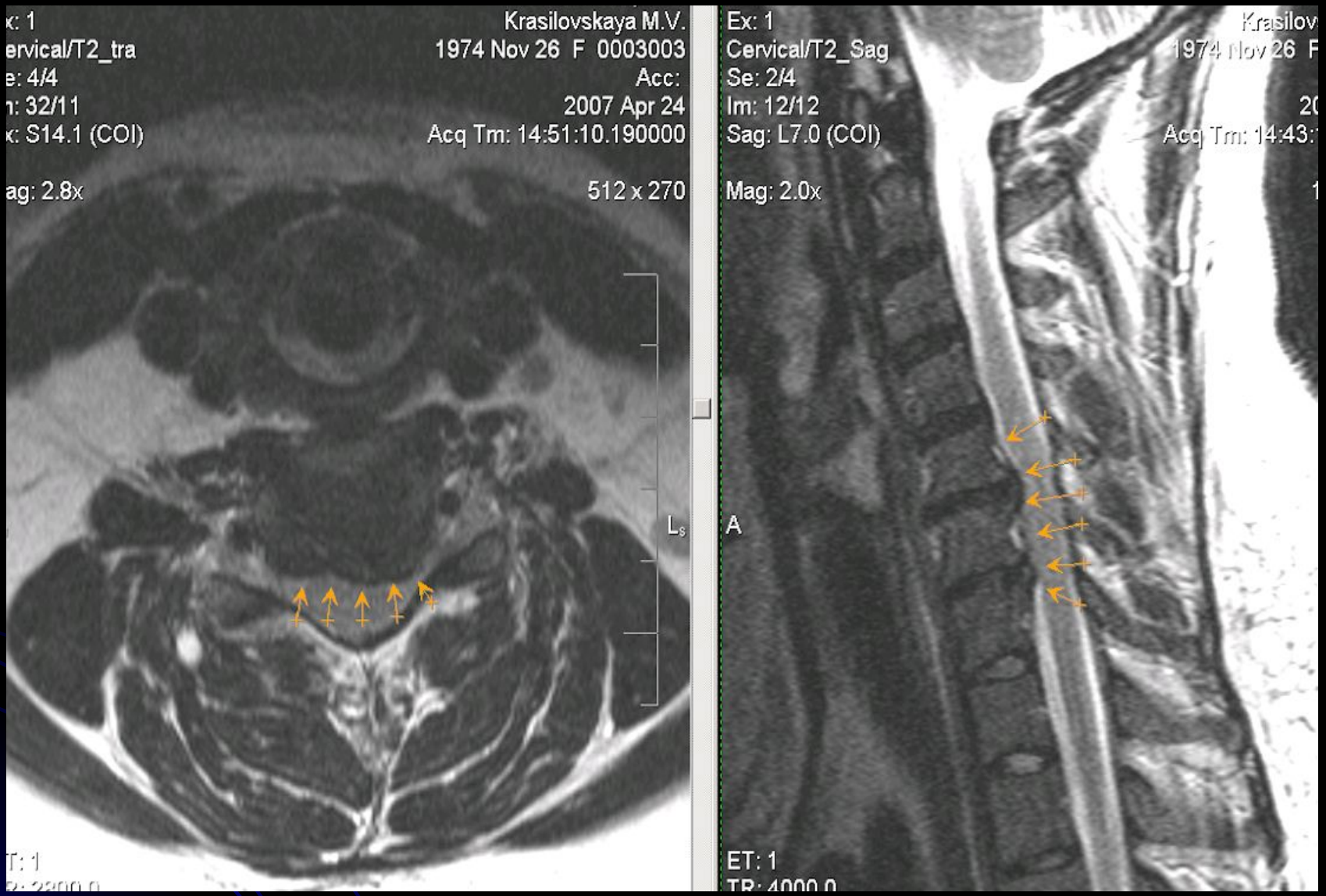

Хроническая стадия.

Острая стадия

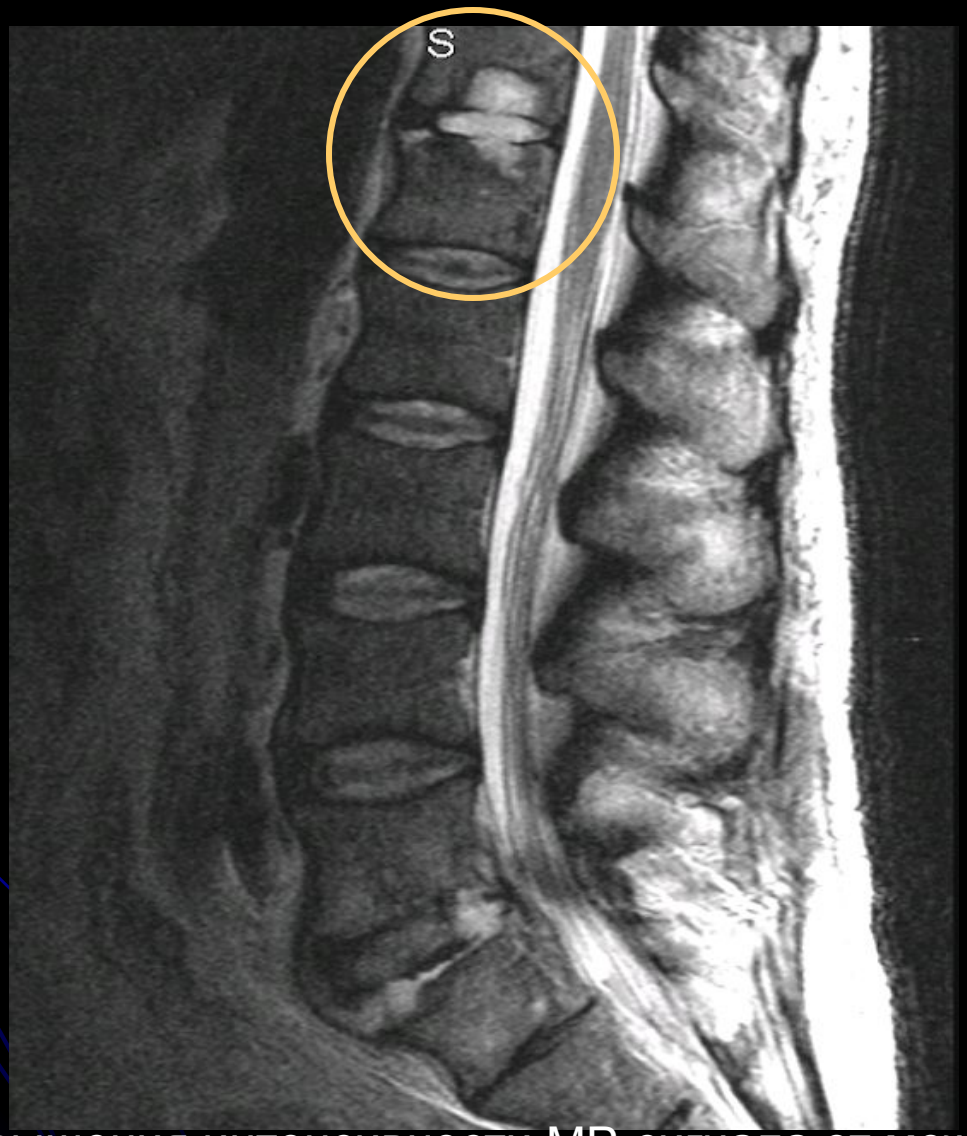

МР признак повышения интенсивности МР-сигнала от межпозвонкового диска (отек)

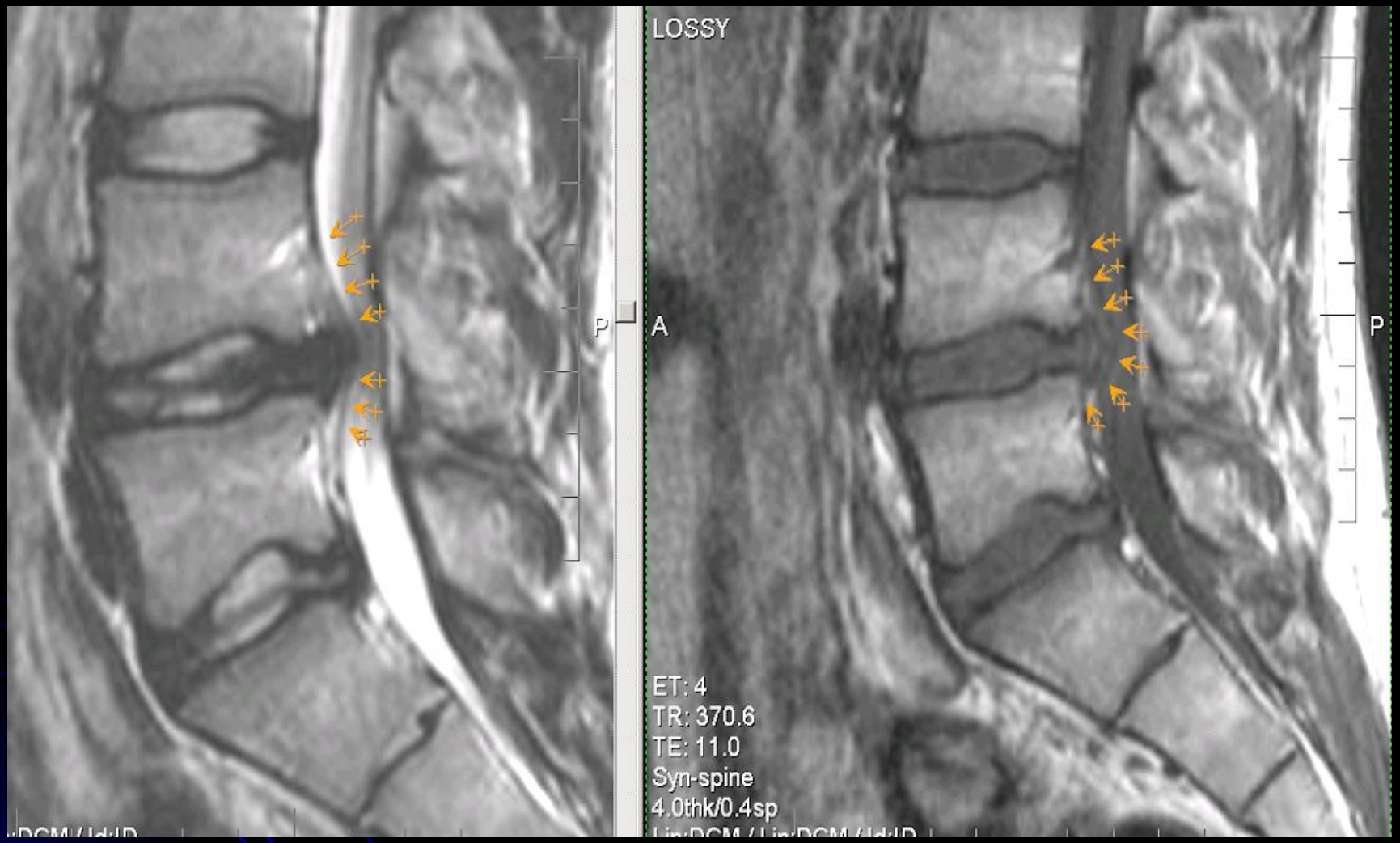

Острая стадия. Локальное утолщение (отек) задней продольной связки на уровне пролабирования диска

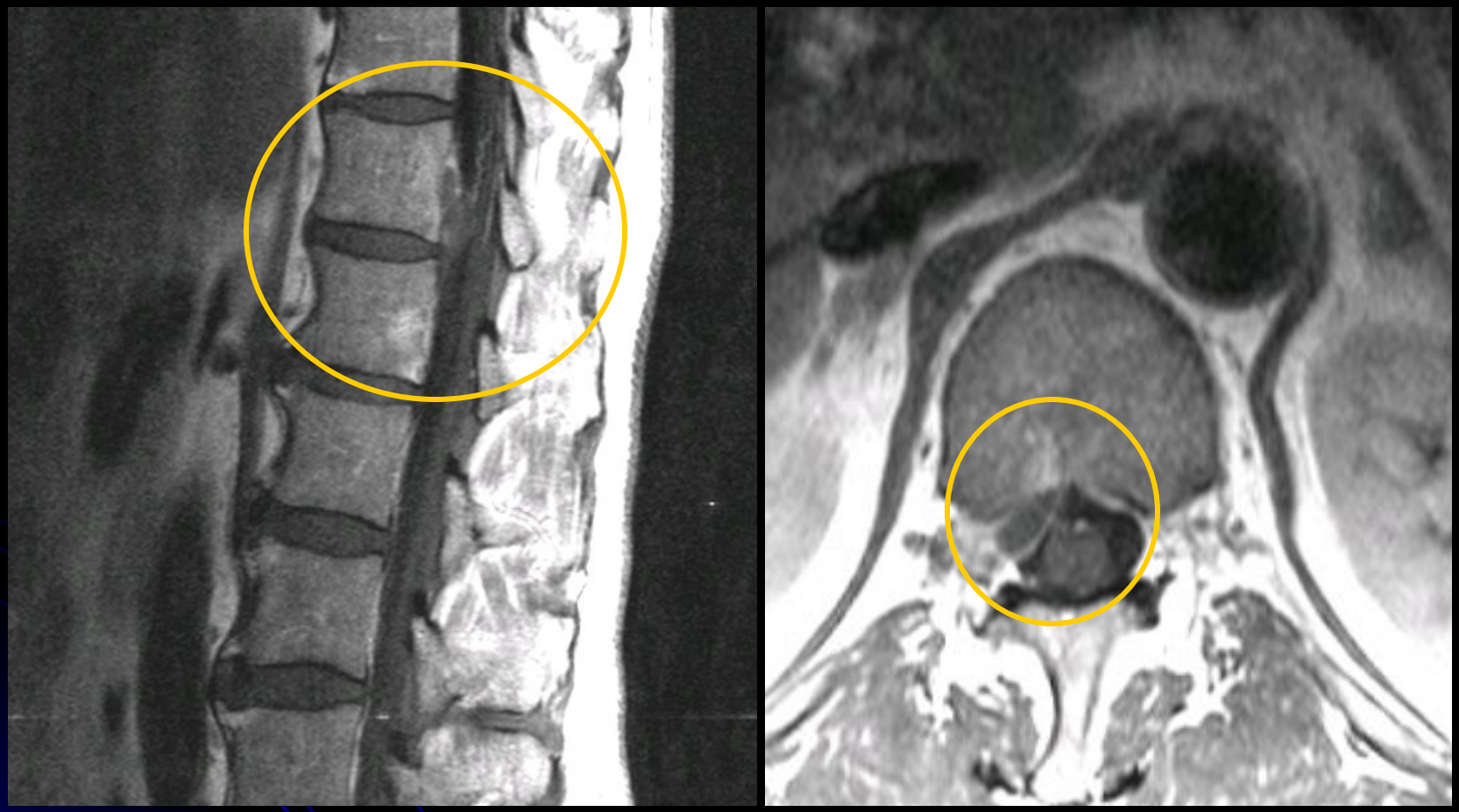

Острая стадия. Локальный эпидурит Th12-L1

Типы изменений в телах позвонков по Modic N.T. (1988)

Первый тип изменений в телах позвонков по Modic N.T. (1988)

Т2-ВИ. Повышение МРС

Т1-ВИ. Снижение МРС

Второй тип изменений в телах позвонков по Modic N.T. (1988) (жировая дистрофия) замыкательных костных пластин на уровне двигательного сегмента L5/S1.

T2 ВИ

T2+FS

Дифференцильная диагностика 1 и 2 типа по Modic N.T.

Modic **1**. Т1-ВИ. Снижение МРС

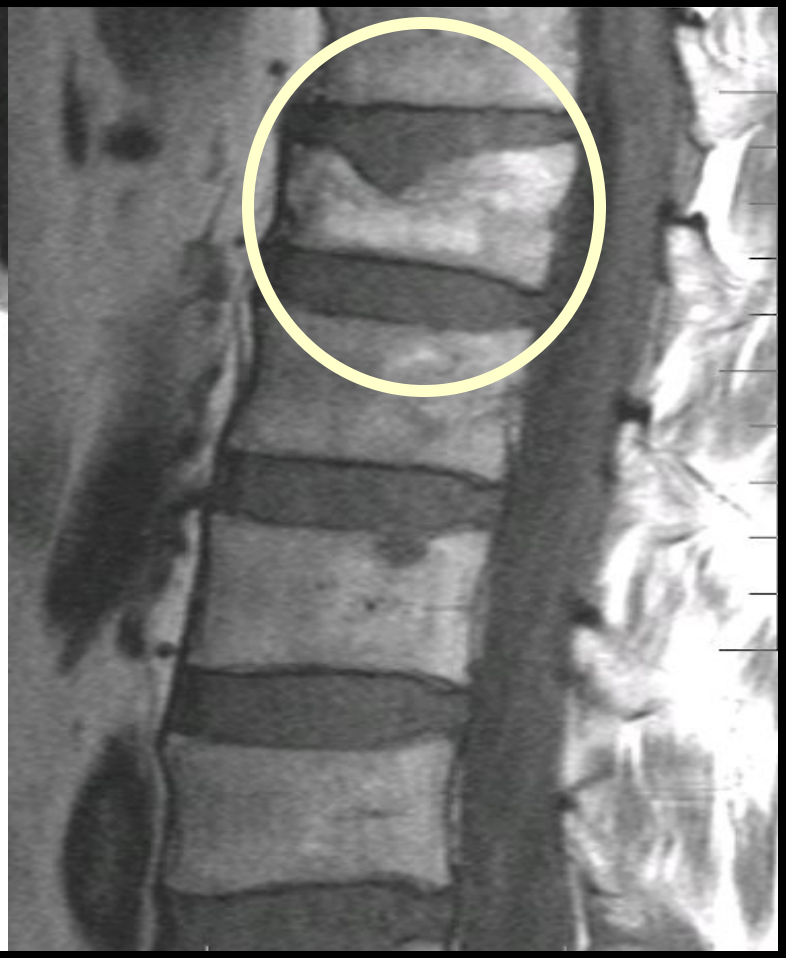

Modic **2** Т1-ВИ. Повышение МРС

Третий тип изменений в телах позвонков по Modic N.T. (1988) (фиброз, узурация и элементы жировой дистрофии) на уровне двигательного сегмента L4-L5.

T1 ВИ

T2 ВИ

Причины болевого синдрома

Единство терминологии в вопросе

видов смещения межпозвонкового диска

В.Н. Корниенко, И.Н. Пронин «Диагностическая нейрорадиология» М 2003;

Рекомендации Объединенных Целевых Групп Северо-Американского вертебрологического общества, Американского общества Радиологии Позвоночника, и Американского общества Нейрорадиологов. 2001 год

«Актуальные вопросы лучевой диагностики при болях в спине» проф. Рогожин В.А. **VI научно-практической конференции с международным участием «Лучевая диагностика и научно-технический прогресс» Москва 14-15 октября 2010**



Внутрипозвонковые грыжи (грыжи Шморля)

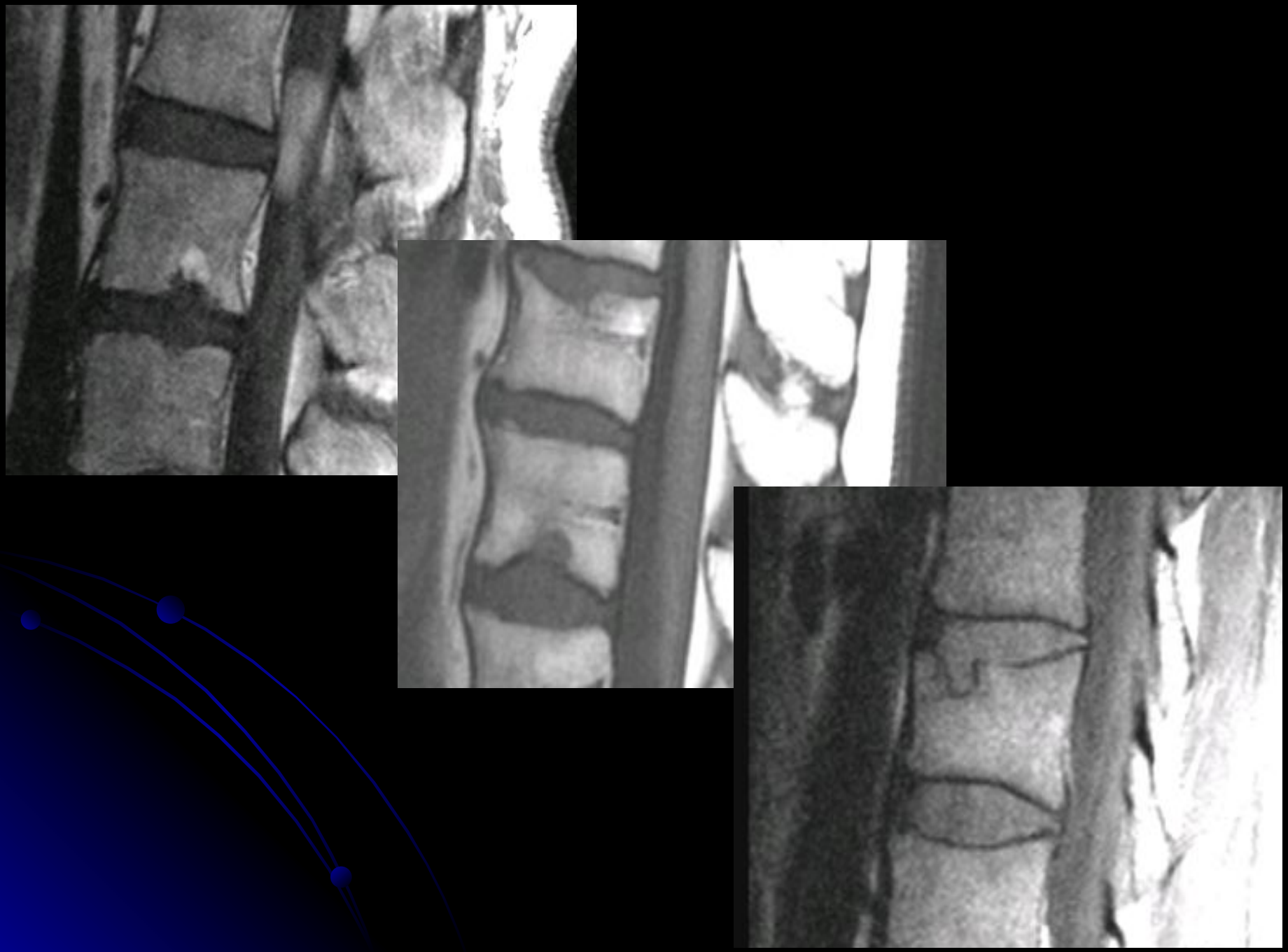

Выбухание диска –

симметричное /асимметричное/

выбухание фиброзного кольца за пределы задних поверхностей тел позвонков, сочетающееся с дегенеративными изменениями ткани диска





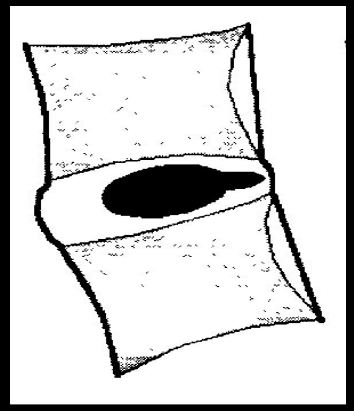

L2
L3


АСИММЕТРИЧНОЕ ВЫПЯЧИВАНИЕ ДИСКА

Протрузия диска

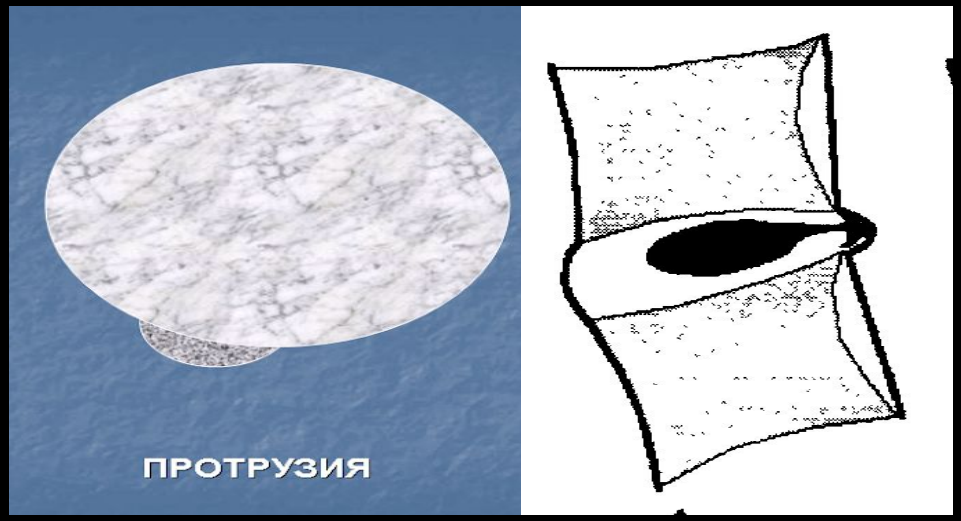

Выпячивание *пульпозного ядра* вследствие истончения фиброзного кольца (без его разрыва) за пределы заднего края тел позвонков.

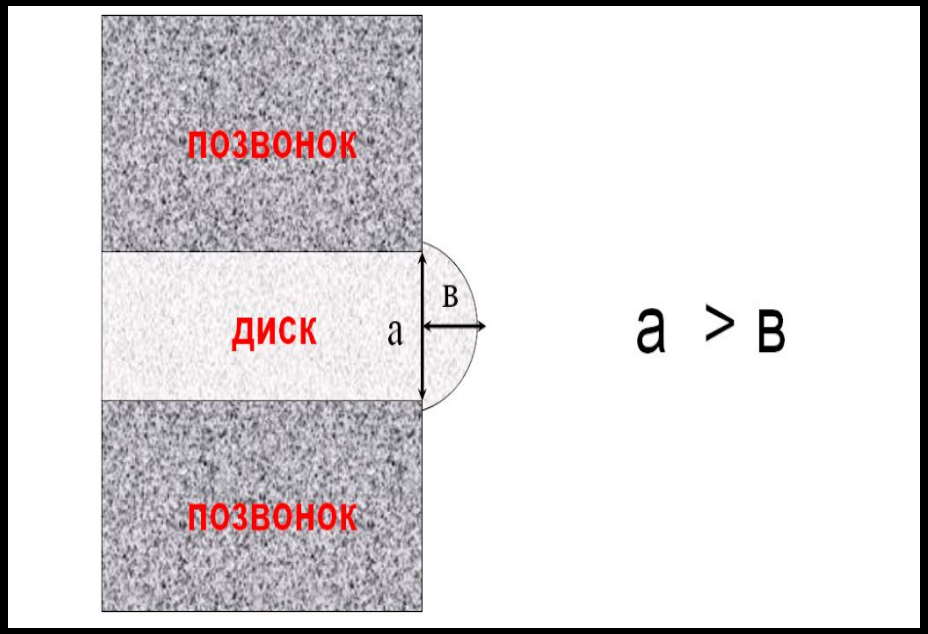

Малая протрузия – до 3 мм

Большая протрузия более 3 мм

ПРОТРУЗИЯ

Выпадение диска (или грыжа диска) /экструзия/



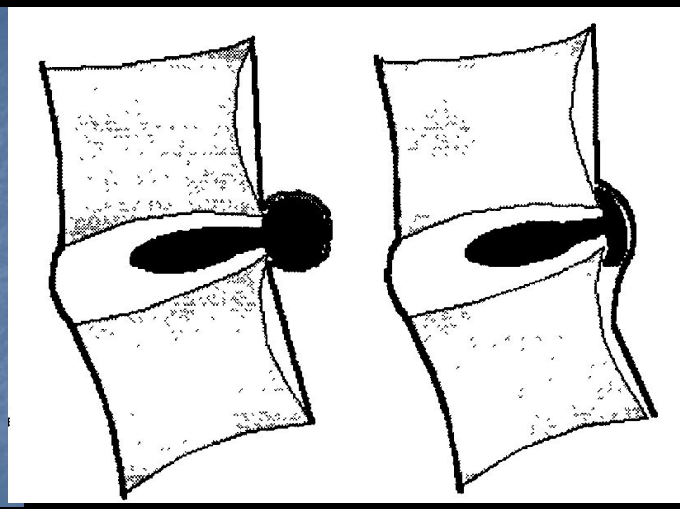

выхождение содержимого *пульпозного ядра за пределы фиброзного кольца* вследствие его разрыва

Размер >4,5-5 мм в поясничном отделе позвоночника

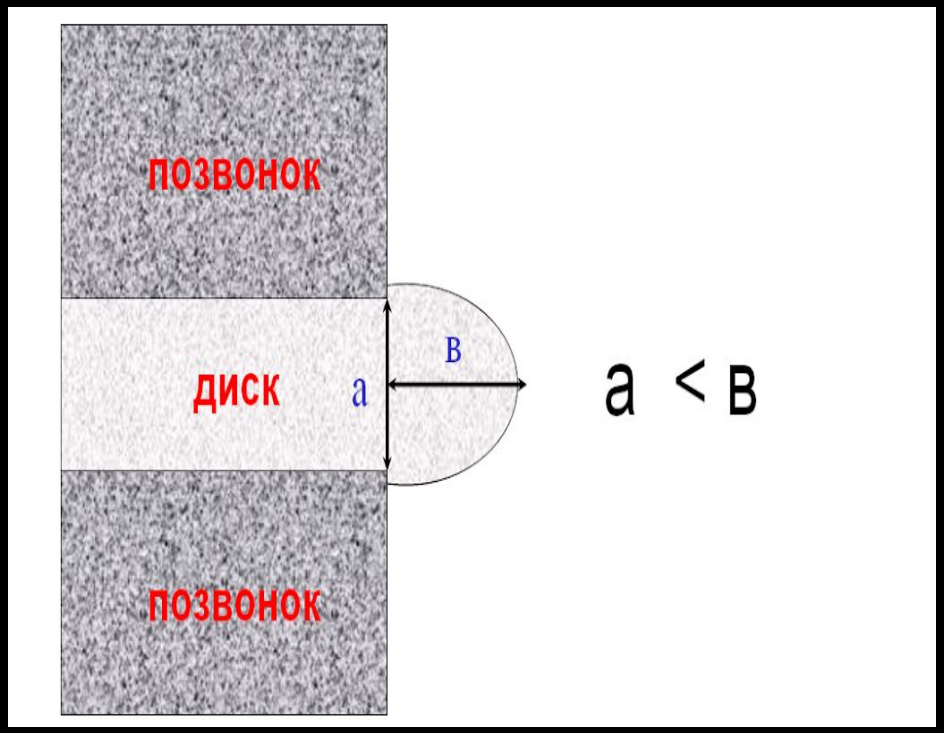

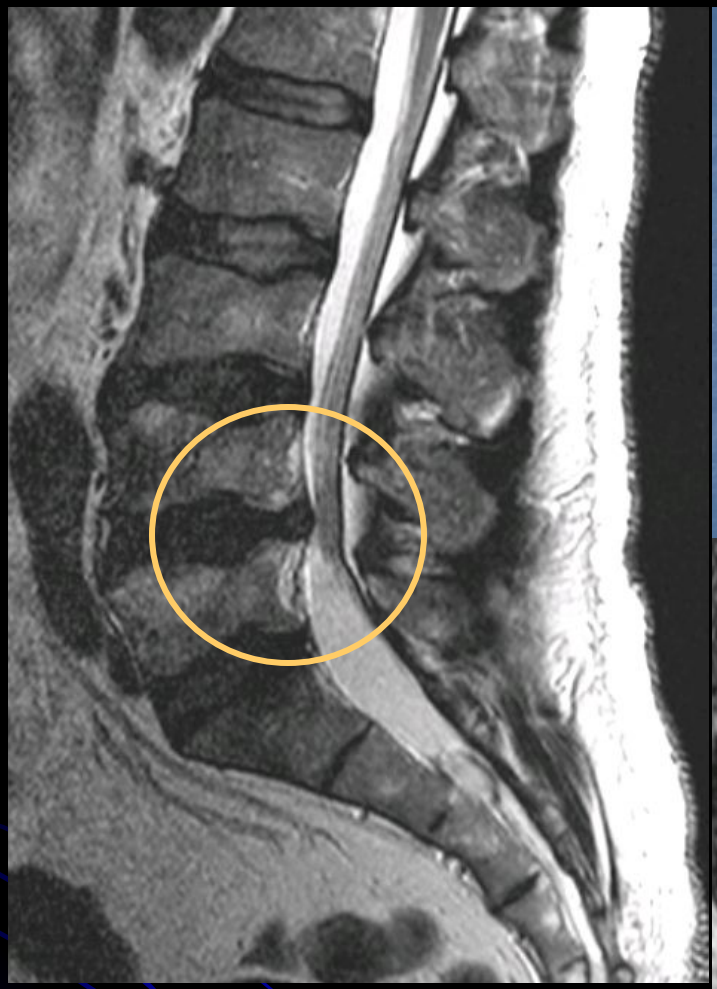


ЭКСТРУЗИЯ

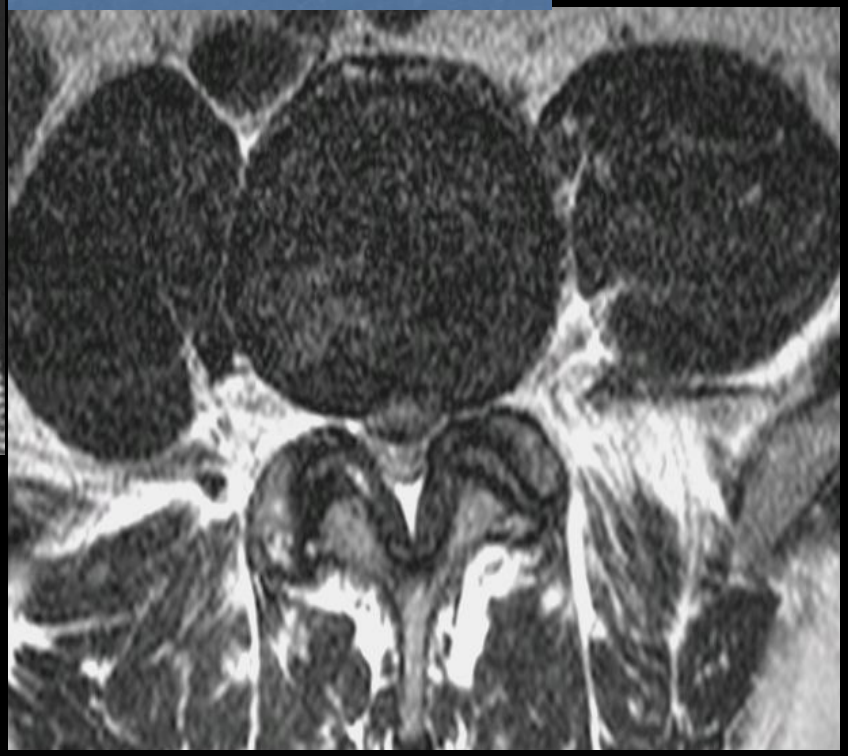

СЕКВЕСТРАЦИЯ

это экструзия, где смещенный дисковый материал потерял полностью непрерывность с диском

МИГРАЦИЯ

смещение дискового материала от места экструзии (может быть без секвестрации)

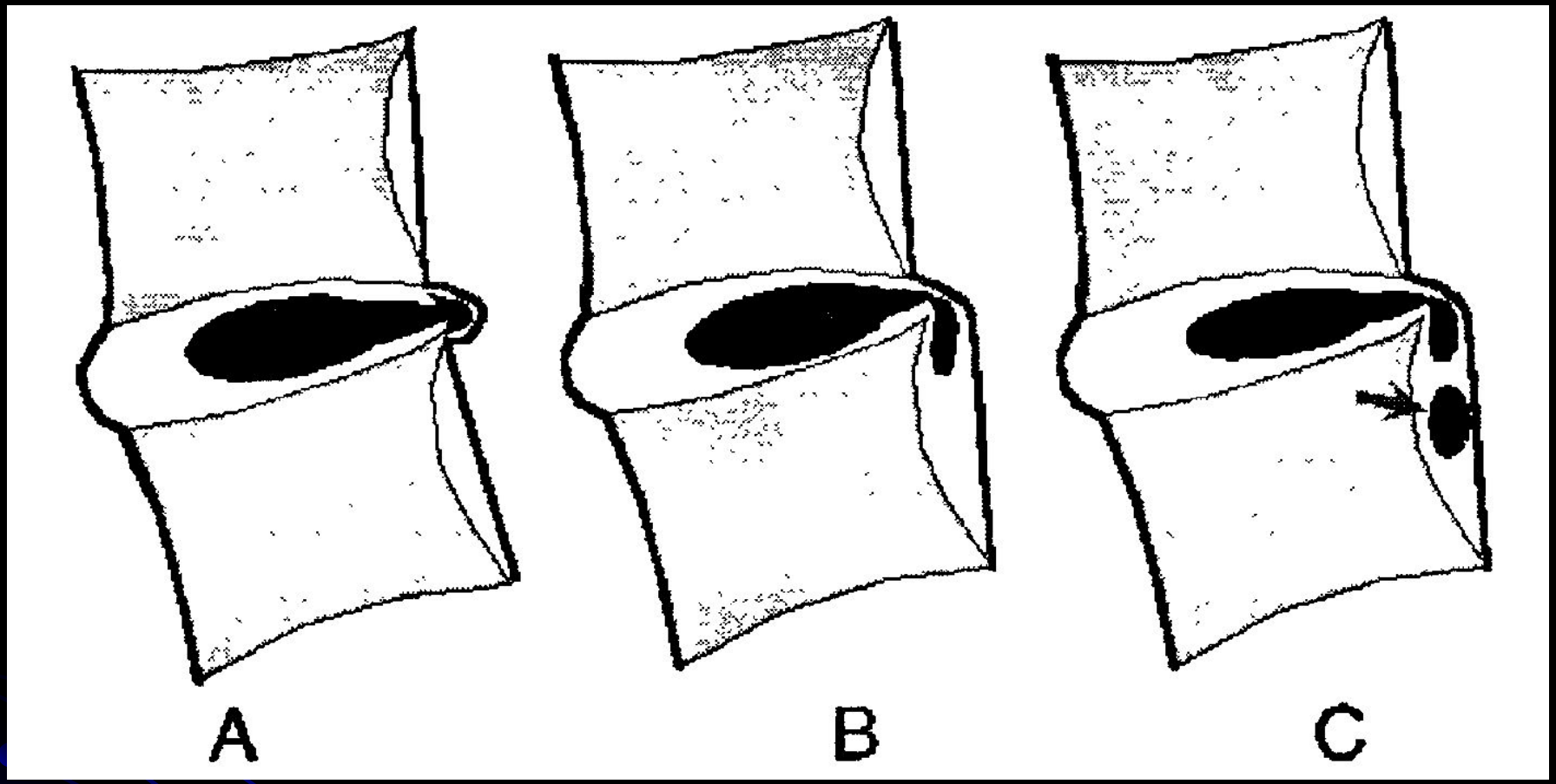

A - подсвязочная экструзия

B - подсвязочная экструзия с миграцией ткани диска (под заднюю продольную связку)

C - подсвязочная экструзия диска с миграцией и секвестрированием ткани диска

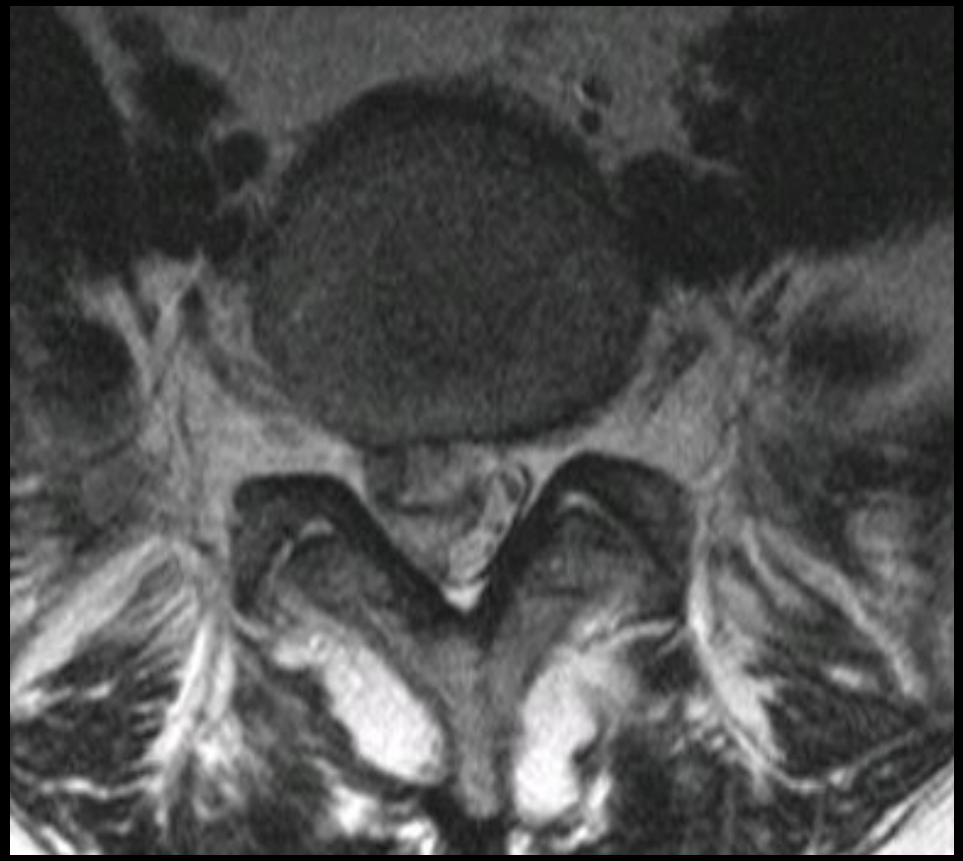

ОГРАНИЧЕННОСТЬ/ЦЕЛОСТНОСТЬ/ ГЕРМЕТИЧНОСТЬ ДИСКА

Диск считается целостным (ограниченным), если не повреждено фиброзное кольцо.

Достоверно о целостности диска можно судить только по дискографии

Современные неинвазивные методы исследования не позволяют достоверно оценить целостность диска

Даже дискография не может дифференцировать разрыв фиброзного кольца и задней продольной связки

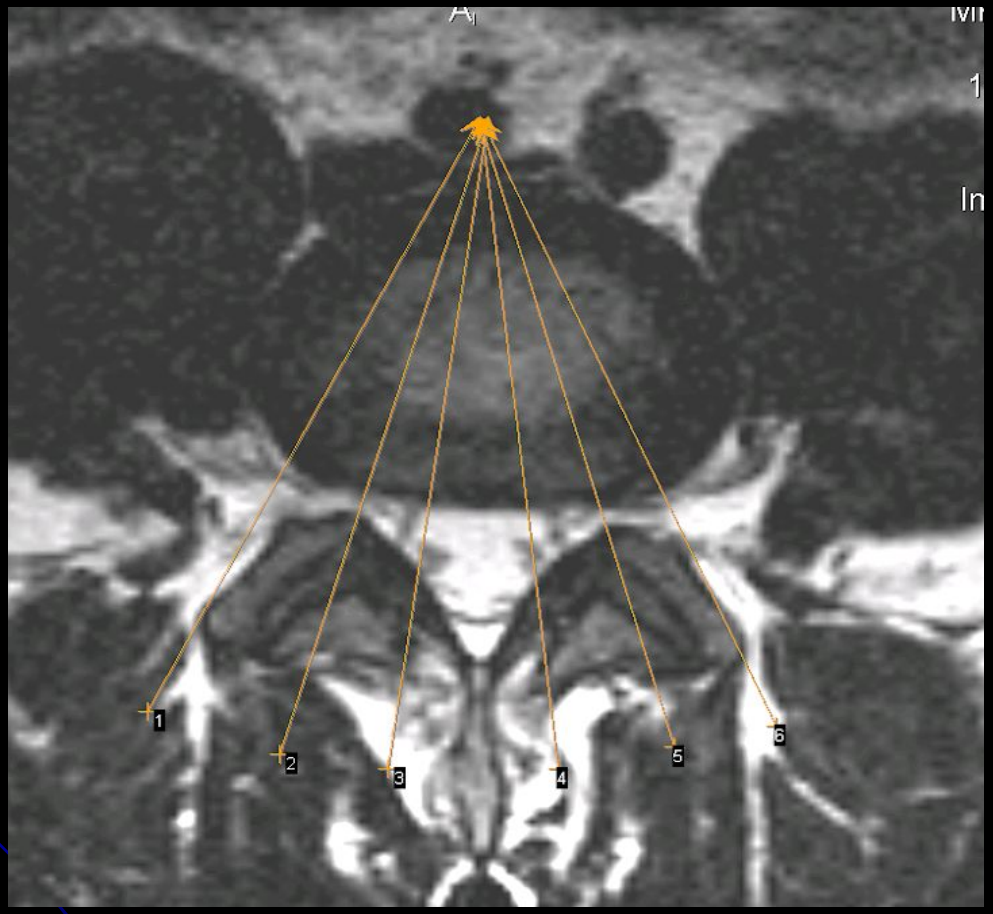
1
2
3
4
5
6

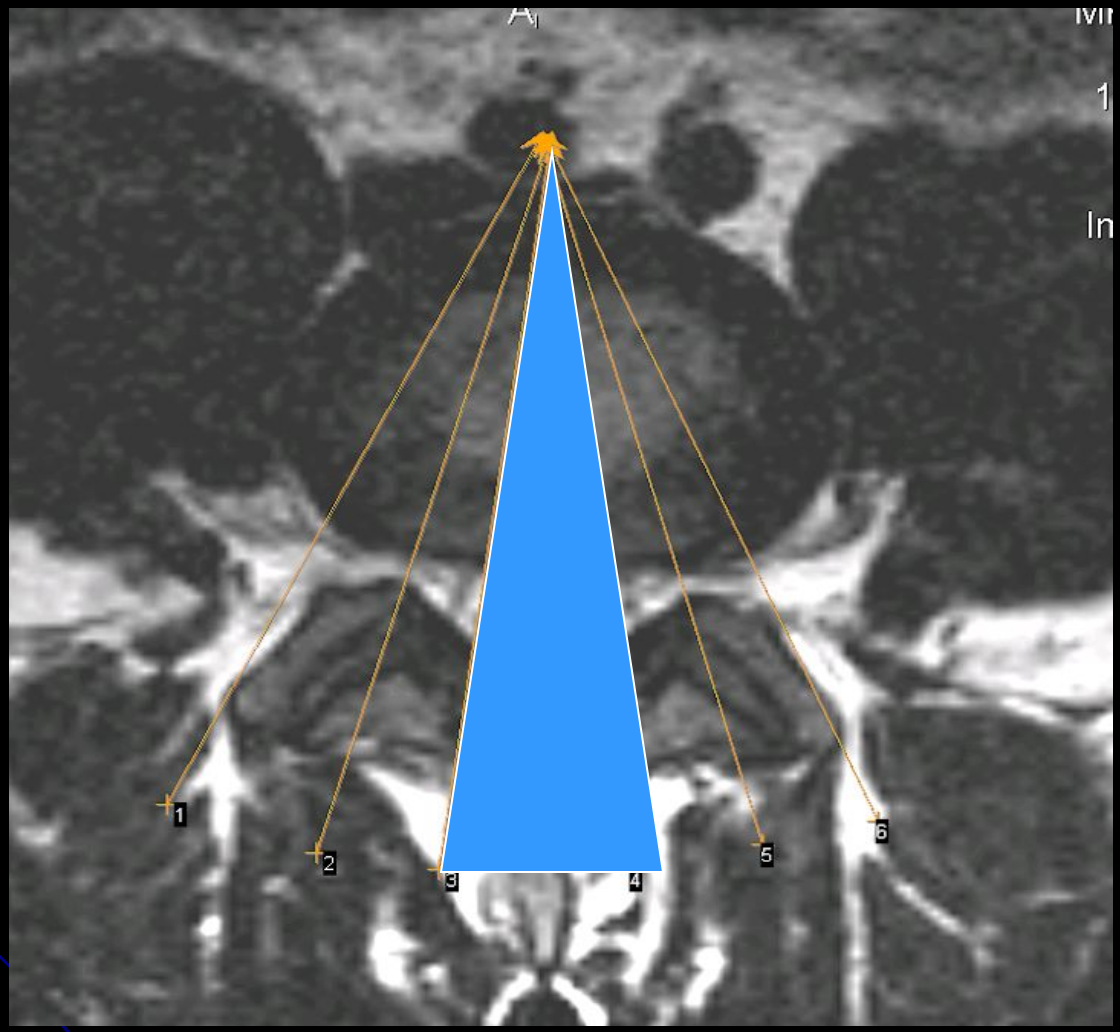

Медианный сектор

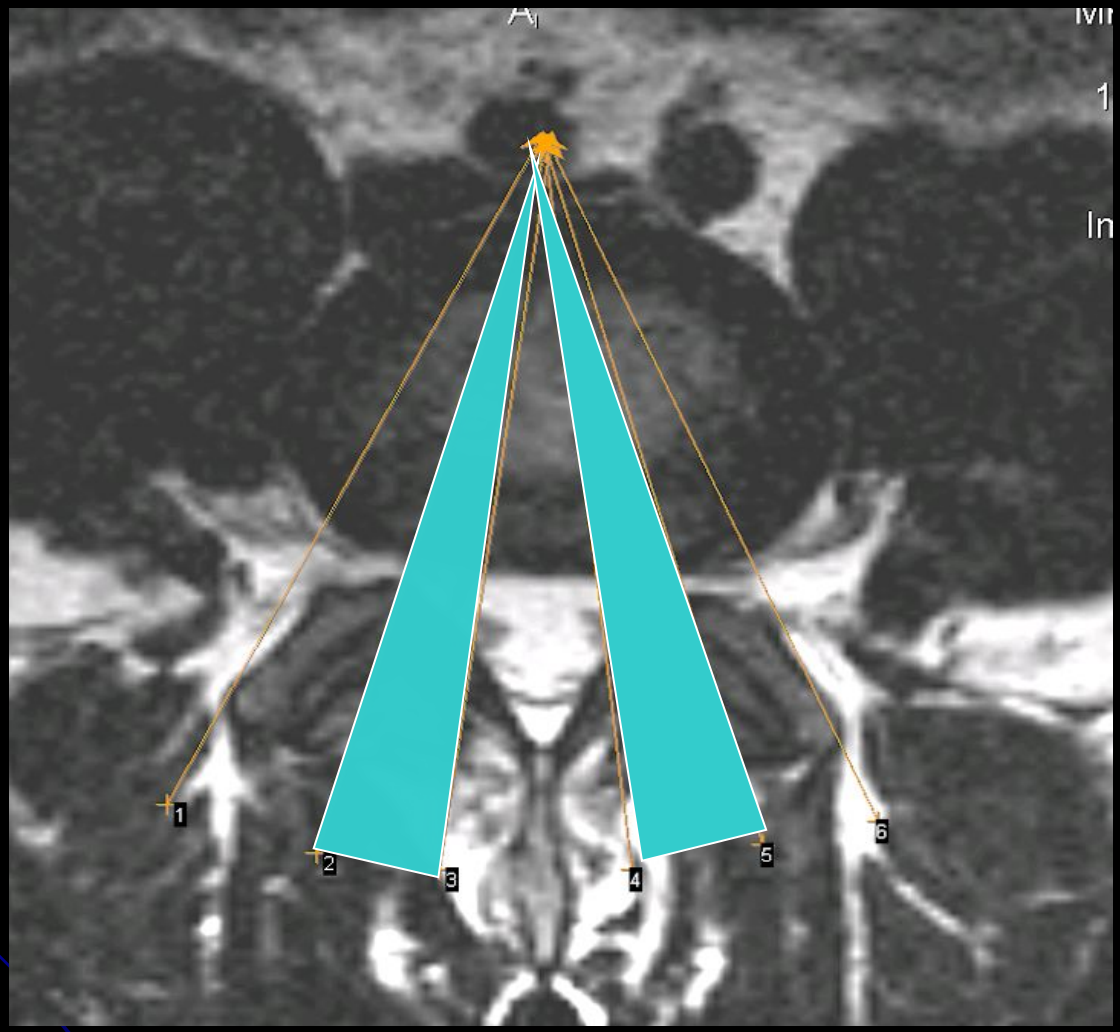

парамедианные сектора (D;S)/

субартикулярные сектора

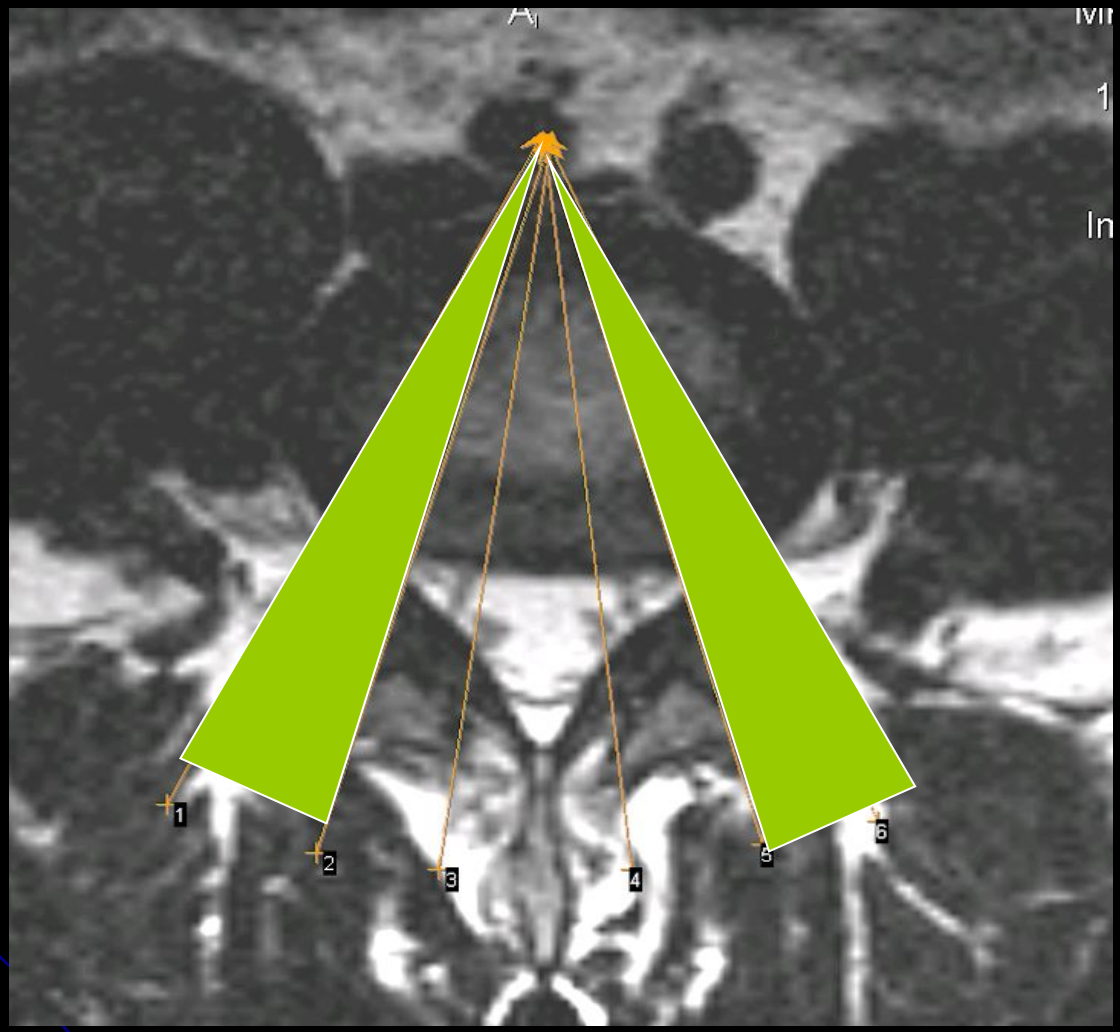

фораминальные сектора (D;S)

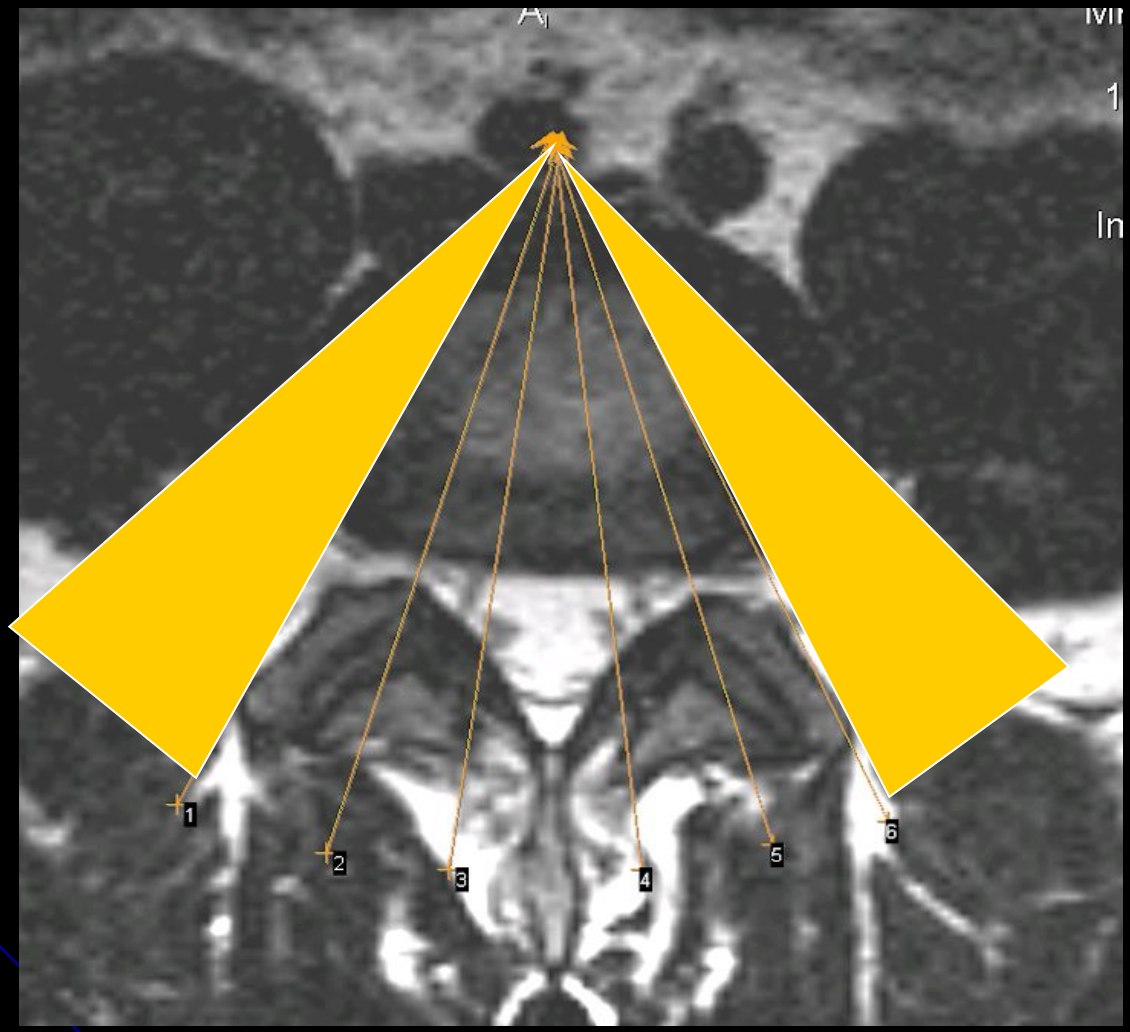

экстрафораминальные сектора (D;S)

ОБЪЕМ СМЕЩЕННОЙ ТКАНИ ДИСКА

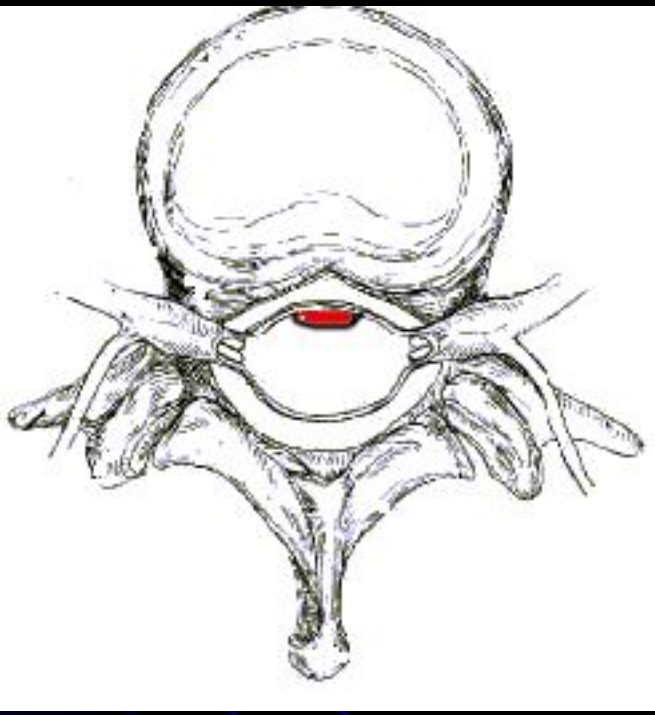

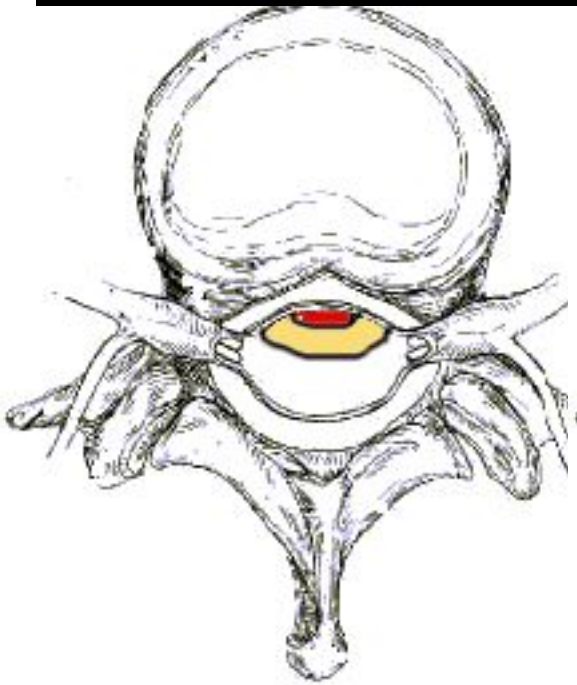

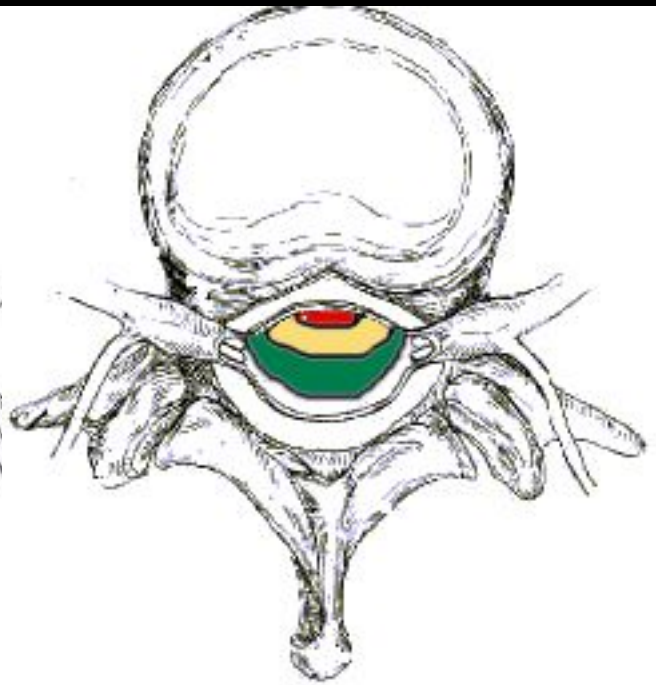

Незначительная деформация до 1/3

умеренная деформация – 1/2

Значительная деформация – >2/3

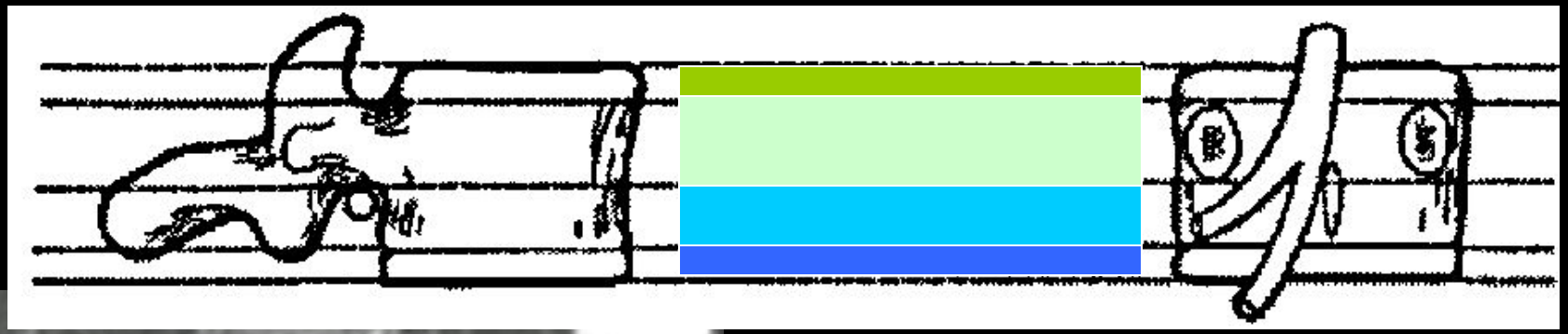

Дисковый уровень

Инфрапедикулярный уровень

Педикулярный уровень

Супрапедикулярный уровень

Анатомические уровни

S




C

Стеноз позвоночного канала
классификация

- **По патогенезу:**

  а) врожденные

  б) приобретенные, в т.ч.

  -связанные с грыжей диска

  - связанные с другой патологией - гиперплазия капсулы дугоотросчатых суставов, оссификация или гиперплазия желтой связки, задней продольной связки и др.

- **По локализации:**

  а) центральный стеноз

  б) фораминальный стеноз (стеноз корешковых отверстий)

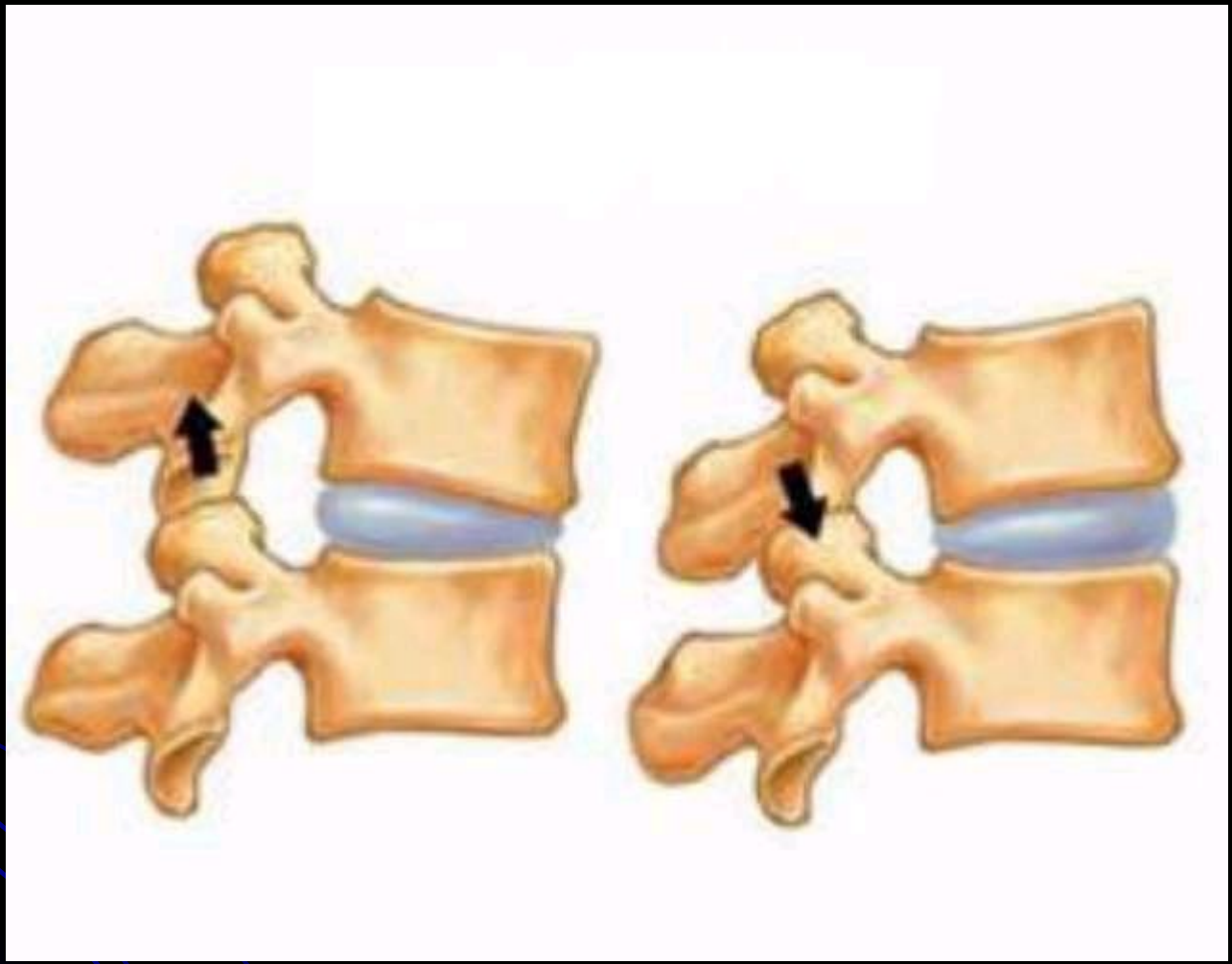

спондилоартроз

норма

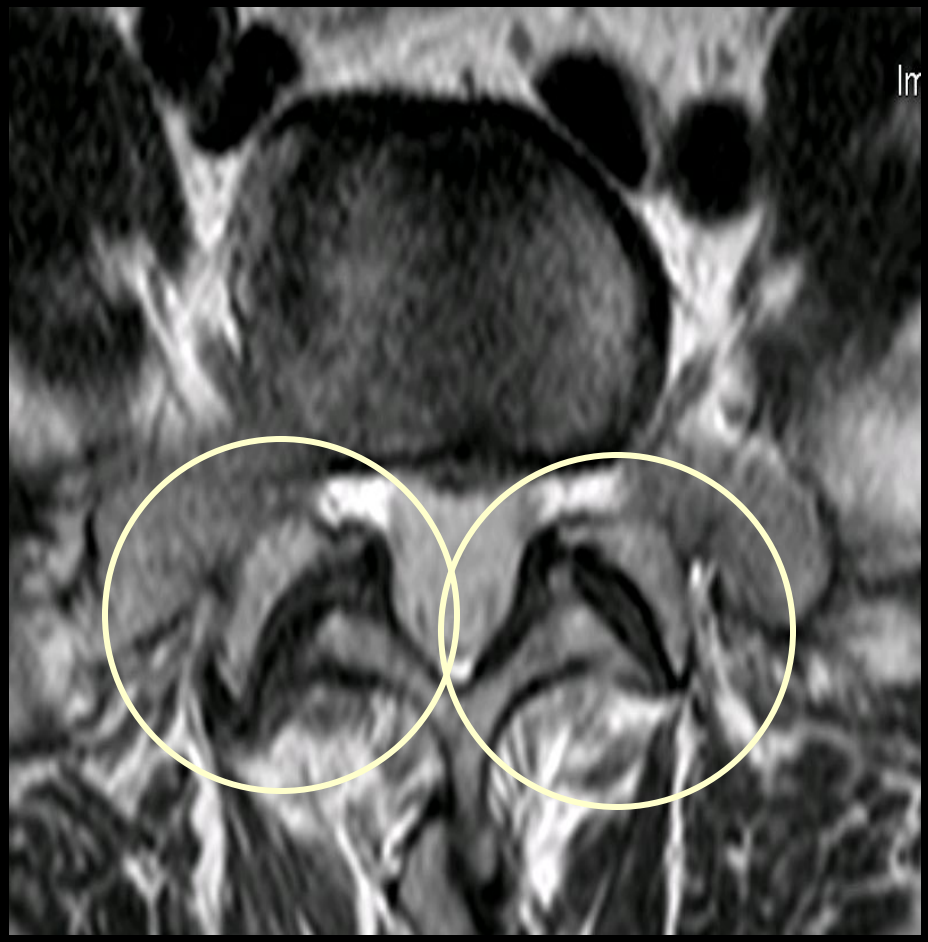

Спондилоартроз II ст.

Центральный межфасеточный стеноз позвоночного канала

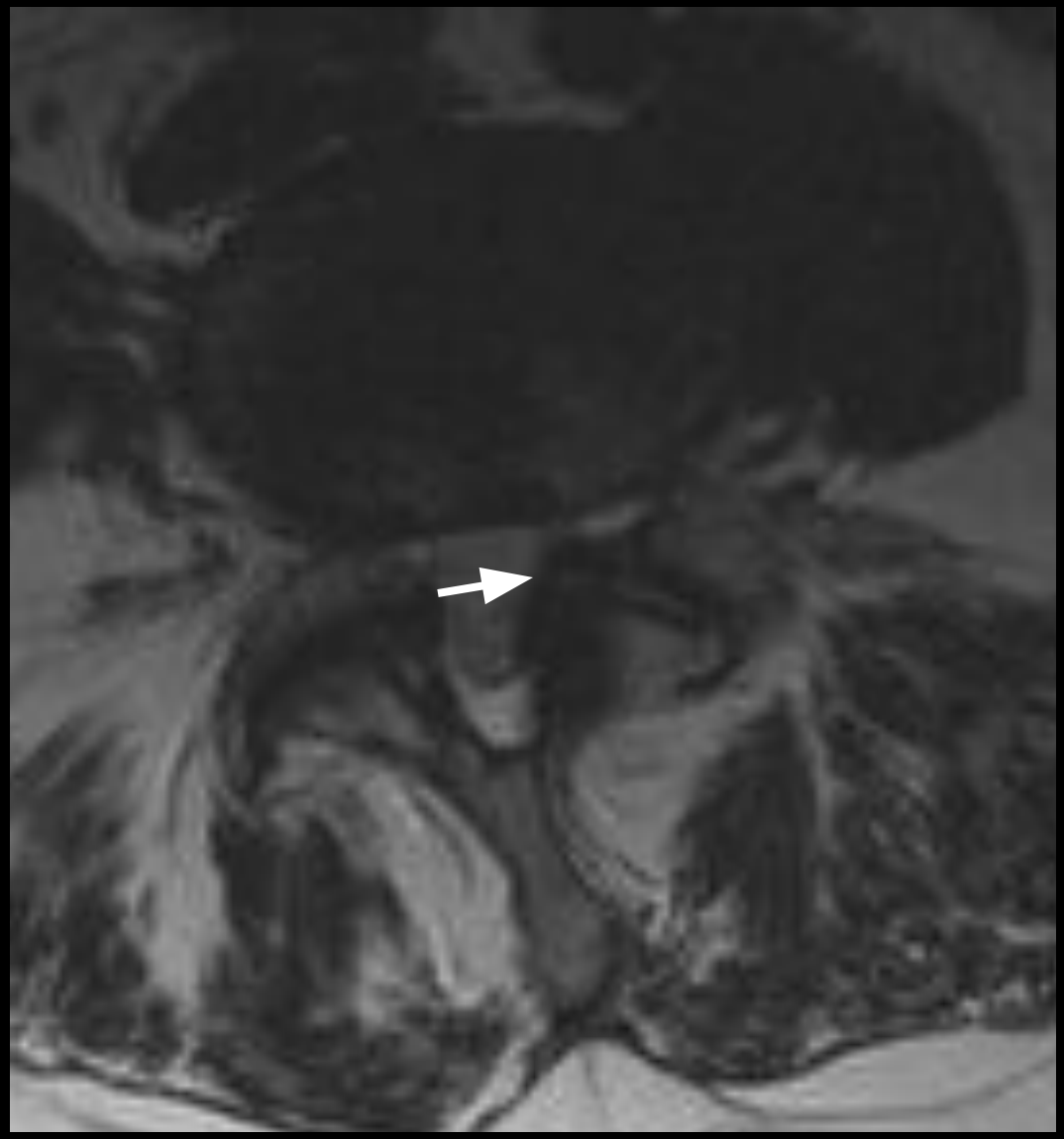

Синовиальная киста, стеноз позвоночного канала

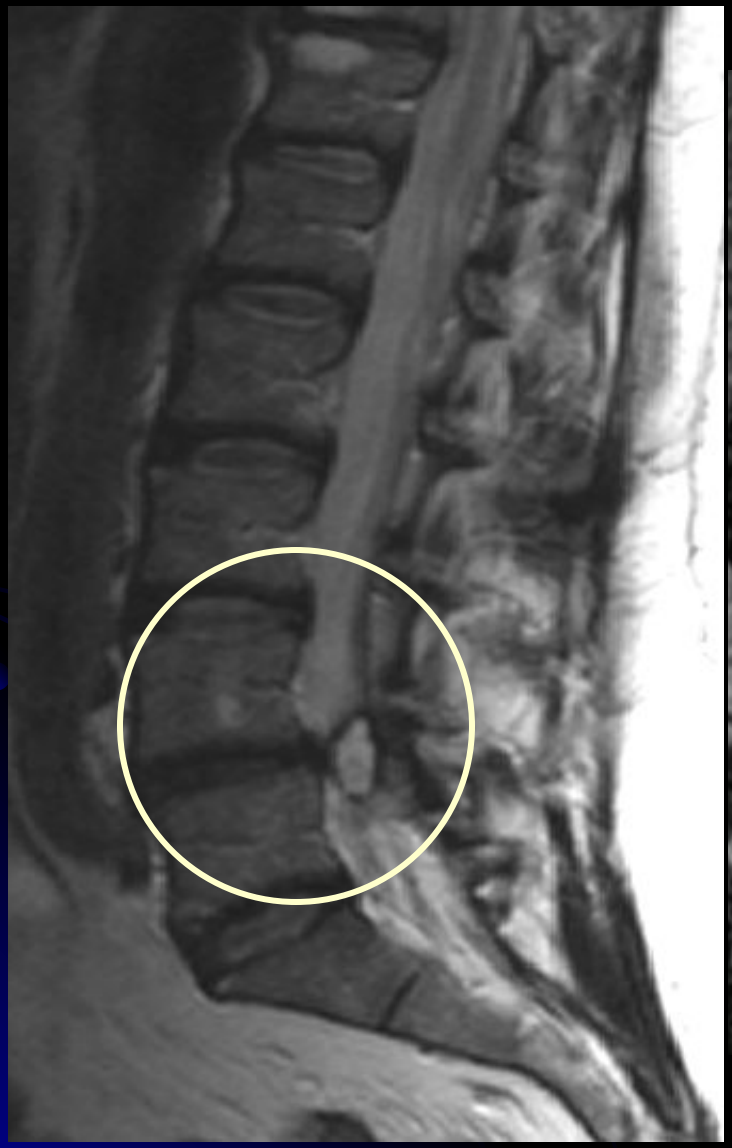

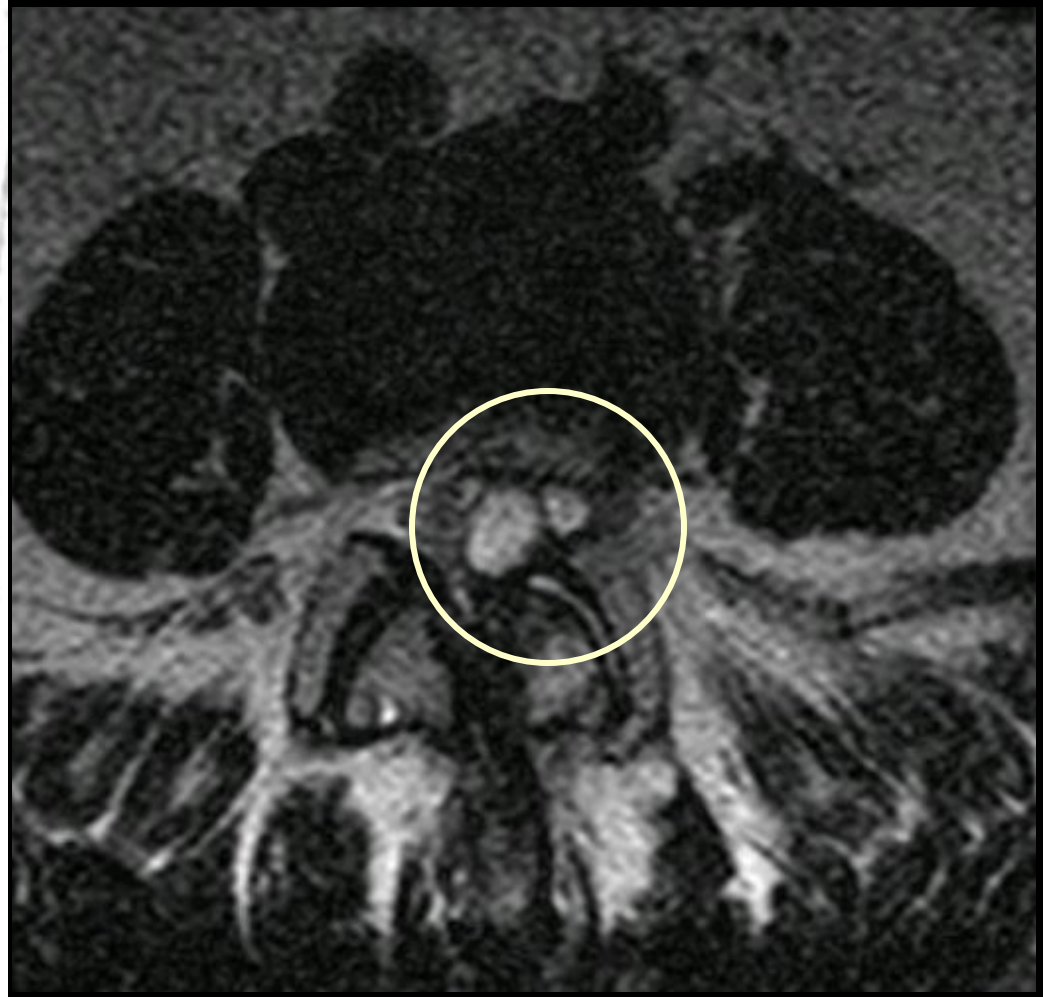

спондилолистез

При спондилолистезе – конгруэнтность суставных фасет дугоотростчатых суставов (оценивается на аксиальных и боковых сагиттальных томограммах)

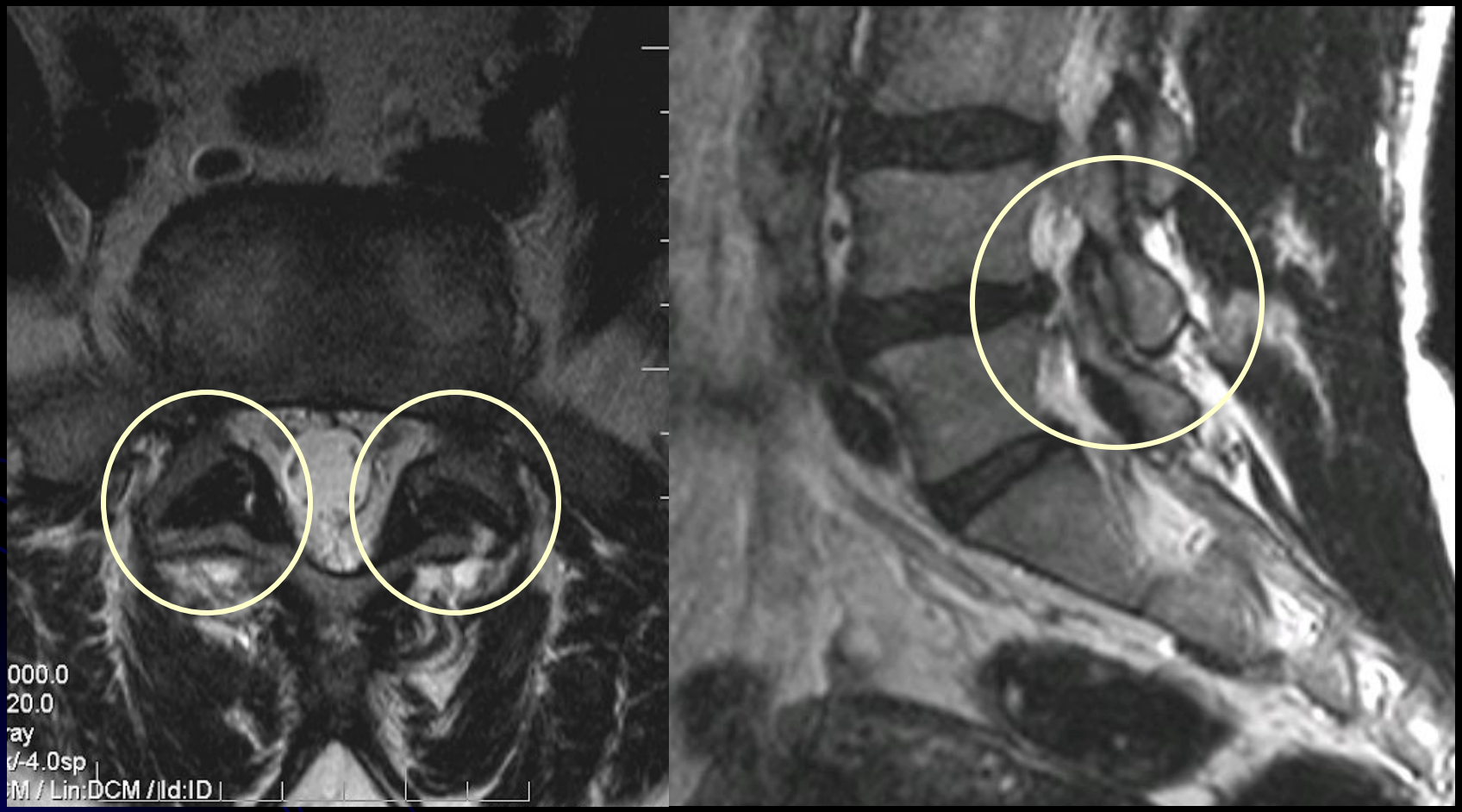

Гипертрофия желтых связок; стеноз позвоночного канала

Постоперационные рубцово-спаечные изменения

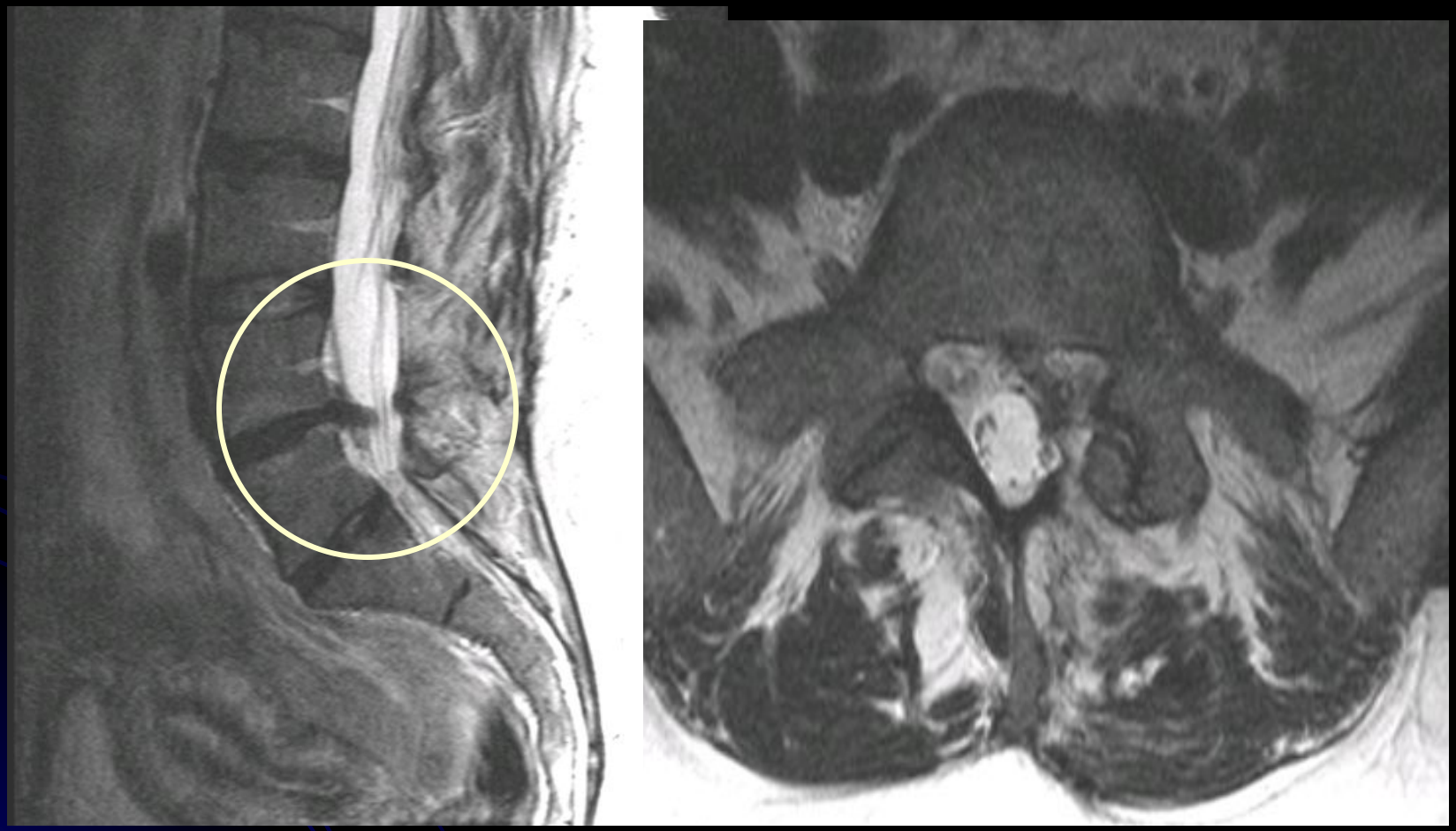

Выводы

- **МРТ** – безопасный и доступный метод, дающий детальную информацию о конкретной анатомической области
- **МРТ** - первичный метод лучевой диагностики для определения причины боли в спине и нарушения функции (на основе принципа «максимальной информативности»)
- **МРТ** позволяет дифференцировать острый и хронический процессы; визуализируется морфологические изменения межпозвонкового диска, тел позвонков
- **МРТ** расширяет информационное поле проблемы качества движения, обеспечивает диагностический поиск всех звеньев, ее обеспечивающих
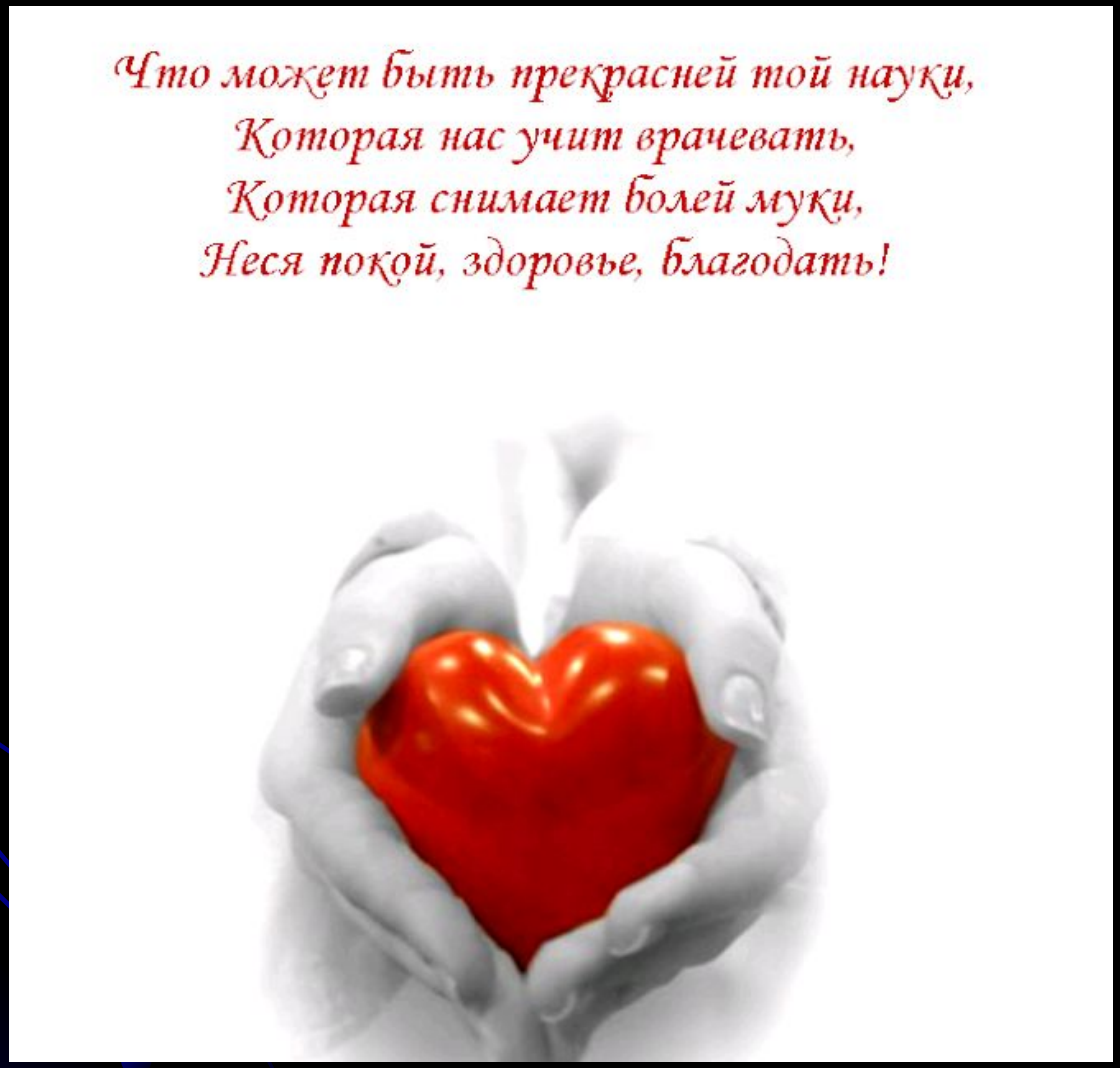
Спасибо за внимание!