


# Рентгендиагностика при кариесе


Подготовила: Ажимуратова Х  
Группа : СТР-334

# План

- Введение
  - Виды кариеса
  - Цели рентгенологического исследования при кариесе
  - Рентгенологическая картина кариозной полости
  - Рентгенологическое исследование
- 

# Введение

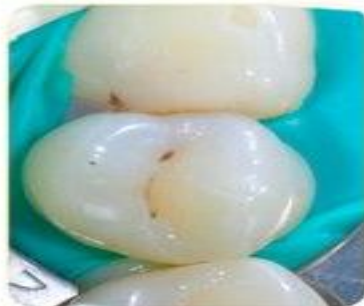- Кариес - патологический процесс, проявляющийся деминерализацией и прогрессирующим разрушением твердых тканей зуба с образованием дефекта. Это наиболее распространенное заболевание зубов: поражаемость населения кариесом достигает 100 %. На прорезывающихся зубах в зависимости от локализации различают кариес фиссурный, пришеечный, на контактных (апроксимальных), вестибулярной и язычной поверхностях. У моляров кариес чаще развивается на жевательной поверхности, у резцов, клыков и премоляров - на контактных поверхностях.



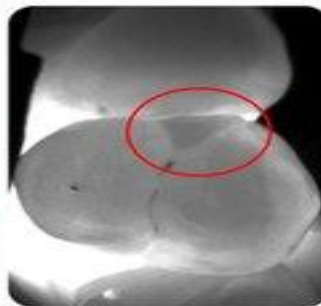# Виды кариеса

- В зависимости от глубины поражения различают стадию пятна (кариозное пятно), поверхностный, средний и глубокий кариес. При простом или неосложненном кариесе изменения в пульпе отсутствуют. Осложненный кариес сопровождается развитием воспаления в пульпе (пульпит) и периодонте (периодонтит).

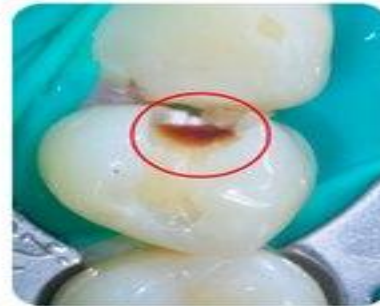## Глубокий кариес на контактной поверхности зуба



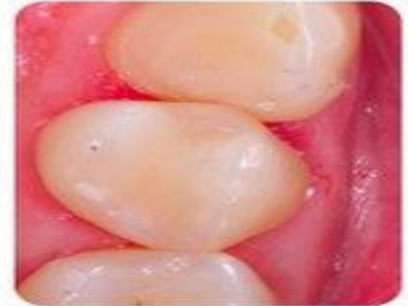**ДО ЛЕЧЕНИЯ:**  
кариозная полость  
визуально не  
определяется



**ДИАГНОКАМ:**  
кариозная полость на  
контактной поверхности



**ПОСЛЕ РАСКРЫТИЯ:**  
глубокая кариозная  
полость на контактной  
поверхности

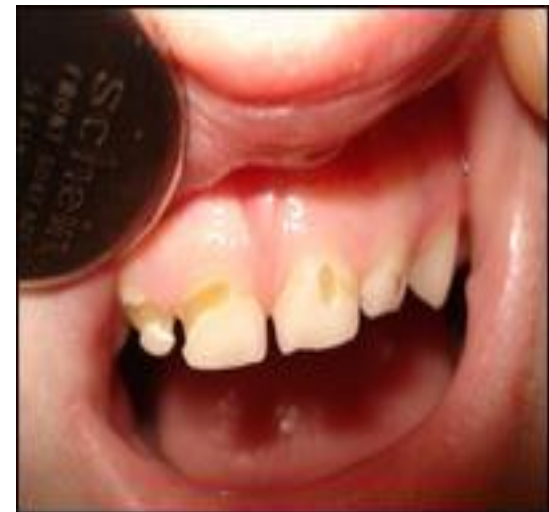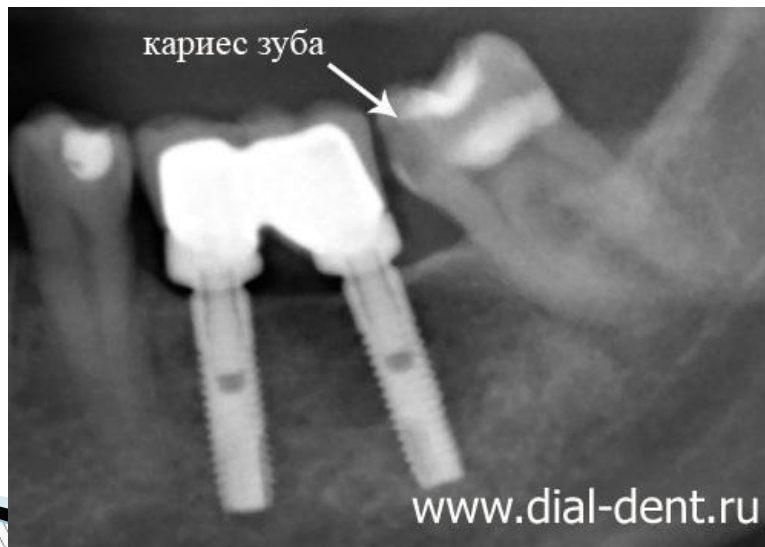


**ПОСЛЕ ЛЕЧЕНИЯ**

- Кариесом могут быть поражены отдельные зубы, несколько зубов (множественный кариес) или почти все зубы (системное поражение). Множественный кариес может проявляться в виде так называемого циркулярного и поверхностного, распространяющегося преимущественно по поверхности. При клиническом исследовании не удастся диагностировать маленькие кариозные полости и кариозные поражения, недоступные для непосредственного осмотра. Лишь сочетание клинического и рентгенологического исследований обеспечивает выявление всех кариозных полостей.

# Цели рентгенологического исследования при кариесе:

- выявление кариозной полости и определение ее размеров, включая глубину;
- установление взаимоотношений ее с полостью зуба;
- оценка состояния периодонта;
- диагностика вторичного кариеса под пломбами и коронками;
- контроль правильности формирования полости;
- оценка наложения лечебной прокладки и ее прилегания к стенкам;
- обнаружение нависающих или сливающихся пломб.

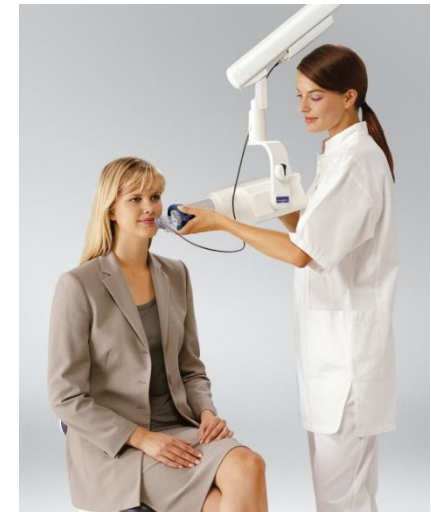

# Рентгенологическая картина кариозной полости

- Рентгенологическая картина кариозной полости зависит от ее размеров и локализации. При проецировании кариозного дефекта на неизмененную ткань зуба (кариес на вестибулярной, язычной и жевательной поверхностях) он представлен в виде участка просветления округлой, овальной, неправильной или линейной формы. Четкость или нечеткость контуров полости определяется особенностями течения кариозного процесса. На контактных поверхностях кариозные полости выявляются особенно отчетливо и на определенных этапах развития по форме напоминают букву V, вершина которой обращена к эмалево-дентинной границе

# Рентгенологическое исследование

- Рентгенологическое исследование в большинстве случаев дает возможность оценить глубину распространения кариозного процесса. Стадия пятна рентгенологически не определяется. При поверхностном кариесе, особенно в тех случаях, когда полость краеобразующая, виден дефект в пределах эмали. При среднем и глубоком кариесе в процесс в той или иной степени вовлекается дентин. Ввиду более медленного распространения процесса в эмали на рентгенограмме иногда определяется несоответствие между размерами полости в эмали и дентине.





# Вторичный кариес

- Вторичный кариес под пломбой представлен в виде дефекта тех или иных размеров, между пломбой и дентином появляется полоса просветления. Неровные, нечеткие, подрывные контуры полости свидетельствуют о вторичном кариесе. В диагностике может помочь сравнение с рентгенограммой, выполненной до пломбирования.

□

# Литература

- [http://ilive.com.ua/health/rentgen-priznaki-kariesa-pulpita-periodontita-zabolevaniy-parodontonta\\_85183i15991.html](http://ilive.com.ua/health/rentgen-priznaki-kariesa-pulpita-periodontita-zabolevaniy-parodontonta_85183i15991.html)
- М.М.Расулов С.И.Абакаров  
Рентгенодиагностика в стоматологии
- Фридрих А.Пастер Хайко Виссер  
Рентгенодипгностика в стоматологии