


С.Ж.АСФЕНДИЯРОВ АТЫНДАҒЫ
ҚАЗАҚ ҰЛТТЫҚ МЕДИЦИНА
УНИВЕРСИТЕТІ



КАЗАХСКИЙ НАЦИОНАЛЬНЫЙ
МЕДИЦИНСКИЙ УНИВЕРСИТЕТ
ИМЕНИ С.Д.АСФЕНДИЯРОВА

Стоматология бойынша интернатура кафедрасы

ИӨЖ

Емдік жұмыс бойынша презентация

**Орындаған: Ст14-002-02 тобының интерні Төребеков Н.Е.
Қабылдаған: м.ғ.к., доцент. Абдразаков Е.Х.**

Алматы 2020 жыл

Жоспар

1. Паспорттық бөлім
2. Шағымы
3. Ауру тарихы
4. Өмір тарихы
5. Субъективті және объективті мәліметтер
6. Диагноз
7. Емі

Паспорттық бөлім

ТАӘ: Дилдабек Альмира Болатқызы

Жынысы: Ә

Жасы: 21

Мамандығы: биотехнология

Диагноз: 15 тістердің орта тісжегісі, 17, 16
тістің терең тісжегісі

Шағымы

Профилактикалық қаралуға, тістерін санациялауға келді.

Өмір

Диспансерлік есепте тұрмайды, тұқым қуалайтын аурулары жоқ. Гепатит (А,В,С), туберкулез, басқа да инфекциялық ауруларды жоққа шығарады.

Аллергоанамнез теріс.

Тарихы

Ауру

Шағымданған тістері бұрын емделмеген.

тарихы

Объективті

Бет-әлпеті симметриялы, тері жабыны таза, аймақтық лимфа түйіндері ұлғаймаған, ауыз ашуы еркін, мұрын-ерініек қатпарлары айқын, АҚШҚ ақшыл қызғылт түсті, ылғал, патологиялық өзгеріссіз.

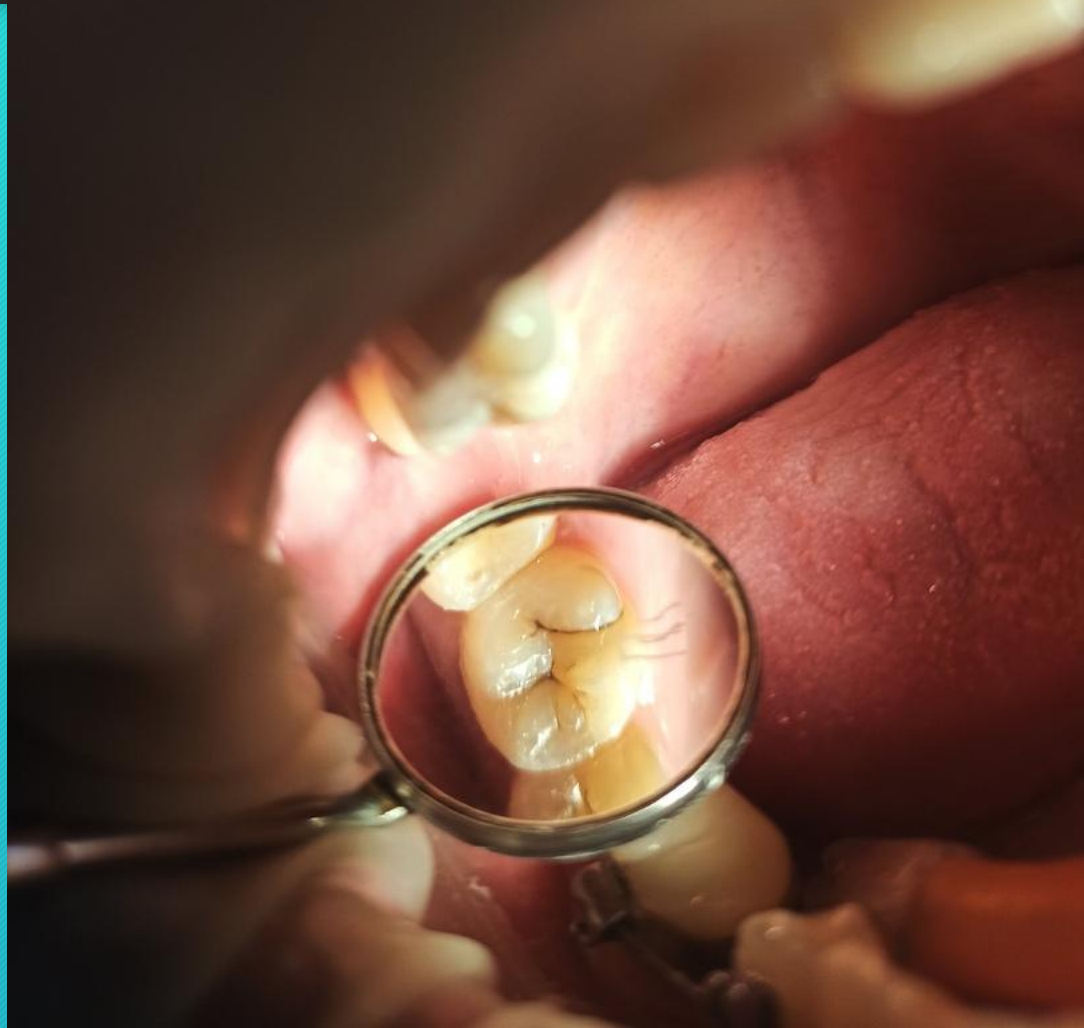көрінісі

0	c	c	c	0	П					c		0	П	П	П	0
8	7	6	5	4	3	2	1	1	2	3	4	5	6	7	8	
0	c														c	0

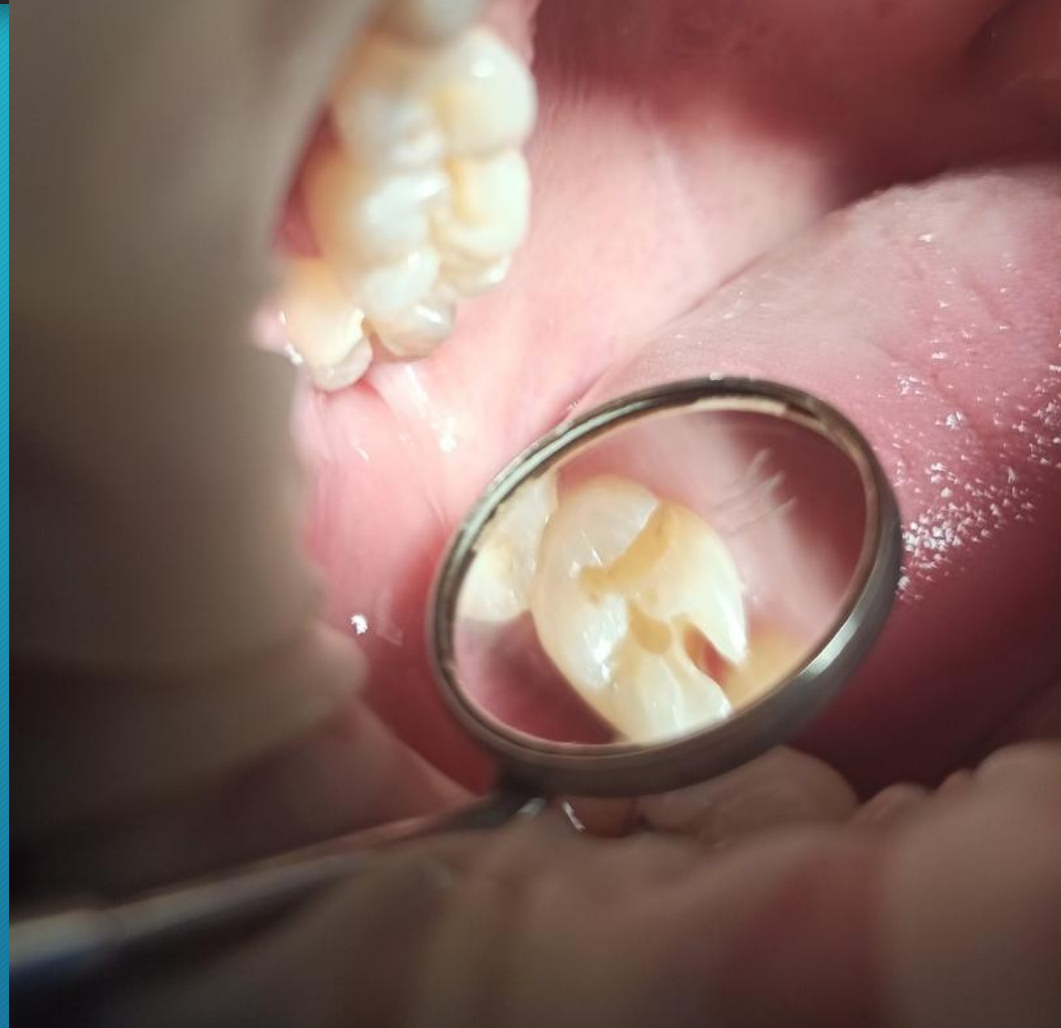17, 16, 15 тістерінде І класс бойынша орналасқан фиссуралы тісжегісі бар. Қағып тексергенде тіс ауырмайды, зондылау (+), тіреліп қалады.

Диагноз: 15 тістердің орта тісжегісі, 17, 16 тістің терең тісжегісі

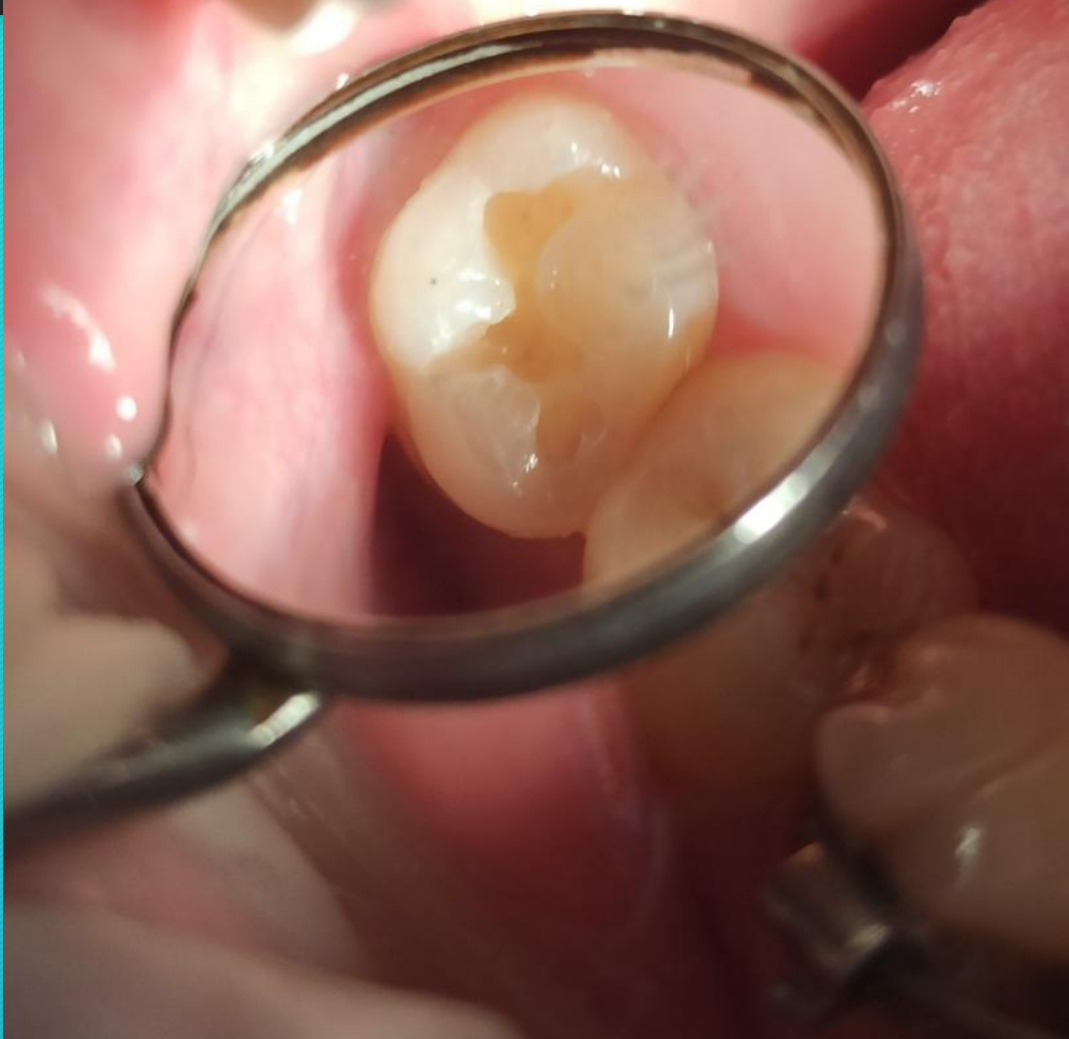16 тістің терең тісжегісі



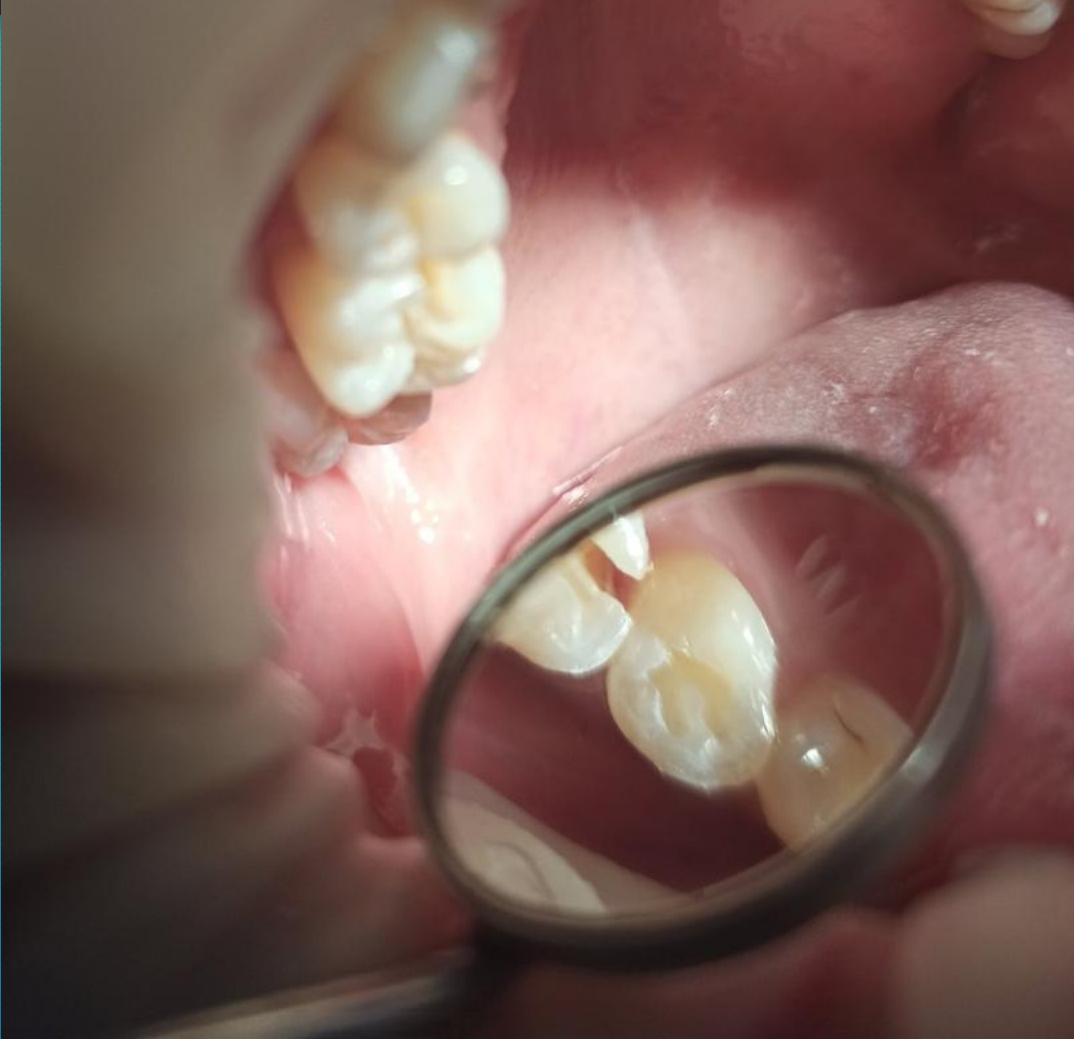16 тіс егеп-тазаланды

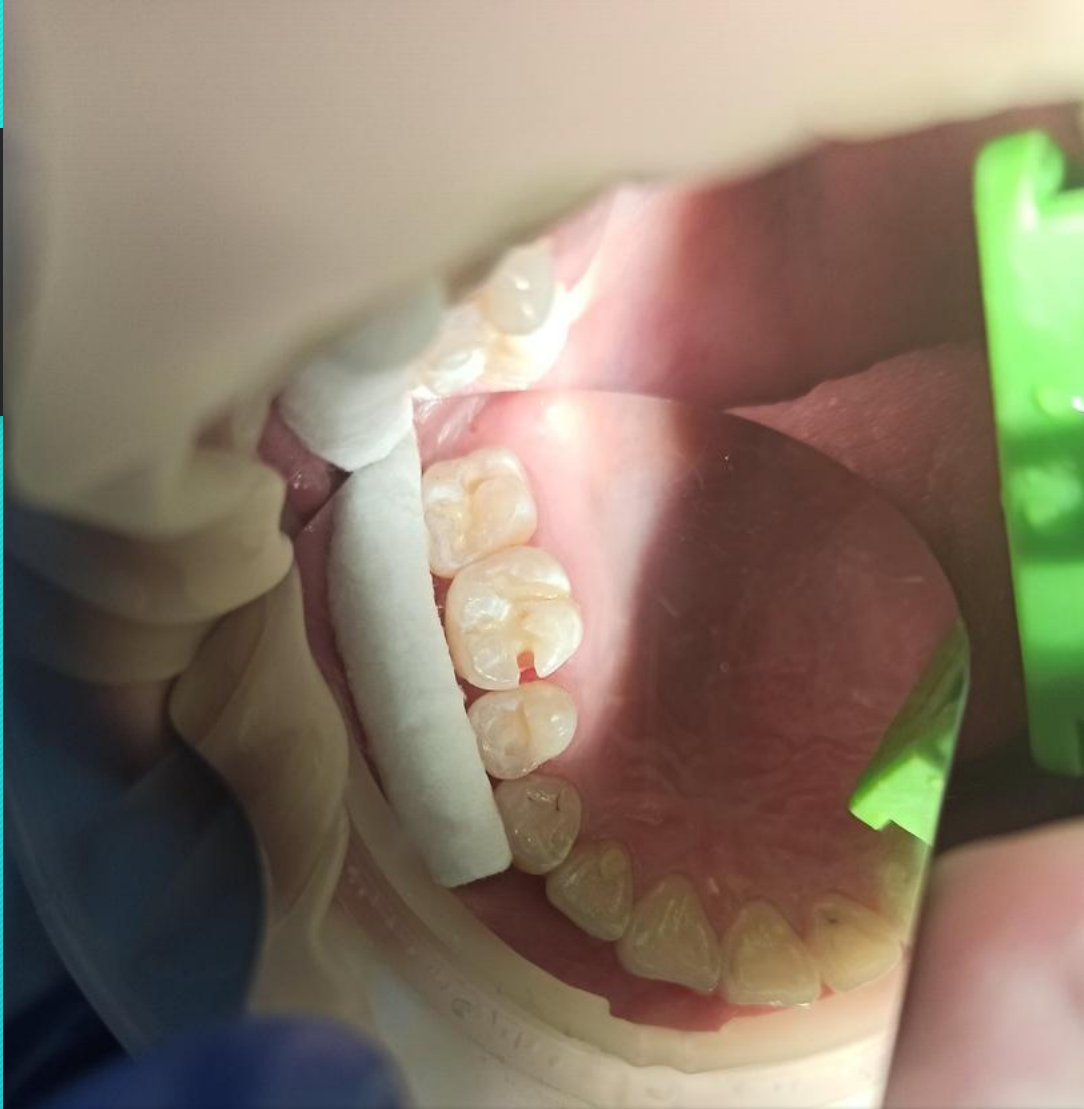

17 тіс егеп-тазаланды



15 тіс егеп-тазаланды

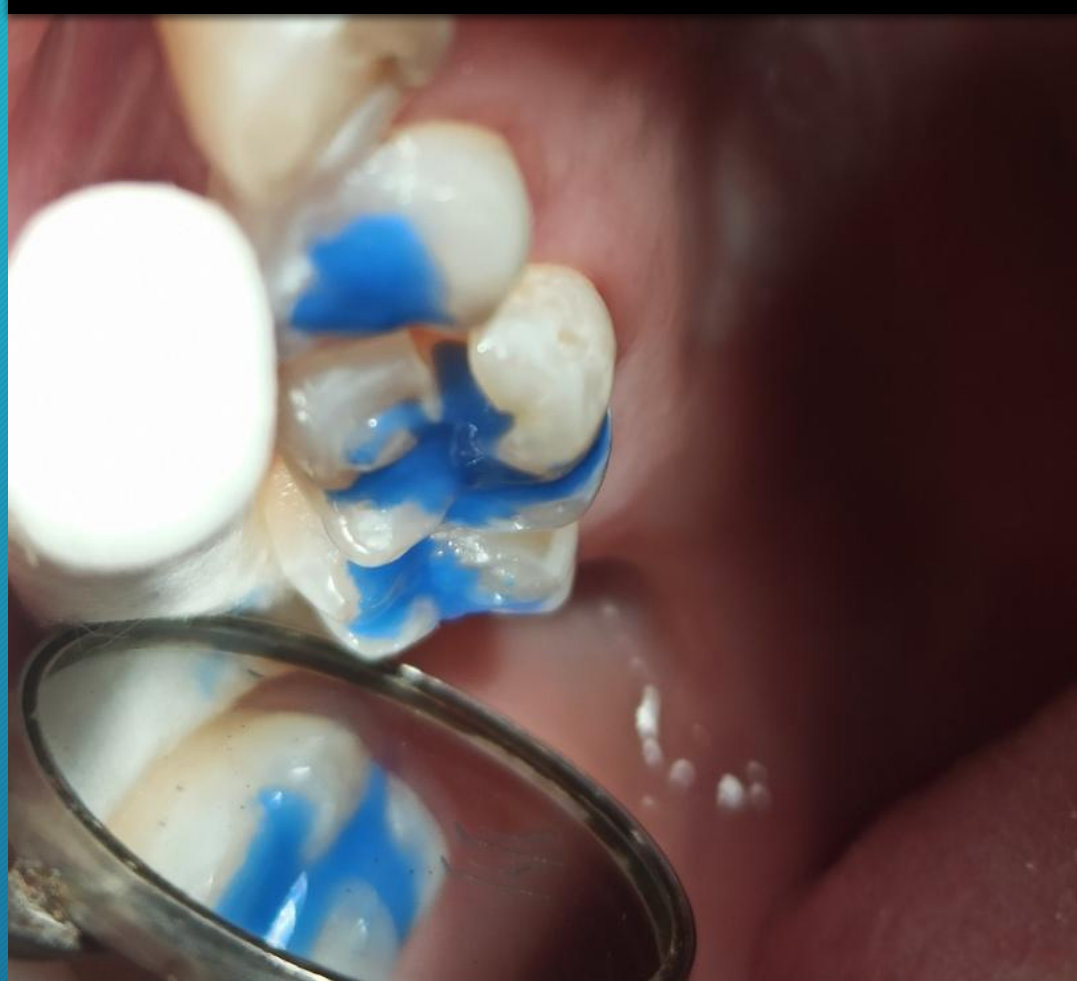


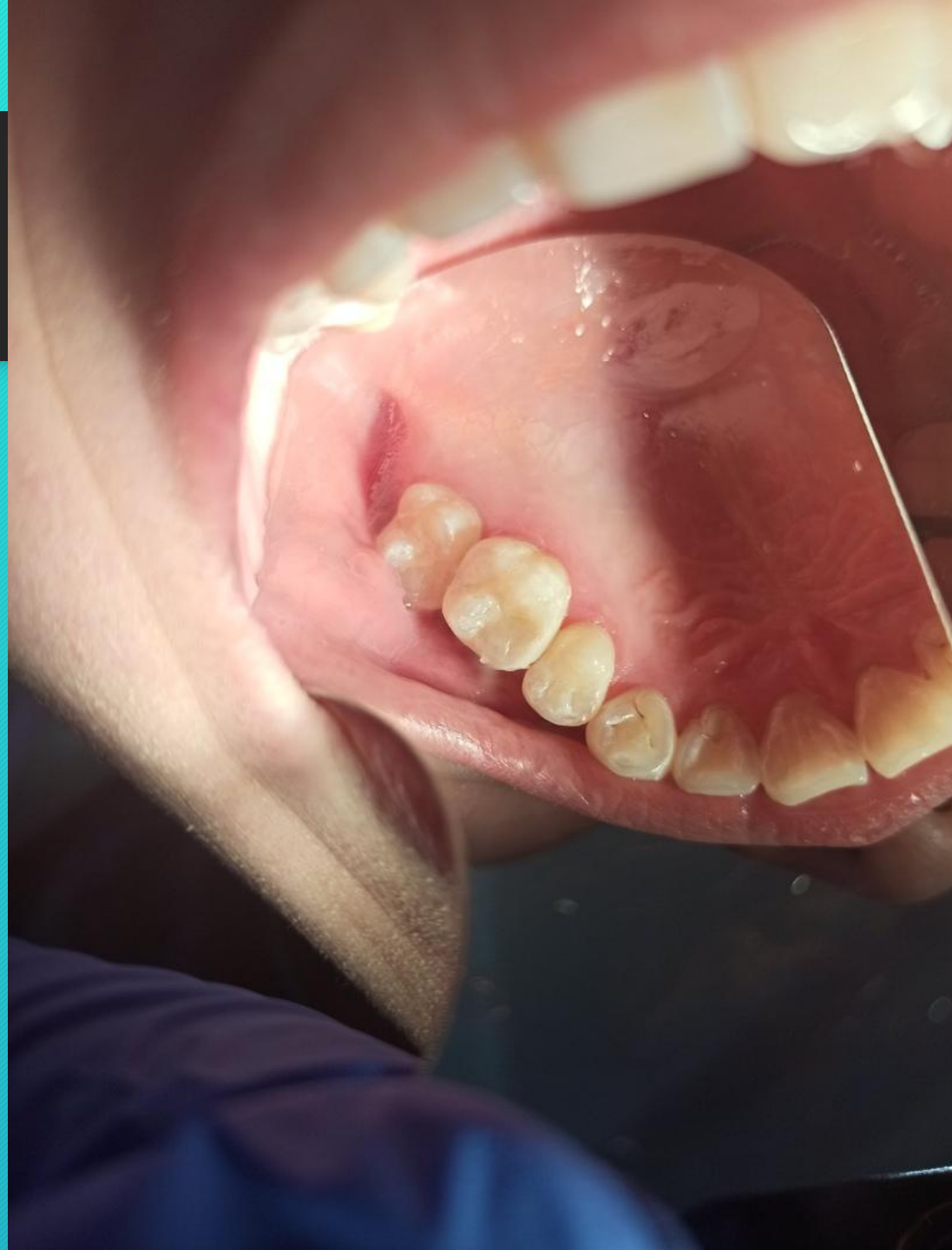
17, 16 тістеріне «Віосал» сәулемен қатаятын емдік төсемі қойылды.



17, 16, 15 тістерін 37% ортофосфор қышқылымен өңдедім





**Бондтау жүргізіліп, «Megafil
МН» сәулемен қатаятын
пломбасымен пломбаланды,
өңделіп-тегістелді, ақыл-
кеңес берілді.**