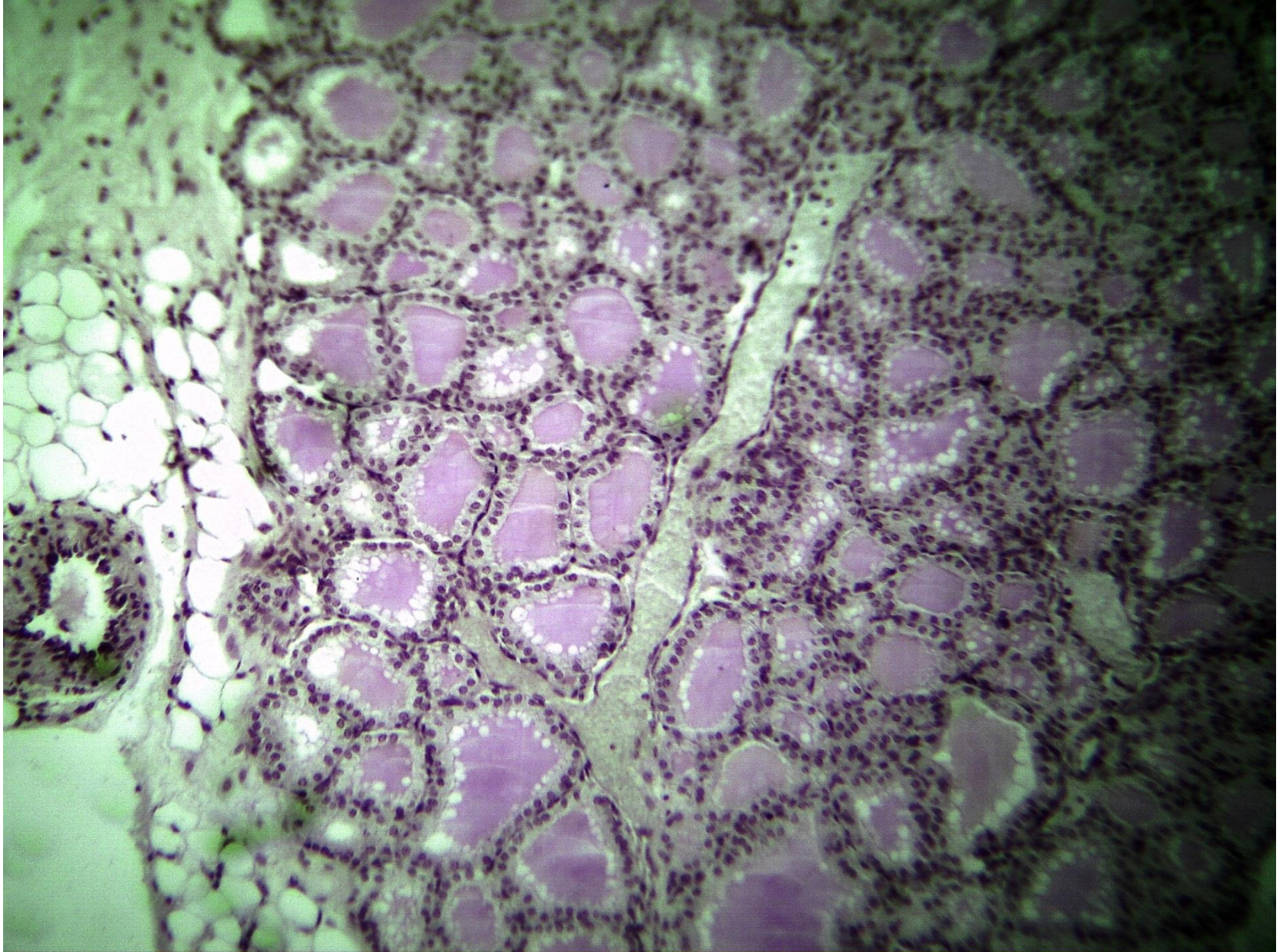
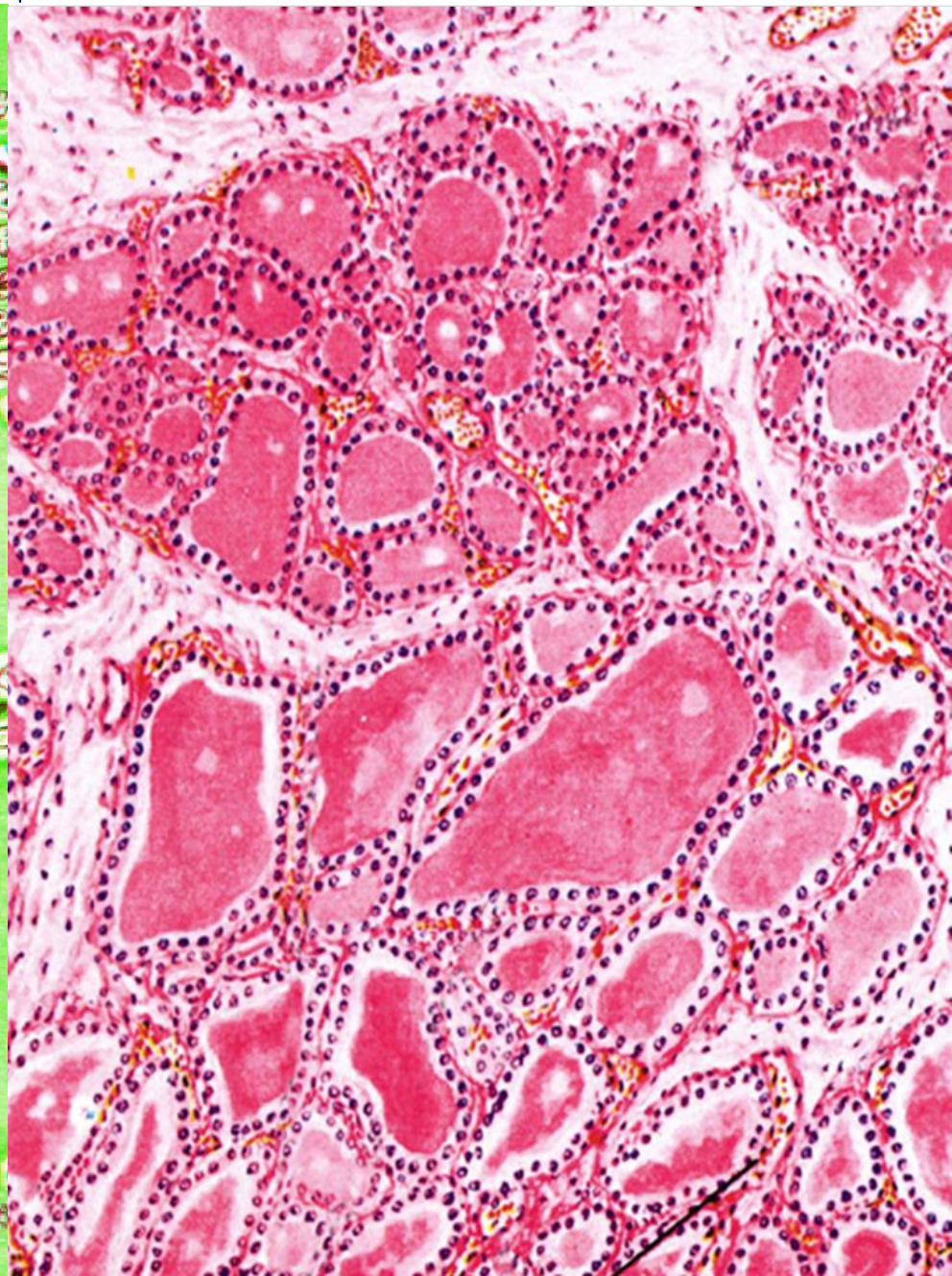
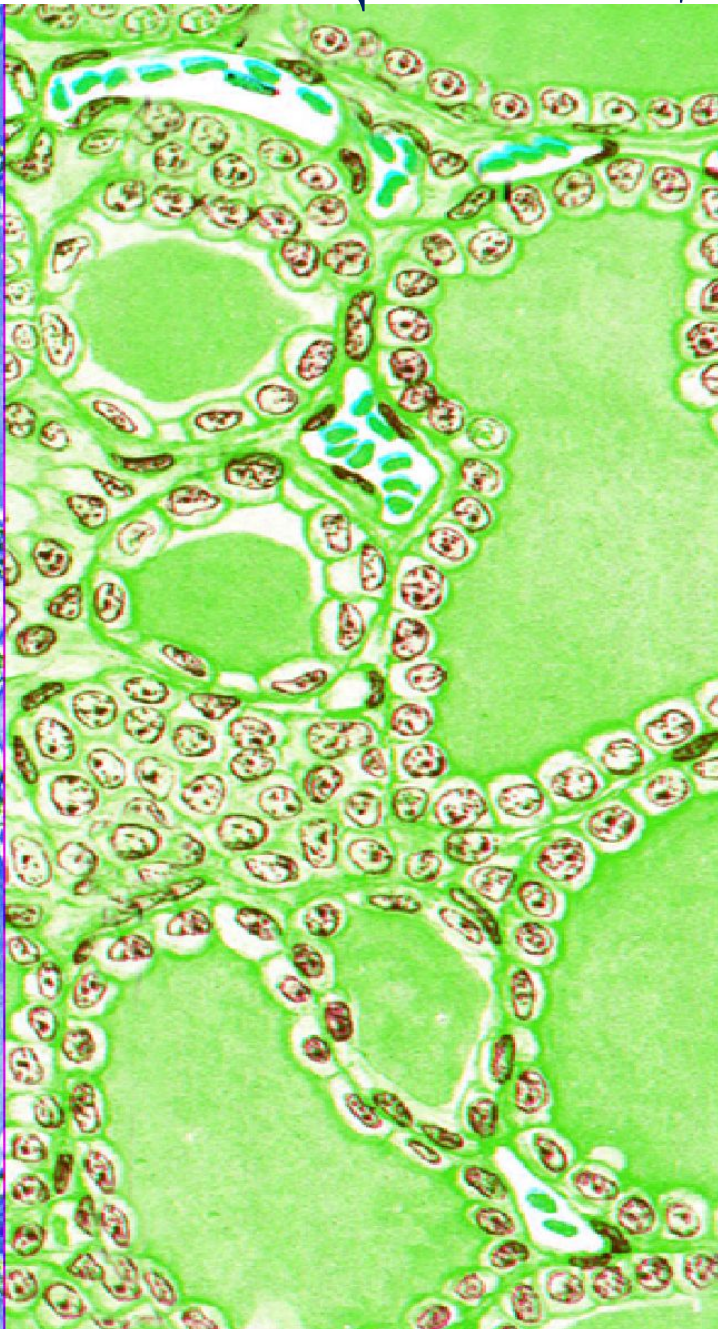
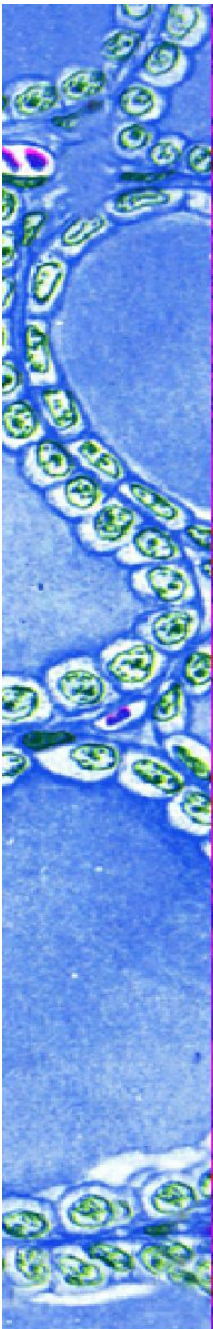



Эндокринная система II

Щитовидная железа

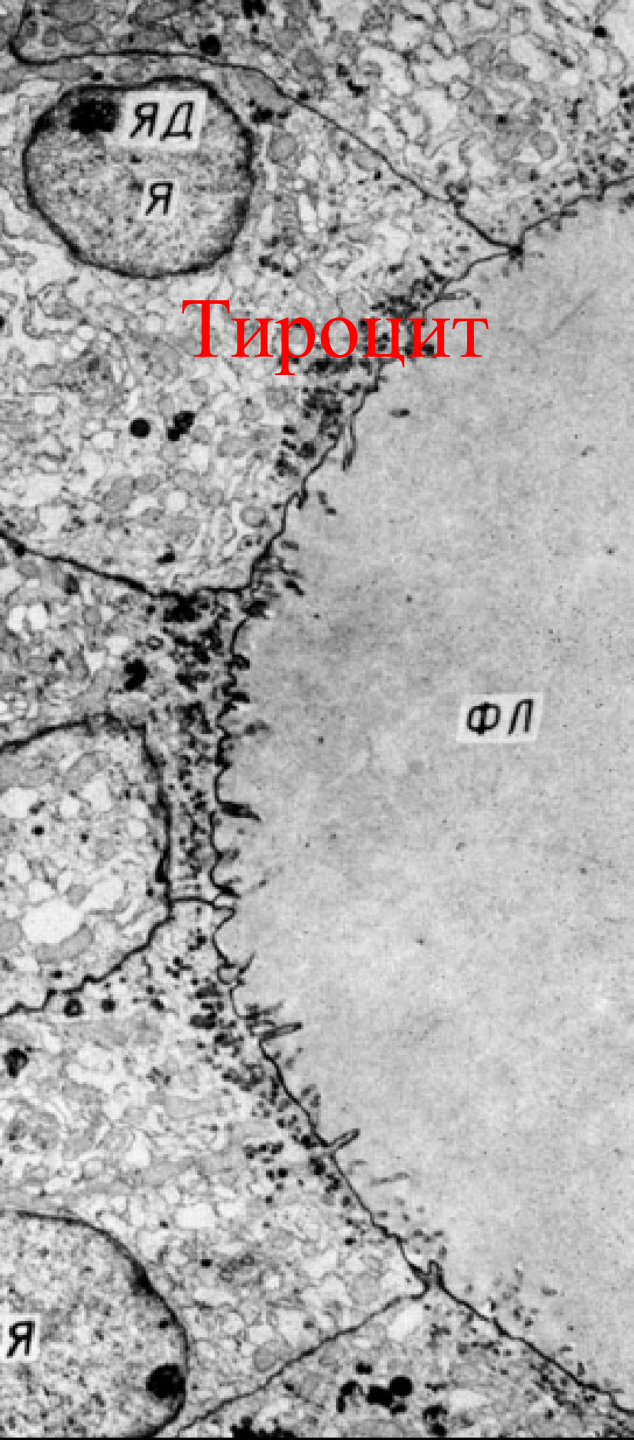


Щитовидная железа

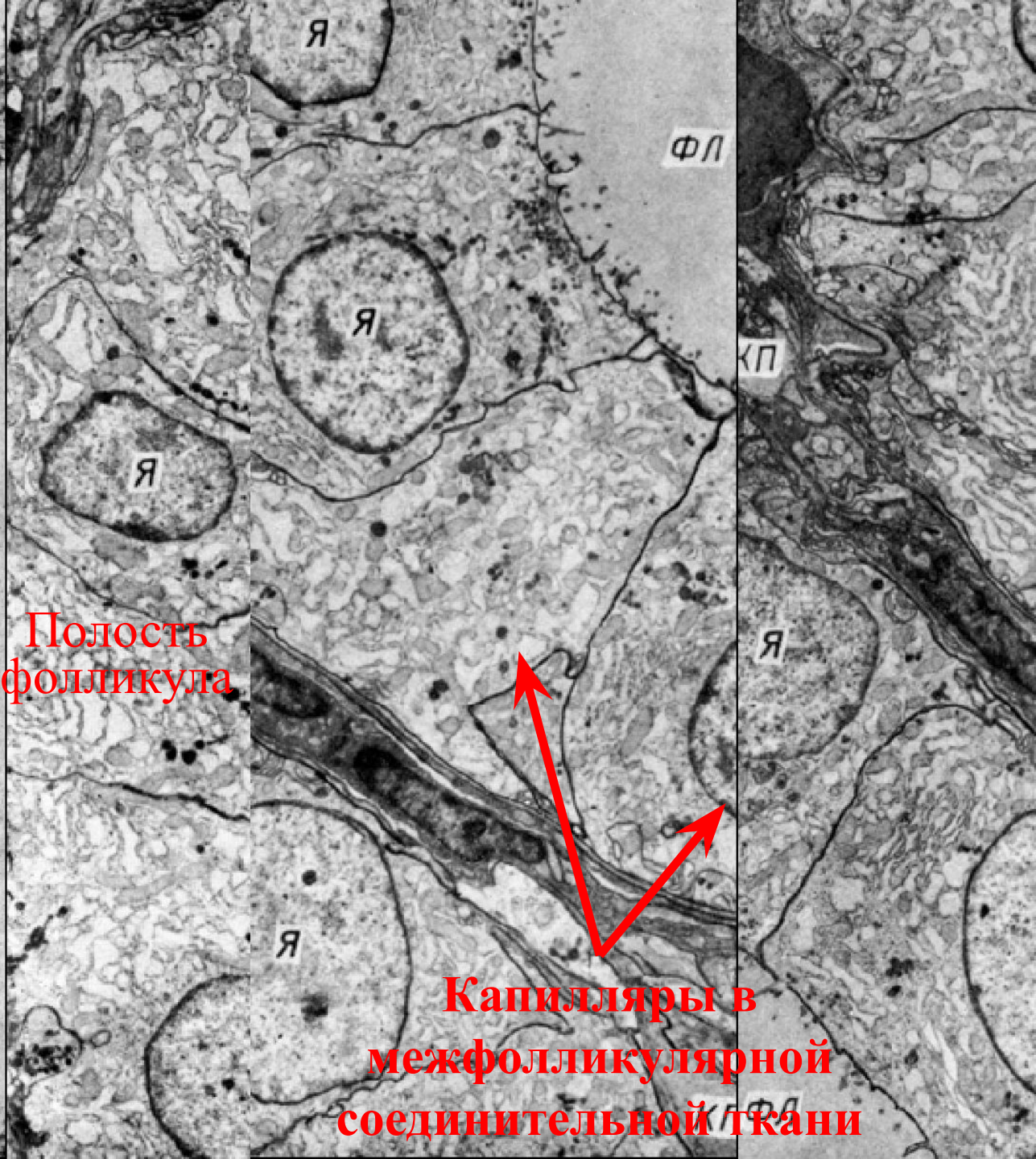




Капиллярная сеть вокруг фолликула щитовидной железы



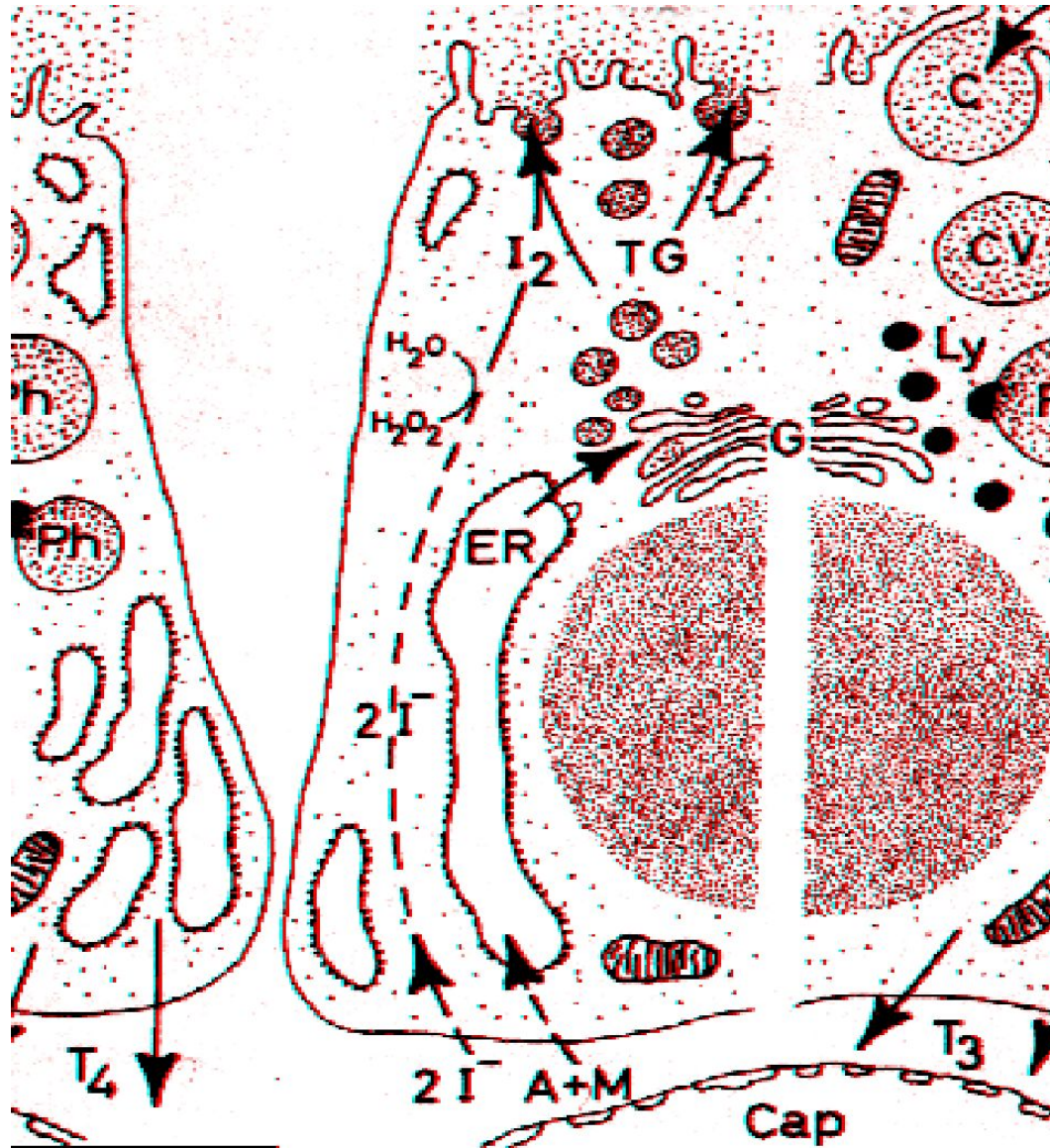
Тироцит



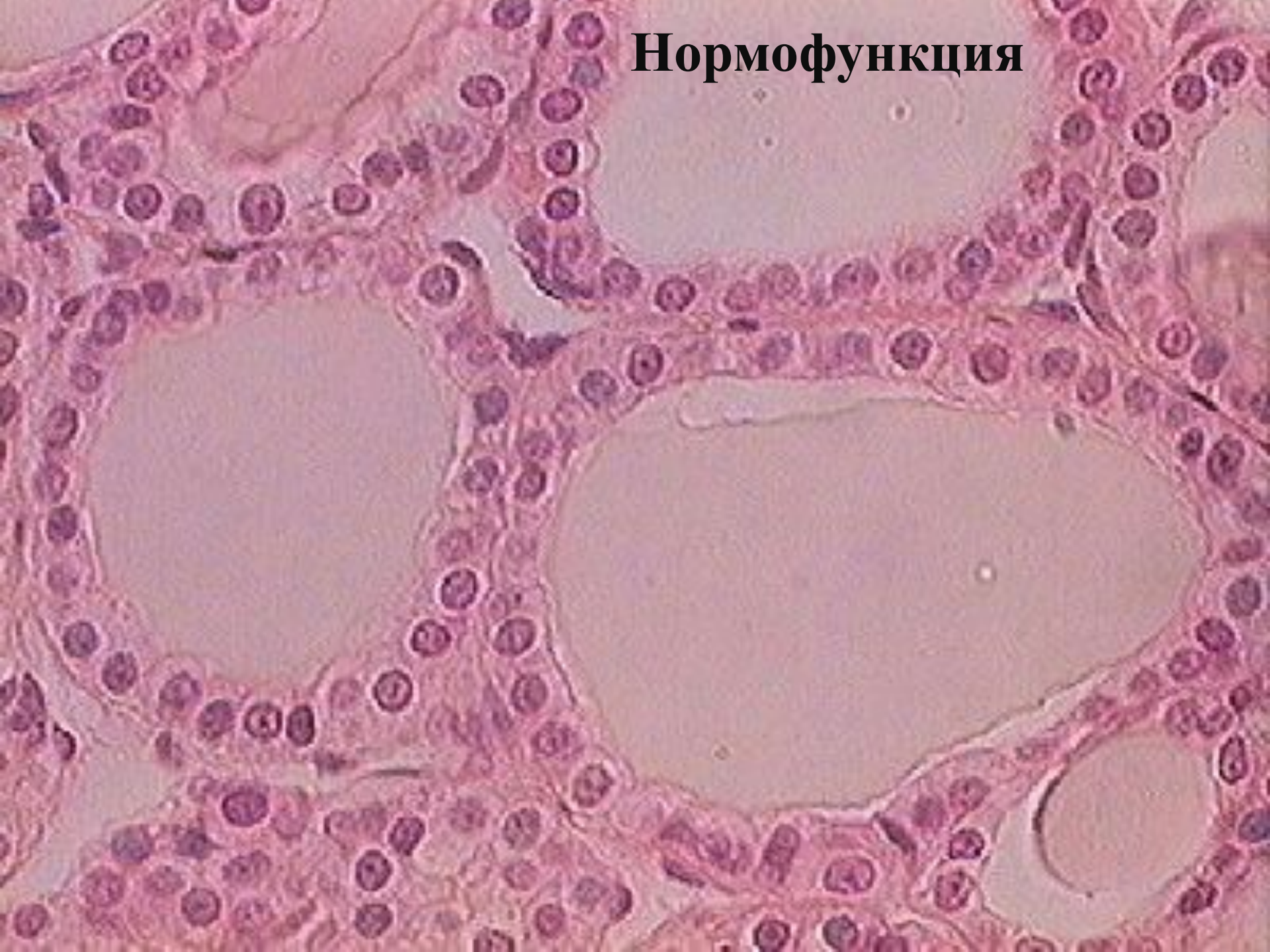Полость фолликула

Капилляры в межфолликулярной соединительной ткани

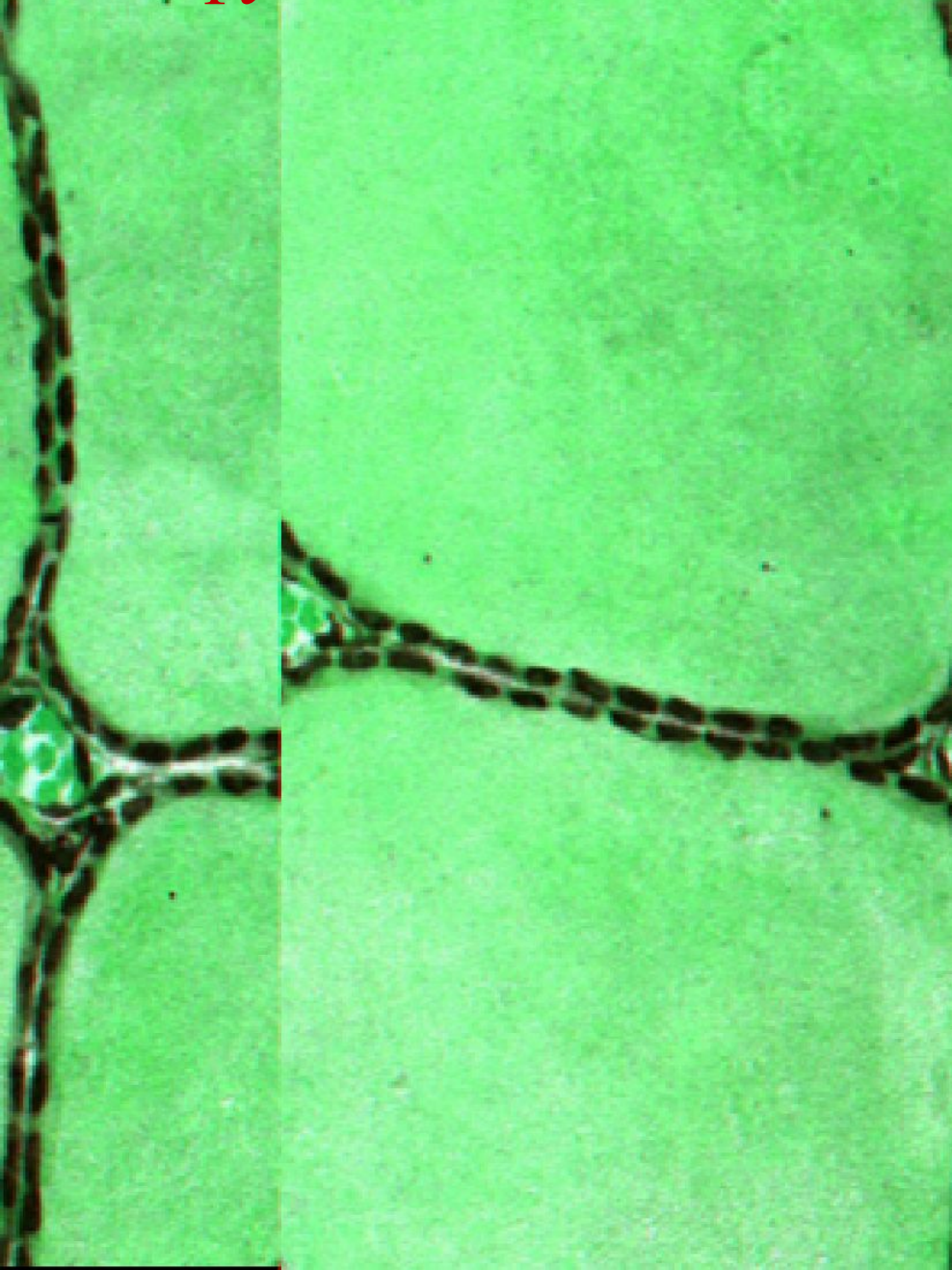
Секреторный цикл щитовидной железы



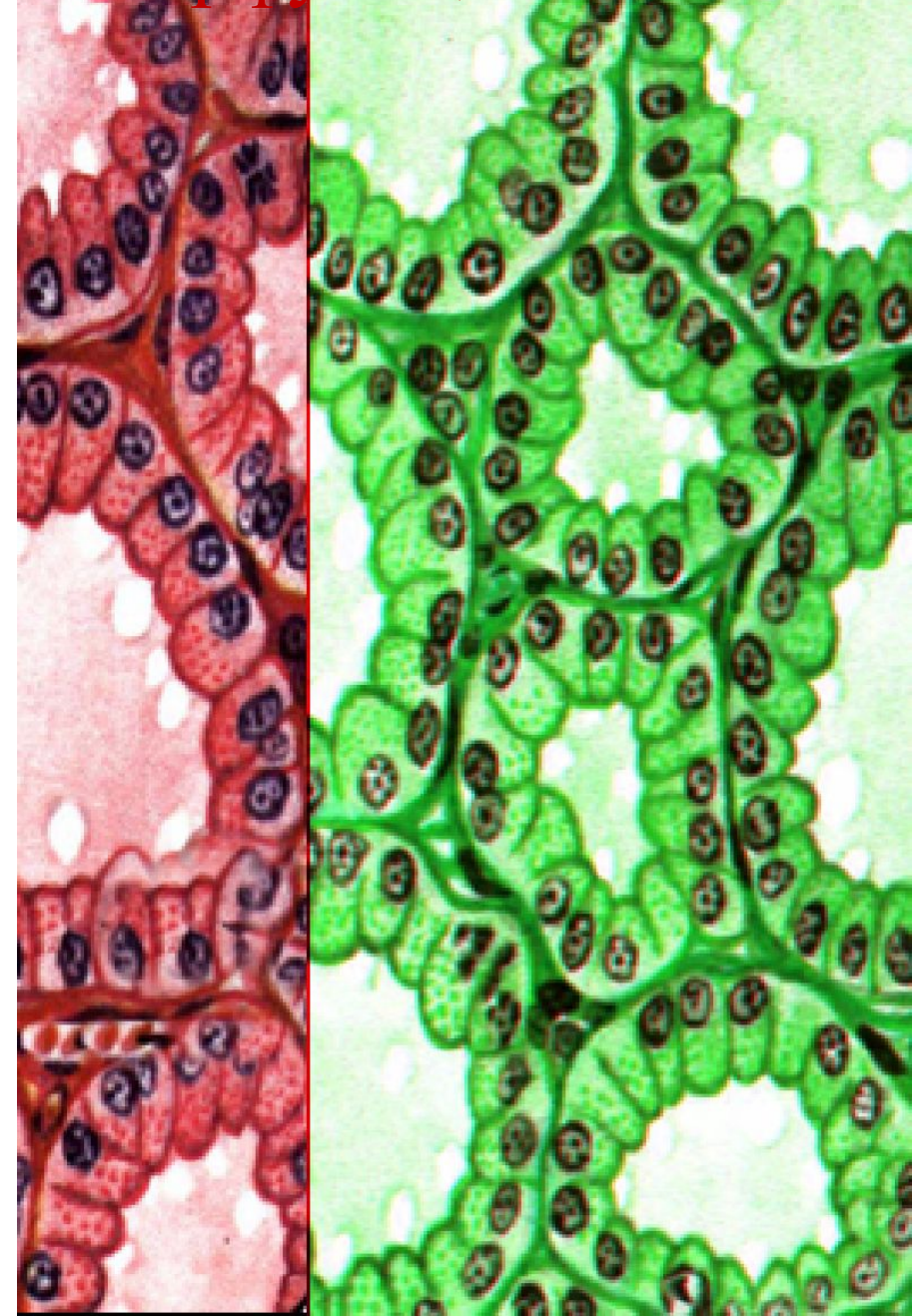
Нормофункция



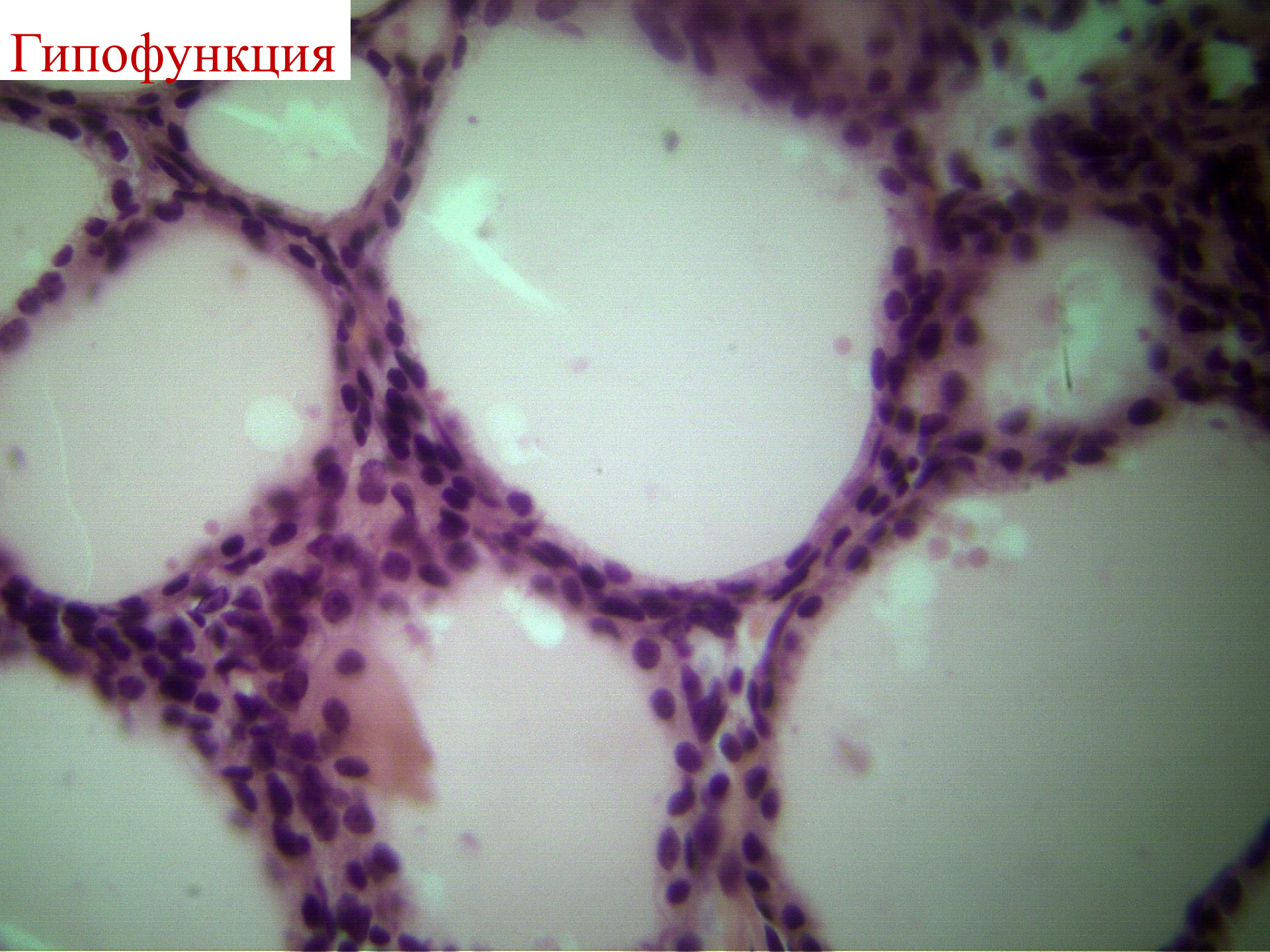
Гипофункция



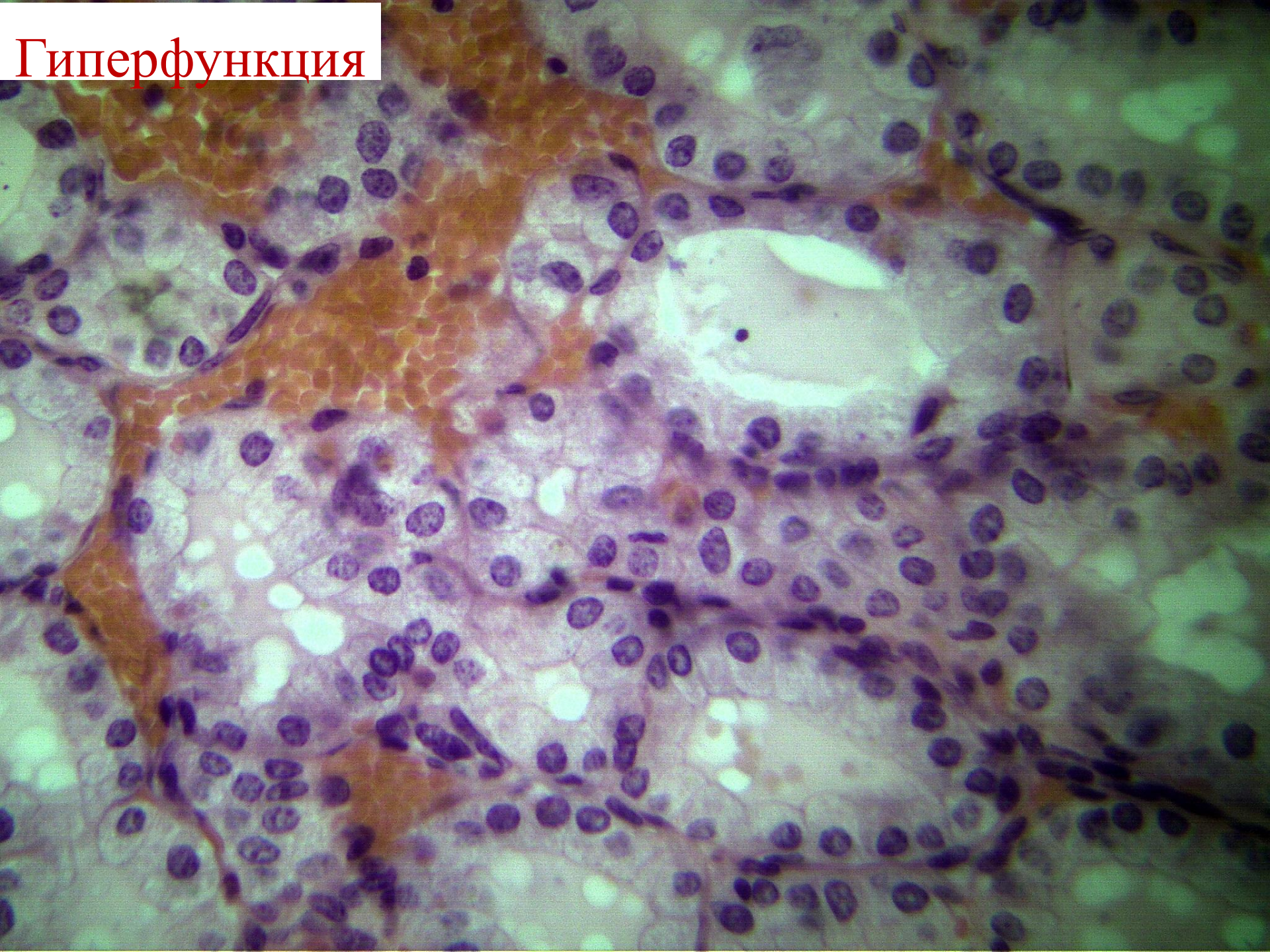
Гиперфункция



Гипофункция



Гиперфункция

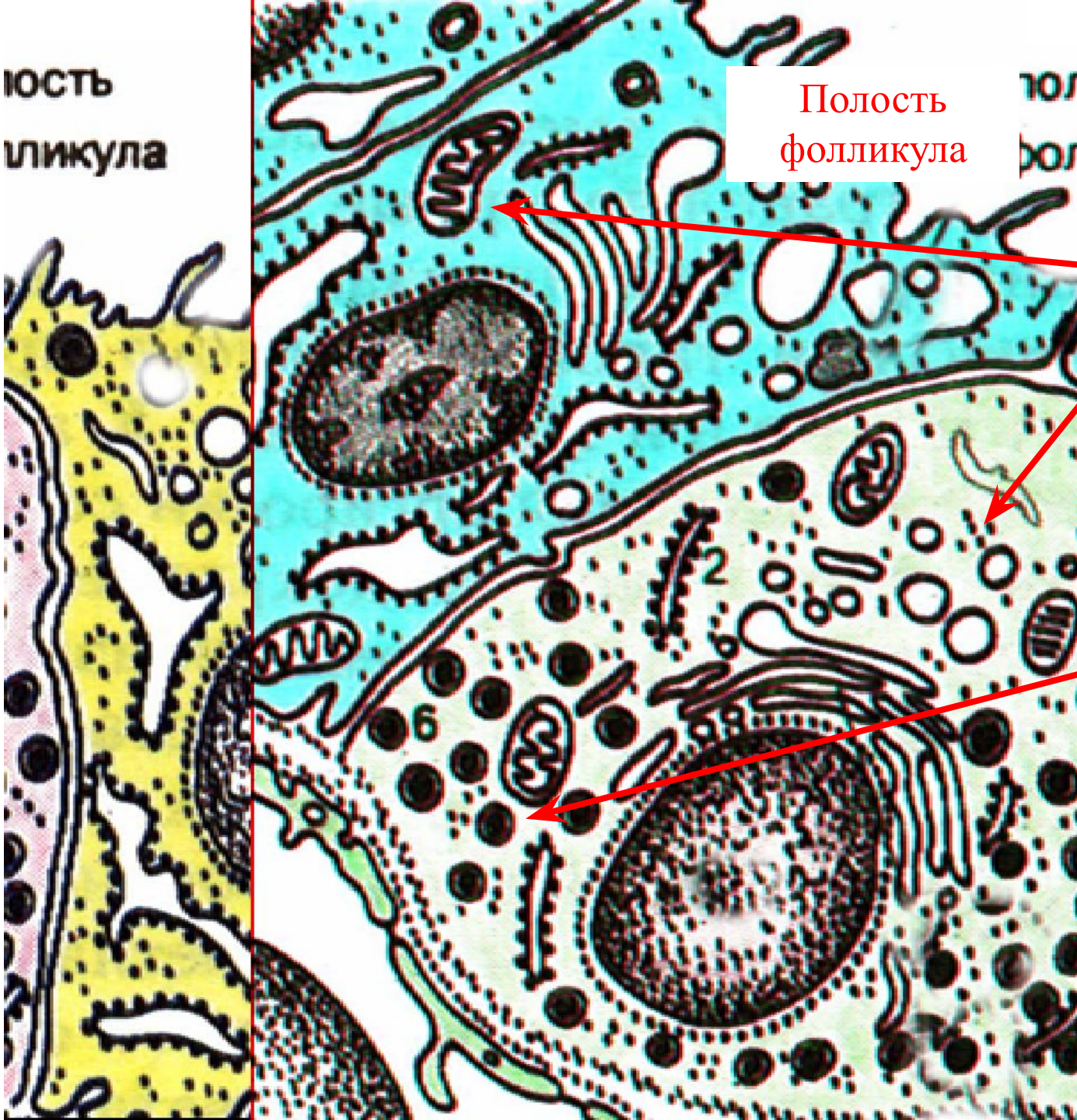


Полость
фолликула

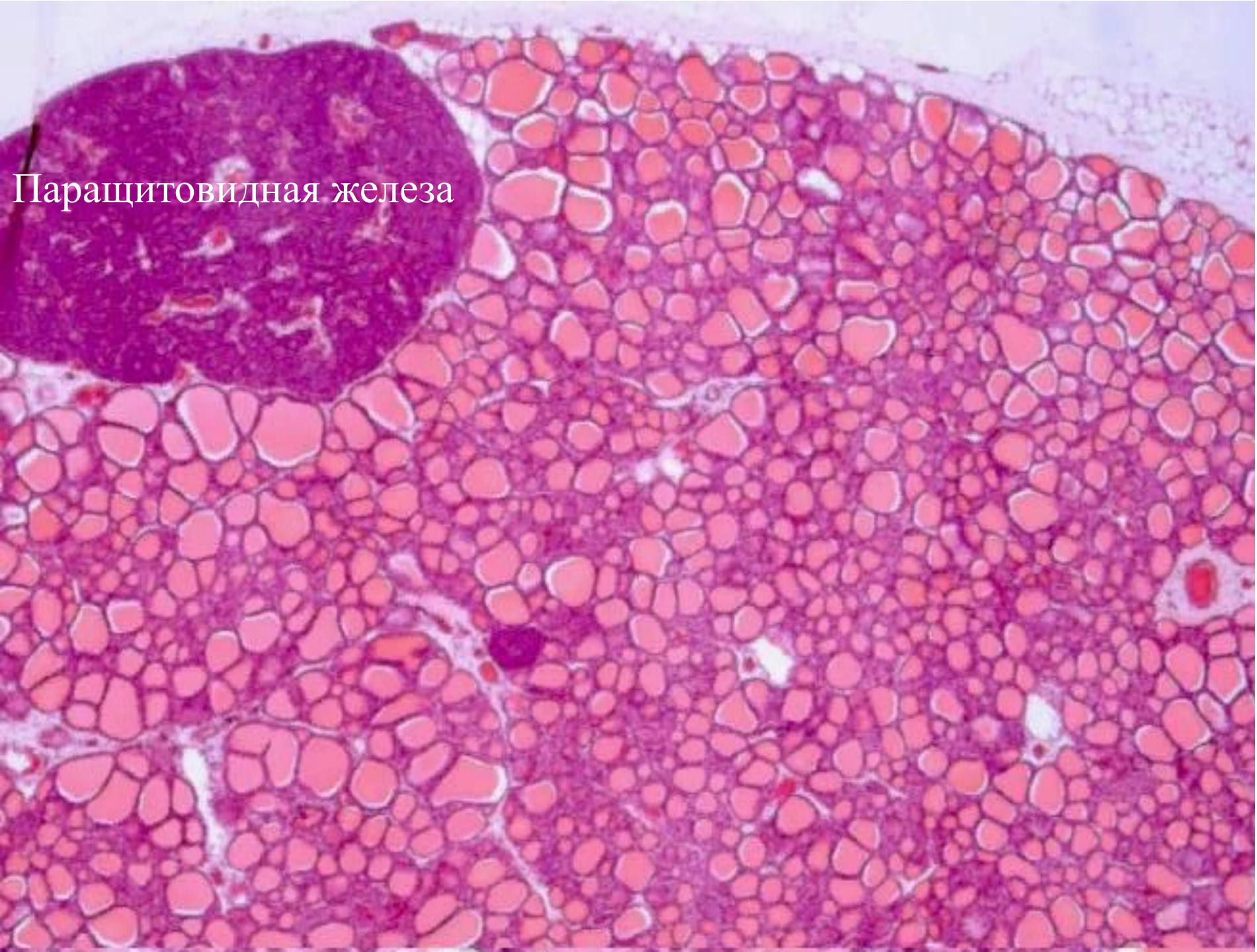
Полость
фолликула

Тироциты

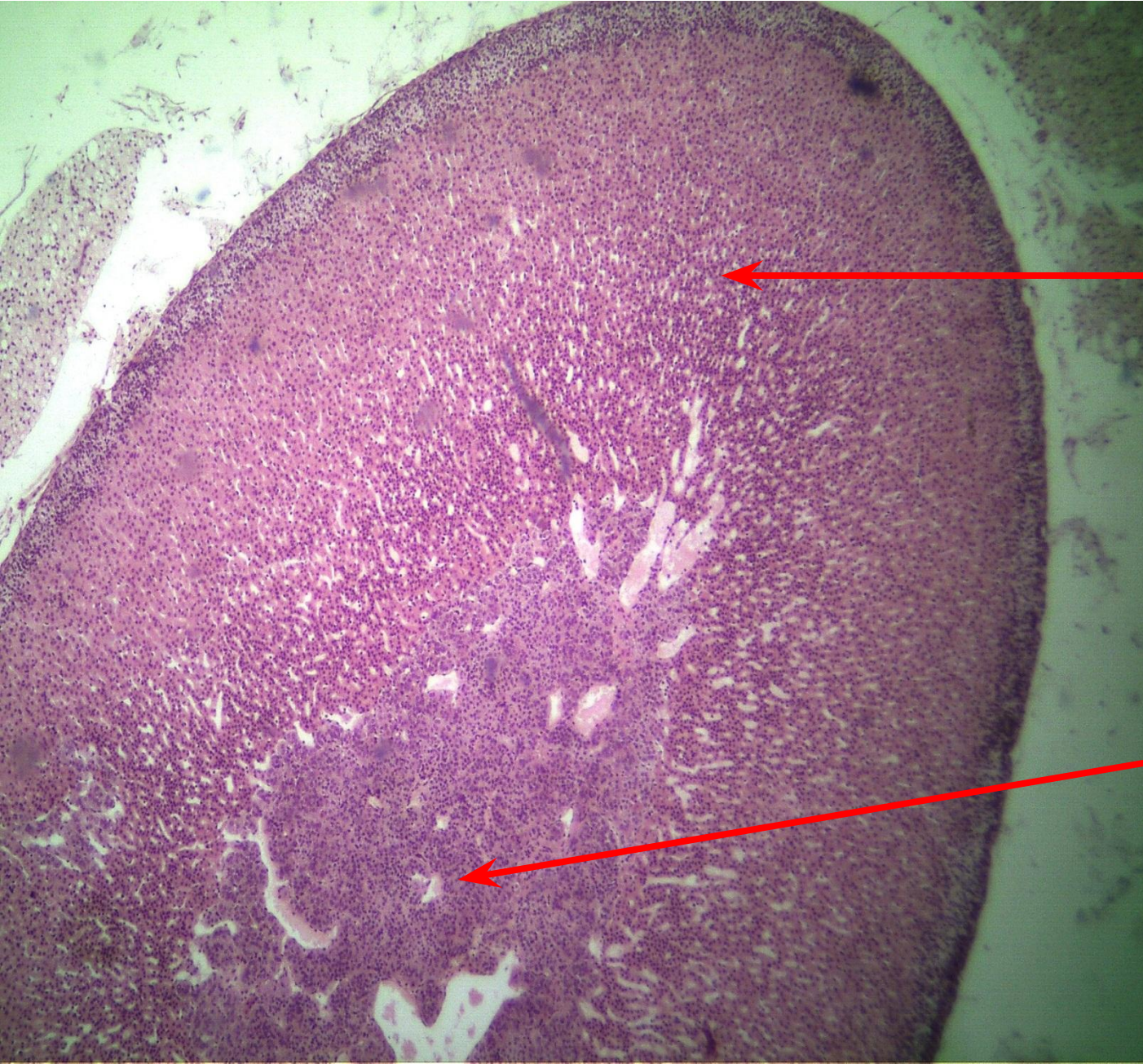Кальцитониноцит
(С-клетка)



Паращитовидная железа

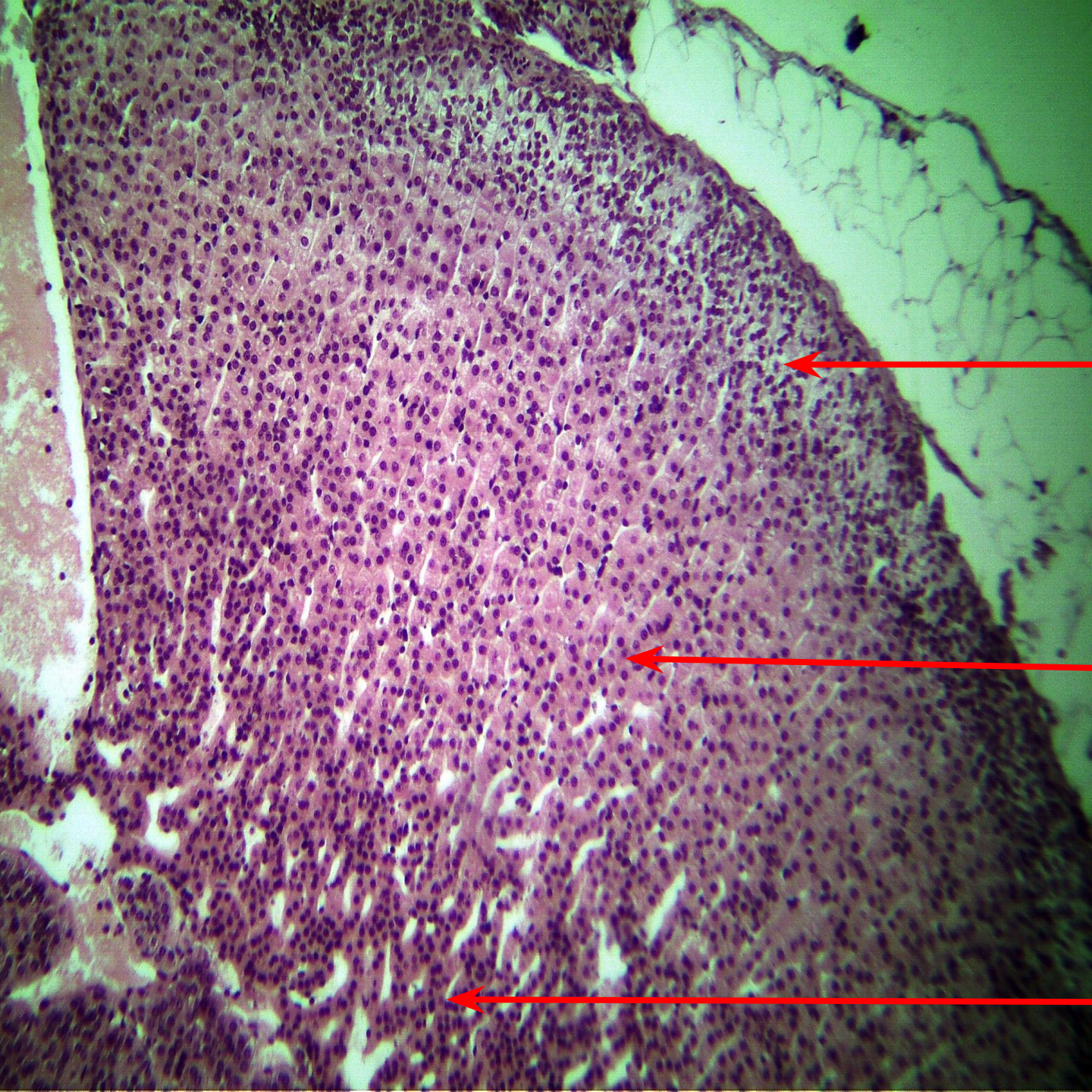


Надпочечник



**Корковое
вещество
надпочечника**

**Мозговое
вещество
надпочечника**

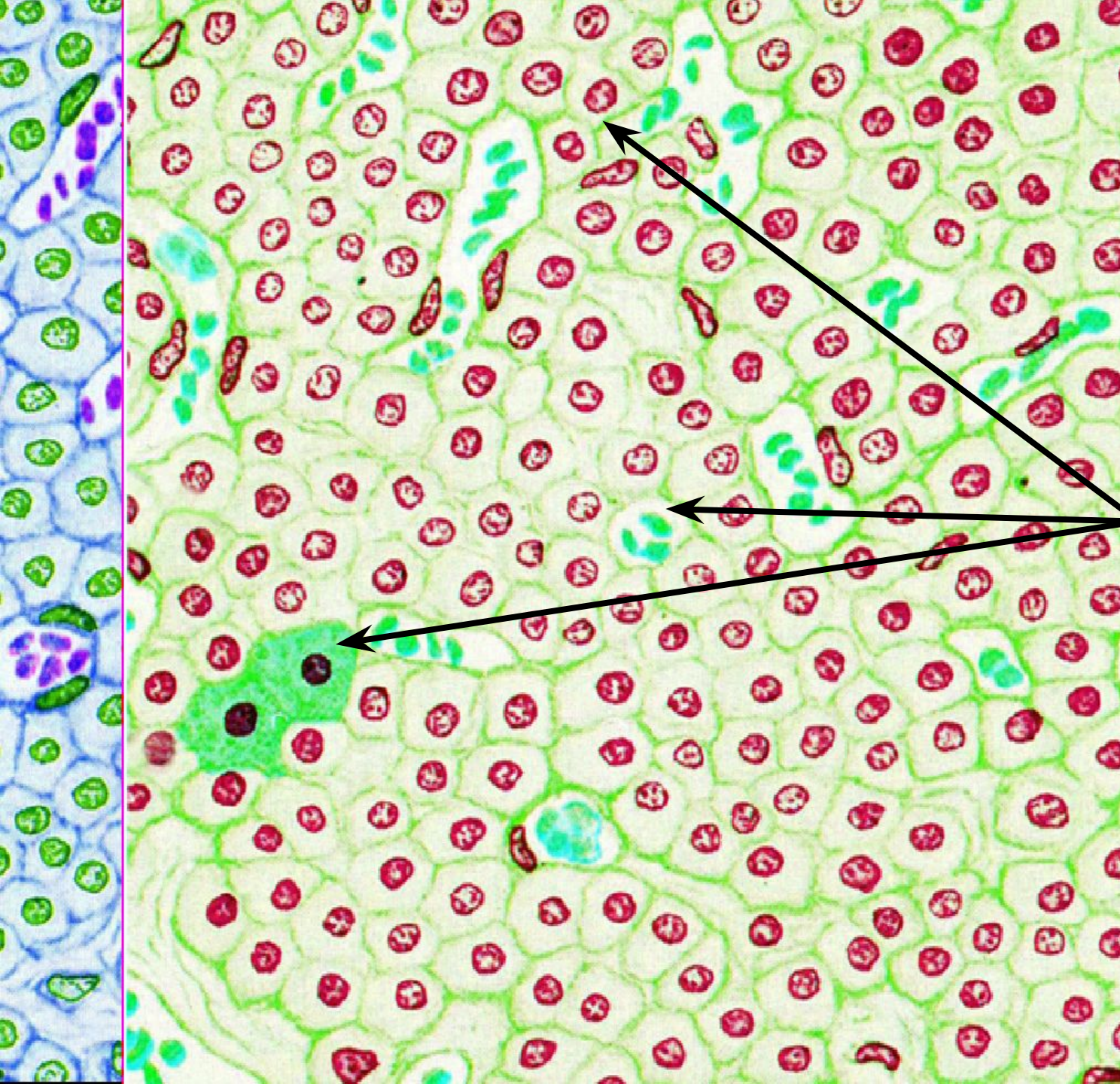


**Корковое
вещество
надпочечника**

Клубочковая зона

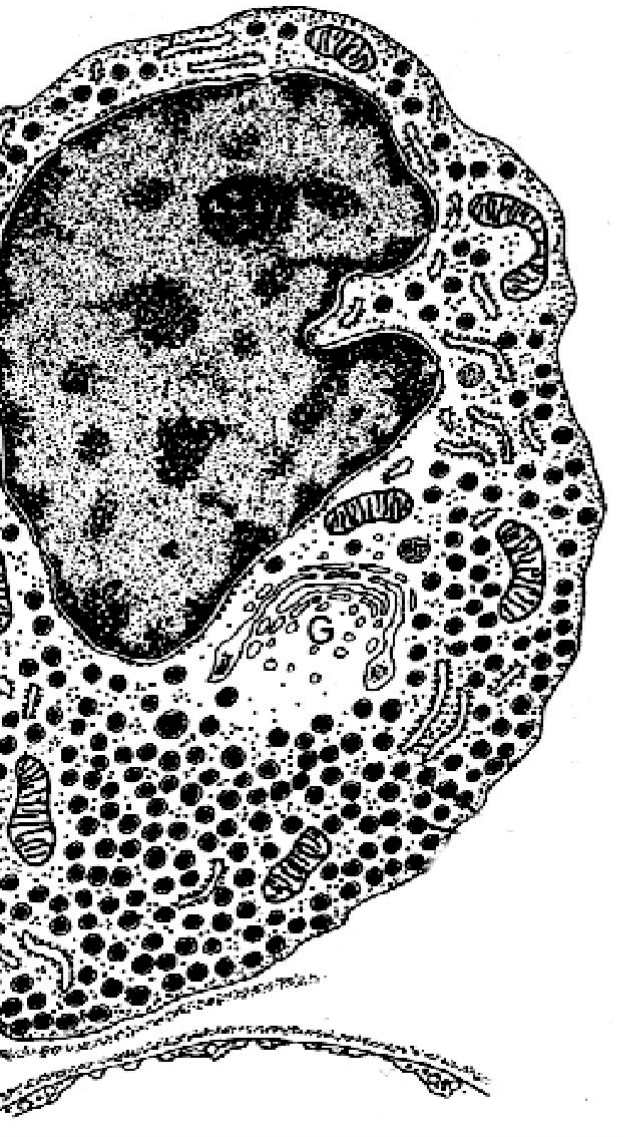Пучковая зона

Сетчатая зона

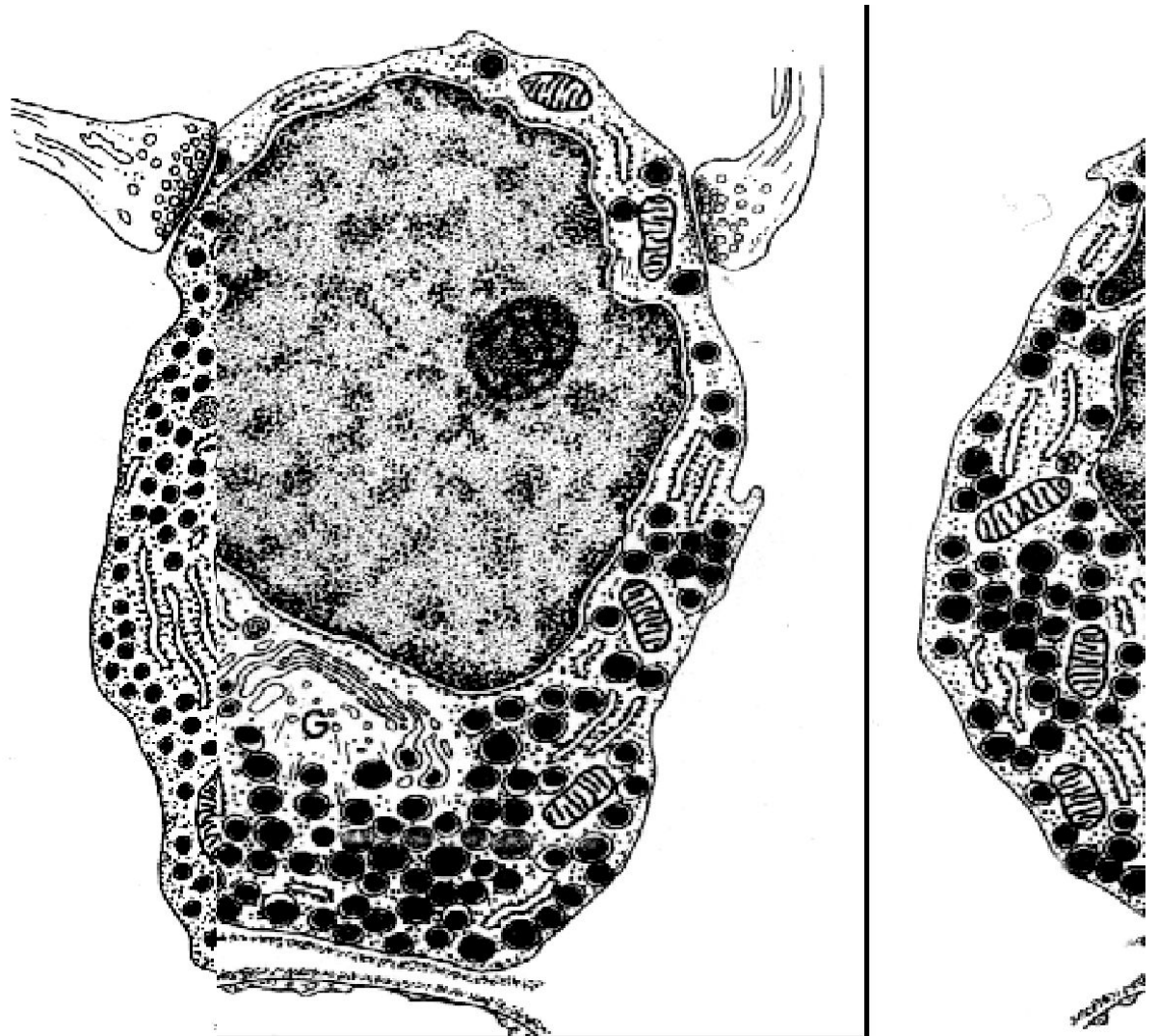


**Синусоидные
капилляры
коры
надпочечника**

Хромаффиноциты мозгового вещества надпочечника



ADRENALINE



NORADRENALINE