ДВС-синдром.Геморрагический шок. Эмболия околоплодными водами

Подготовила студентка 5 курса

Группы л1-с-о-163(1)

Удальцова Дана Сергеевна

ДВС-синдром

- ДВС-синдром – приобретенная, острая вторичая патология гемостаза, которая сопутствует только(!) критическому состоянию; относится к коагулопатиям потребления при которых потребляются компоненты свертывающей и ,что самое важное, противосвертывающей системы крови.

- Клинически ДВС-синдром может проявляться как кровотечениями так и тромбозами в зоне микроциркуляции.
- Как этиологический фактор для ДВС-синдрома рассматриваются только критические состояния, при которых повреждающие факторы(шок, гипоксия, ацидоз и т.п) приводят к потреблению тромбоцитов и факторов свертывания и к истощению физиологических антикоагулянтов

ПАТОГЕНЕЗ ДВС-СИНДРОМА

Лечение

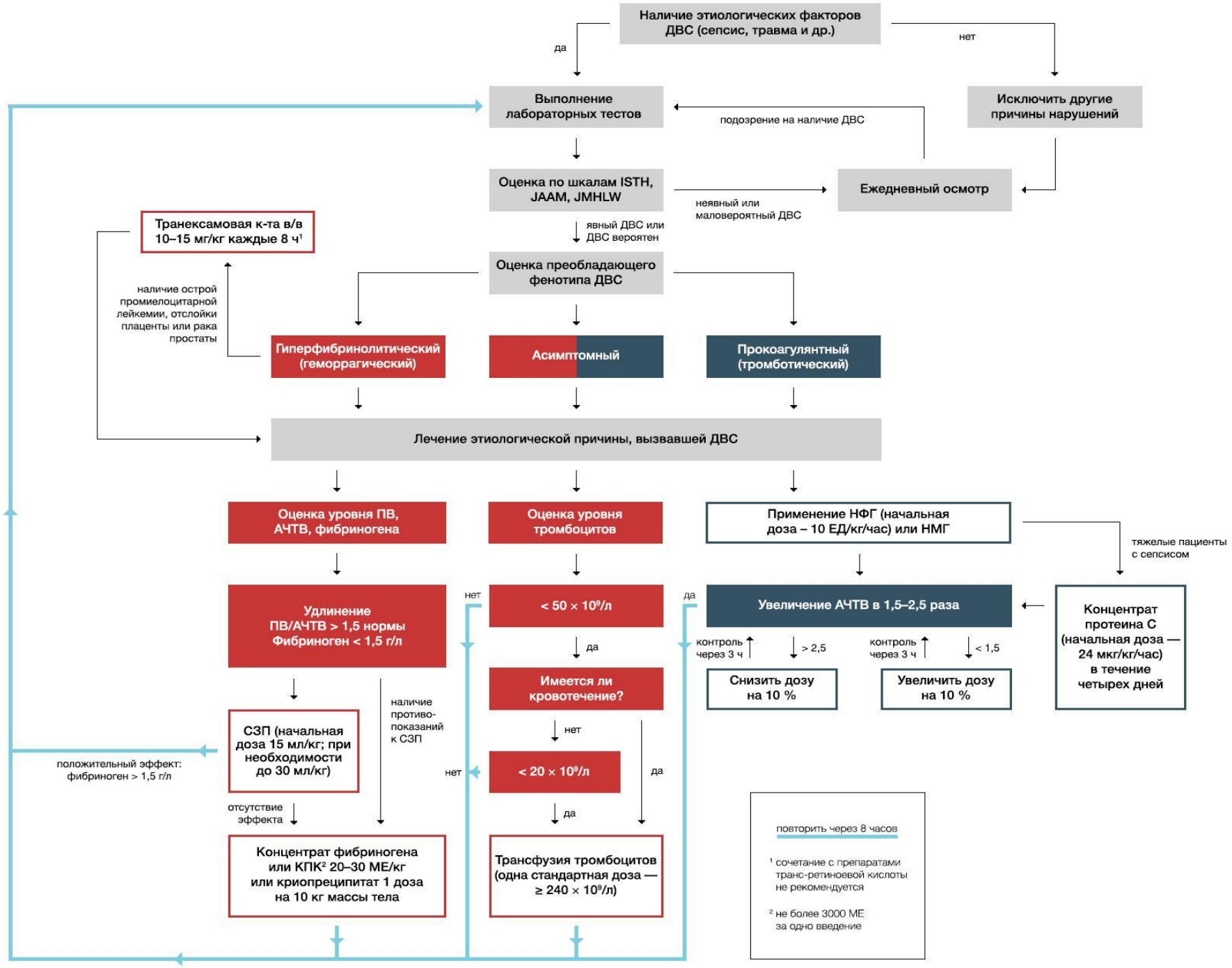
Наличие этиологических факторов ДВС (сепсис, травма и др.)
да
нет
Выполнение лабораторных тестов
Исключить другие причины нарушений
подозрение на наличие ДВС
Оценка по шкалам ISTH, JAAM, JMHLW
Ежедневный осмотр
неявный или маловероятный ДВС
явный ДВС или ДВС вероятен
Транексамовая к-та в/в 10–15 мг/кг каждые 8 ч¹
Оценка преобладающего фенотипа ДВС
наличие острой промиелоцитарной лейкемии, отслойки плаценты или рака простаты
Гиперфибринолитический (геморрагический)
Асимптомный
Прокоагулянтный (тромботический)
Лечение этиологической причины, вызвавшей ДВС
Оценка уровня ПВ, АЧТВ, фибриногена
Оценка уровня тромбоцитов
Применение НФГ (начальная доза – 10 ЕД/кг/час) или НМГ
тяжелые пациенты с сепсисом
Удлинение ПВ/АЧТВ > 1,5 нормы Фибриноген < 1,5 г/л
нет
< 50 × 10⁹/л
да
Увеличение АЧТВ в 1,5–2,5 раза
Концентрат протеина С (начальная доза — 24 мкг/кг/час) в течение четырех дней
контроль через 3 ч
> 2,5
контроль через 3 ч
< 1,5
Снизить дозу на 10 %
Увеличить дозу на 10 %
да
Имеется ли кровотечение?
нет
наличие противо-показаний к СЗП
СЗП (начальная доза 15 мл/кг; при необходимости до 30 мл/кг)
положительный эффект: фибриноген > 1,5 г/л
нет
< 20 × 10⁹/л
да
отсутствие эффекта
да
Концентрат фибриногена или КПК² 20–30 МЕ/кг или криопреципитат 1 доза на 10 кг массы тела
Трансфузия тромбоцитов (одна стандартная доза — ≥ 240 × 10⁹/л)
повторить через 8 часов
¹ сочетание с препаратами транс-ретиноевой кислоты не рекомендуется
² не более 3000 МЕ за одно введение

Геморрагический шок

- Геморагический шок в акушерстве – состояние, связанное с массивным острым кровотечением во время беременности, родов и в послеродовом периоде; выражается в резком снижении ОЦК, сердечного выброса и тканевой перфузии.
- Угрожающими жизни кровотечениями считают:

  - Потеря 100% ОЦК в течение 24 часов или 50% ОЦК за 3 часа
  - Кровопотеря со скоростью 150 мл/мин или 1.5 мл/кг/мин
  - Одномоментная кровопотеря больше 1500мл (25-30% ОЦК)

- Фазы необратимого геморрагического шока:
  - Вазоконстрикции со снижением кровотока в капиллярах
  - Вазодилятации с расширением сосудистого пространства и снижением кровотока в капиллярах
  - ДВС
  - Необратимый шок

- Клиника: слабость, головокружение, жажда, тошнота, сухость во рту, потемнение в глазах, бледность кожных вопросов, заострение черт лица, тахикардия и слабое наполнение пульса, снижение АД, одышка, цианоз

- Принципы лечения:
  - Остановка кровотечения
  - Гемотрасфузия с возмещением кровопотери(удельный вес донорской крови не должен превышать 60-70% объема кровопотери)
  - Восстановление ОЦК – контролируемая гемодилюция, в/в введение коллоидных растворов и красталлоидных (в соотношении с кровью 2:1:1)
  - Поддержание сердечной деятельности(сердечные гликозиды, кокарбоксилаза)
  - Десенсибилизирующая терапия

Эмболия околоплодными водами

- **Эмболия околоплодными водами (ЭОВ)** – критическое состояние, связанное с попаданием амниотической жидкости в легочные сосуды с развитием симптомокомплекса шока смешанного генеза, вплоть до остановки сердечной деятельности, острой дыхательной недостаточности и острого синдрома ДВС.
- • ЭОВ рассматривается как анафилактическая реакция на биологически активные вещества, входящие в состав амниотической жидкости.

- Во время родов или иной процедуры, околоплодные воды или клетки эмбриона, или какие-либо еще неустановленные вещества, попадают в материнский кровоток. Это может вызвать анафилактическую реакцию, реакцию активации комплемента, или обе этих рекции.
- Прогрессирование обычно происходит в 2 этапа. В фазе I, происходит спазм легочной артерии с развитием легочной гипертензией и повышенным давления в правом желудочке, что приводит к гипоксии. Гипоксия вызывает повреждение капилляров миокарда и повреждение легких, левожелудочковую сердечную недостаточность, а также ОРДС. Женщины, которые выживают после этого могут перейти в фазу II. Это фаза характеризуется массивным кровотечением с атонией матки и ДВС-синдромом

- Клиническая картина амниотической эмболии во время родов и после родов:

- внезапное начало
- бледность кожных покровов
- беспокойство и страх, иногда боли в грудной
- клетке
- нарушение дыхания
- возникает потрясающий озноб
- гипертермия до 39 градусов и более
- нарастает цианоз кожи лица и конечностей
- резко затруднено дыхание, может развиться
- возбуждение с тонико – клоническими
- судорогами, и затем, почти сразу, может
- наступить кома.
- после вышеуказанной клинической
- симптоматики, возможно, ожидать профузное

кровотечение из половых путей.

- Лечение:
- При эмболии околоплодными водами применяется симптоматическое лечение. Оно включает в себя переливание эритроцитарной массы (в случае необходимости возместить утрату крови) и свежезамороженной плазмы, а также факторов свертывания крови (по мере необходимости коррекции коагулопатии) с одновременным использованием методов вспомогательной искусственной вентиляции легких и кровообращения в комбинации с инотропными препаратами в случае необходимости. Нет необходимости в рутинном использовании рекомбинантного фактора VIIa, но он может применяться у женщин, у которых, несмотря на использование других факторов свертывания крови, продолжается тяжелое кровотечение.
- Экстренное оперативное родоразрешение, по-видимому, не улучшает и не ухудшает исход для матери, но может иметь решающее значение для выживания плода при гестационном возрасте, когда он уже может быть жизнеспособным.