СЕРДЕЧНО - СОСУДИСТАЯ СИСТЕМА У ДОМАШНИХ МЛЕКОПИТАЮЩИХ ЖИВОТНЫХ

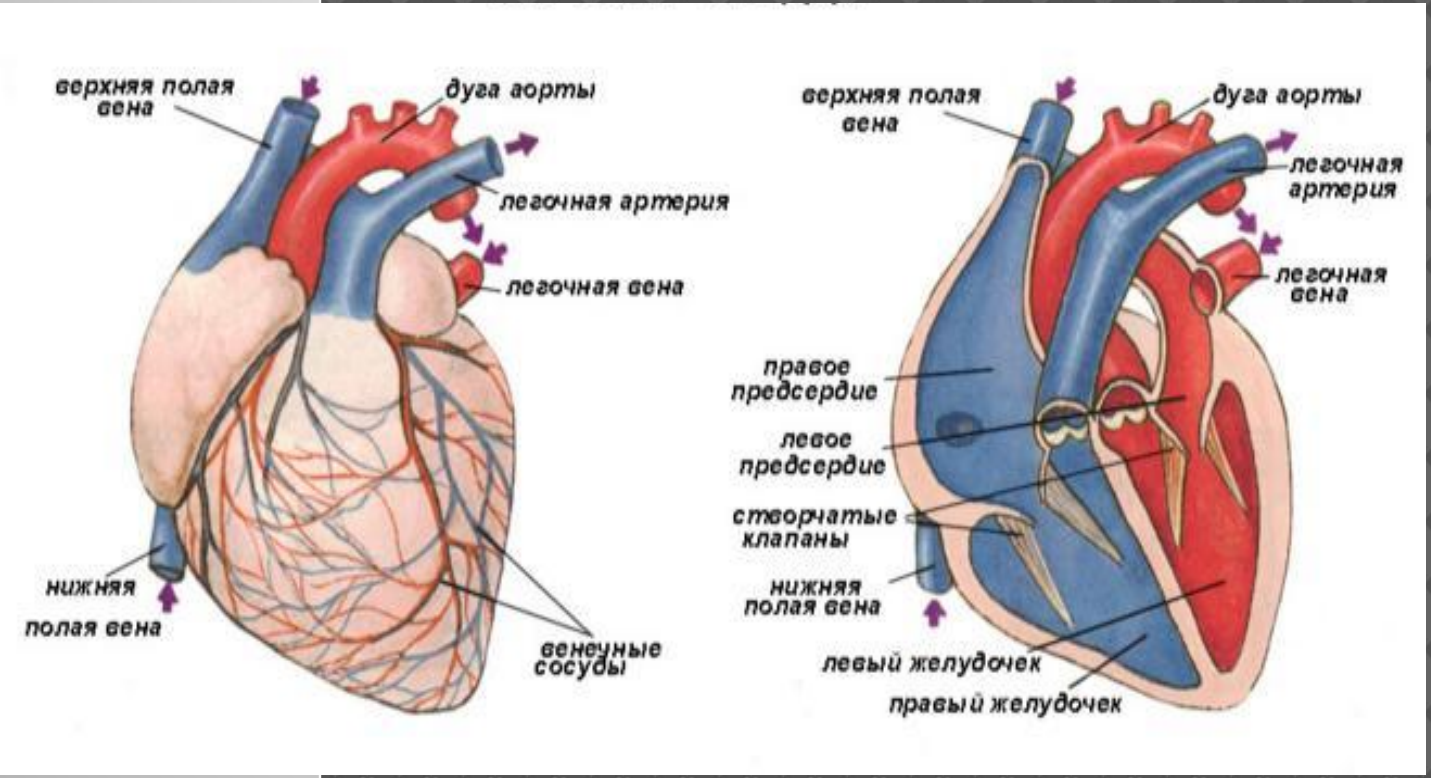

СОДЕРЖАНИЕ

- 1.Введение
- 2. Строение кровеносных сосудов
- 2.Закономерности хода и ветвления сосудов
- 3.Строение сердца
- 4.Кровоснабжение головы и туловища
- 5. Кровоснабжение конечностей

ВВЕДЕНИЕ

- Учение о сосудах –angiologia.
- Учение о сосудах впервые был применен немецким анатомом Гайстером в 1717году. В составе сердечно-сосудистой системы следует различать кровеносную или сердечно-сосудистую (Systema vasorum) и систему лимфатических сосудов или лимфатическую систему (Systema lymphatica).

СТРОЕНИЕ КРОВЕНОСНЫХ СОСУДОВ

- Кровеносные сосуды делятся на проводящие (артерии и вены) и питающие (капилляры).

- В артериях и венах различают оболочки: **эндотелий, интима, медиа, адвентиция.**
- **Эндотелий** (endothelium)-представлен одним слоем плоских клеток
- **Интима** (tunica intima)-состоит из эластичес-
- ких элементов

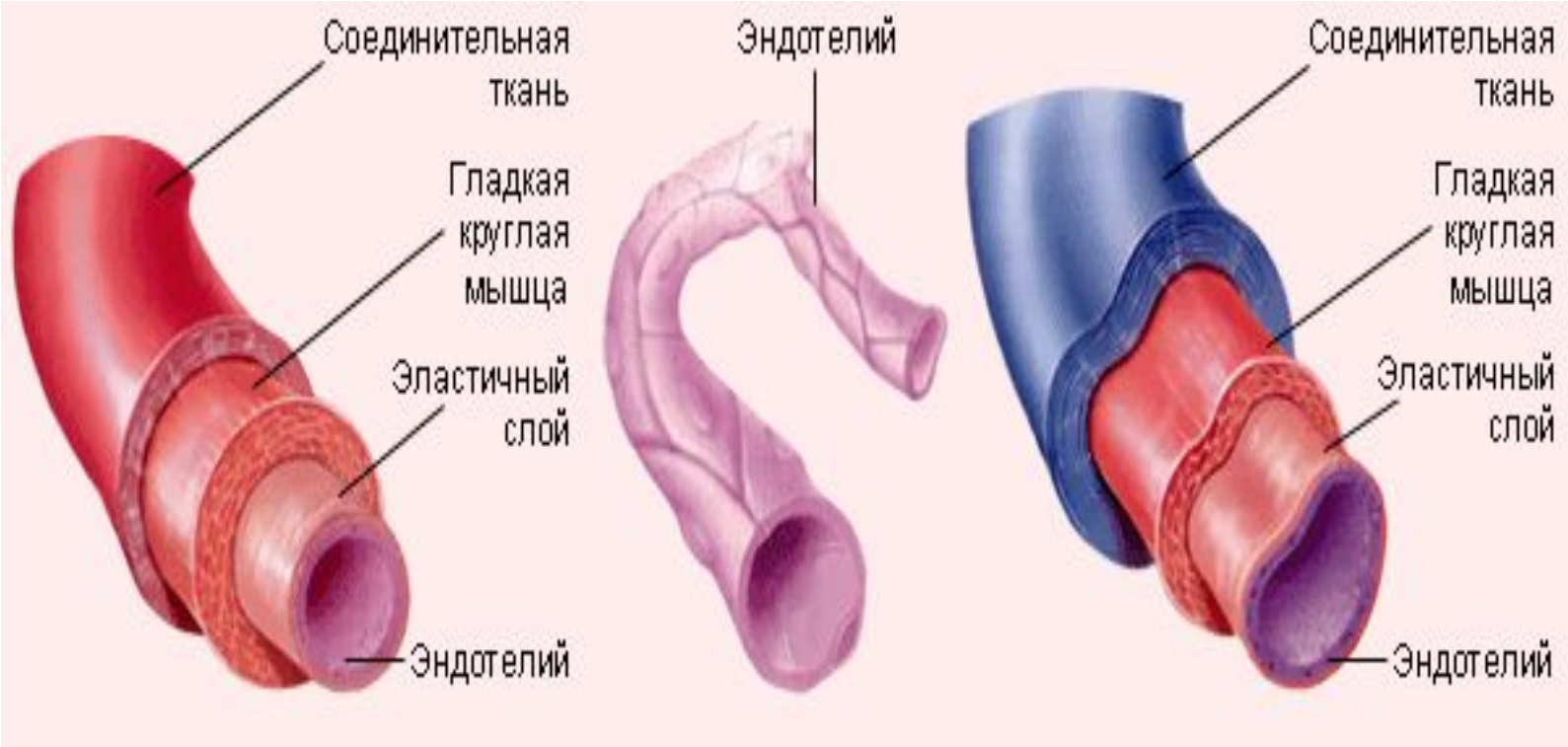

- Медиа (tunica media) - представлена эластическими и гладкомышечными волокнами
- Адвентиция (tunica adventicia) - содержит соединительнотканные элементы с примесью эластических и гладкомышечных волокон

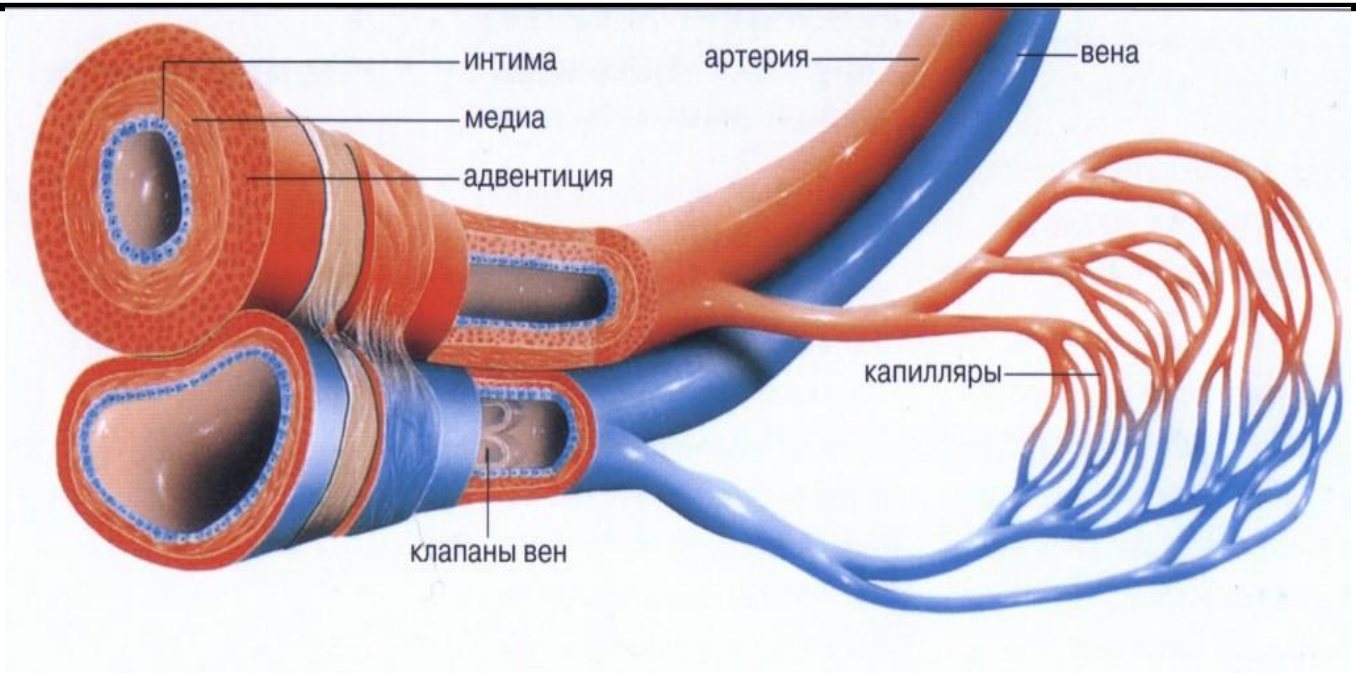

ЗАКОНОМЕРНОСТИ ХОДА И ВЕТВЛЕНИЯ СОСУДОВ

- 1.Сосуды идут вместе с нервами в сосудисто-нервных пучках;
- 2.Основные сосуды головы, туловища и конечностей направляются магистралями, т.е. кратчайшими путями;
- 3.Основная магистраль отдает боковые ветви;
- 4.Области ветвления боковых ветвей постоянны;
- 5.Ход и ветвления магистралей и их ветвей подчинены общим закономерностям:

- одноостность, метамерия, двусторонняя симметрия;
- 6.Боковые ветви друг с другом образуют анастомозы;
- 7. Различают четыре типа ветвления: рассыпной, магистральный, дихотомический, концевой;

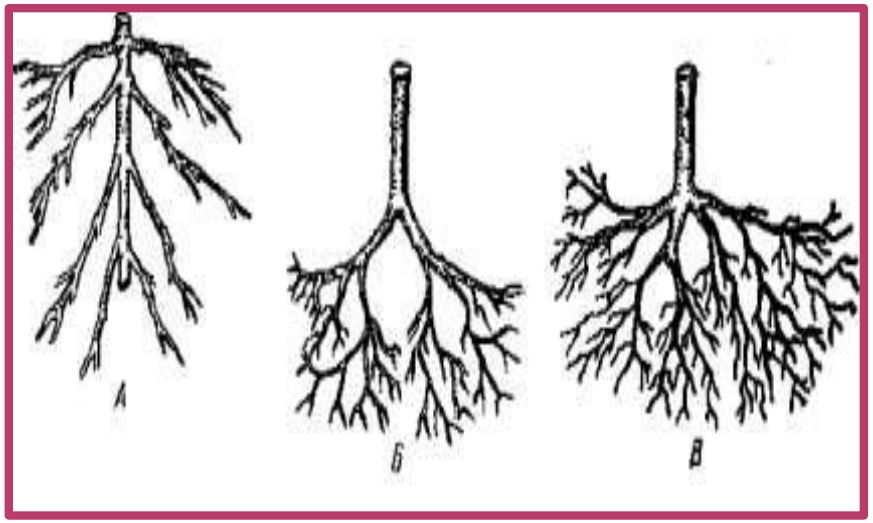

Типы ветвления анастомозов:
А. Магистральный тип;
Б. Дихотомический тип;
В. Концевой тип;

- 8.Типы ветвления артерий в органах зависит от его строения и функций:
- А.Кровоснабжение трубчатой кости происходит эпифизарными и одним диафизарным сосудами. Плоские кости кровоснабжаются из надкостницы.

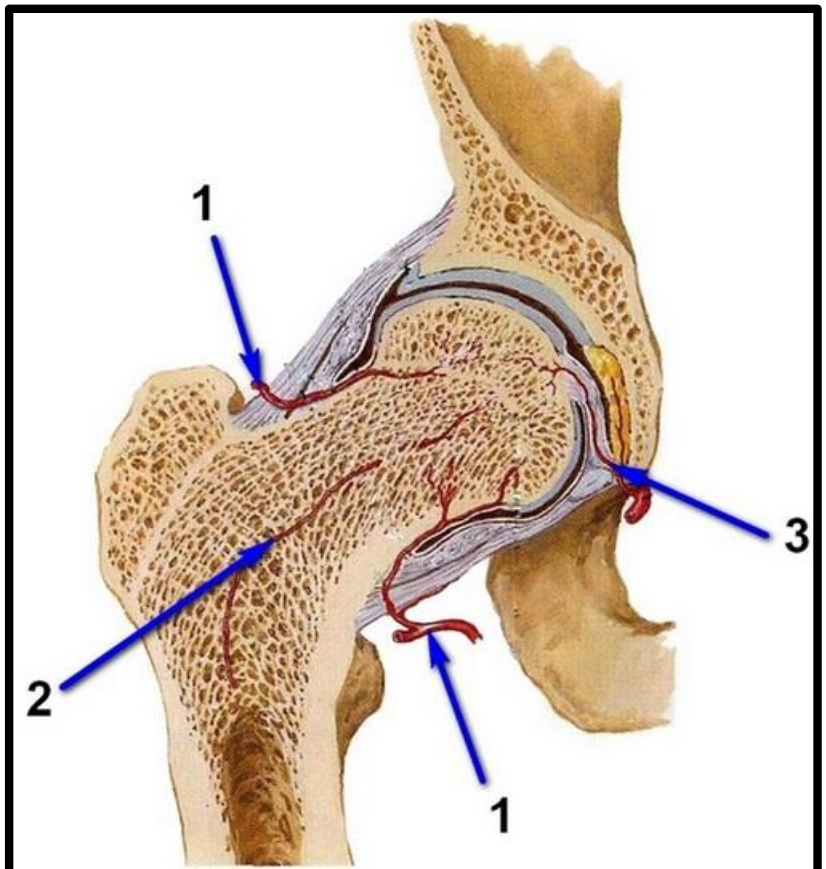

1,3 -эпифизарные сосуды;
2-диафизарный сосуд

- Б. Кровоснабжение мышц происходит по-магистральному или рассыпному типу, мелкие сосуды идут параллельно ходу пучков

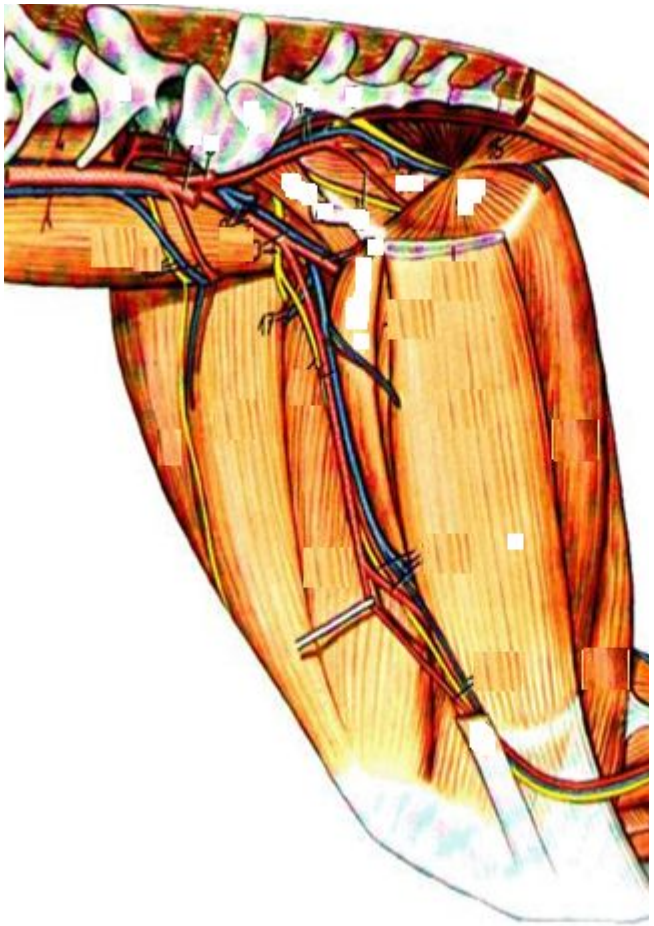

В.КРОВОСНАБЖЕНИЕ СУХОЖИЛИЙ И СВЯЗОК ПРОИСХОДИТ ИЗ НЕСКОЛЬКИХ ИСТОЧНИКОВ, ТОЛЬКО ЧИСЛО ИХ МЕНЬШЕ, ЧЕМ В МЫШЦАХ.

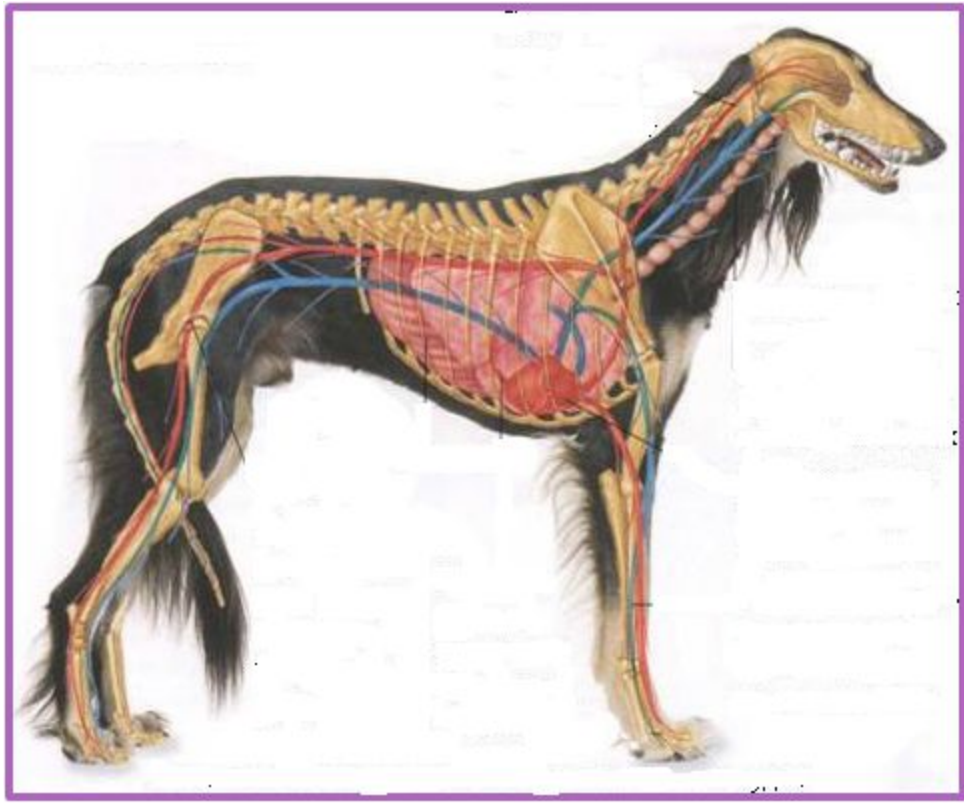

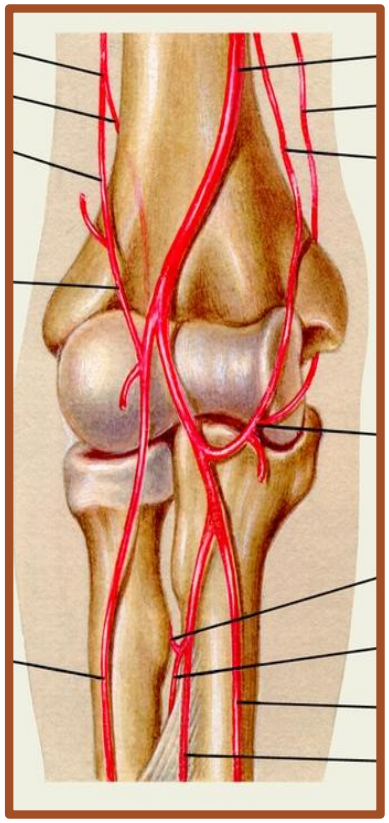

- Г.Кровоснабжение трубчатых органов происходит со стороны брыжжейки, от которой метамерно отходят ветви в стенку органа. Внутренние органы сосуды охватывают кольцеобразно, посылая ветви к отдельным пластам, под разными углами.

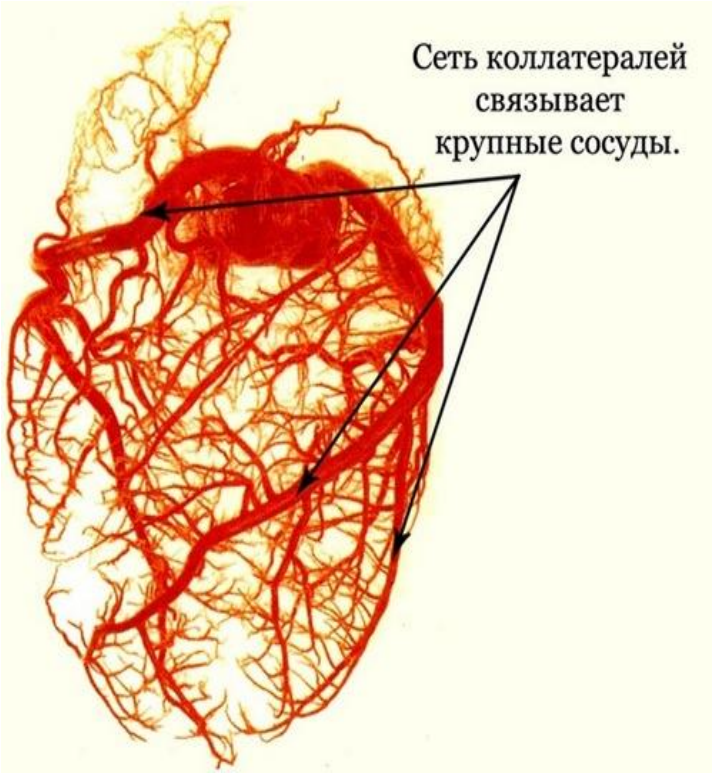

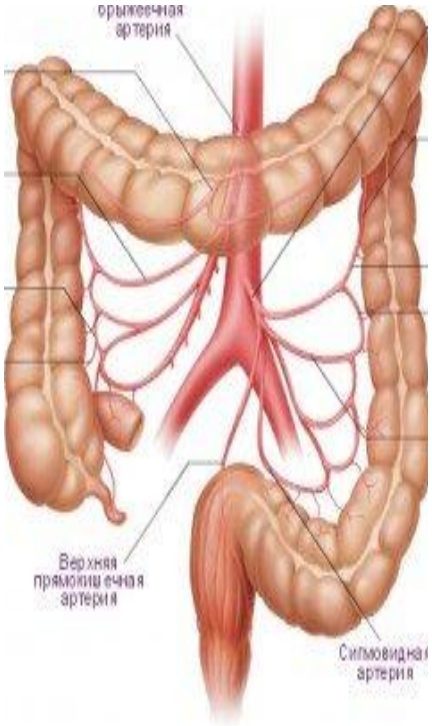

Д. Кровоснабжение спинного мозга осуществляется сегментными артериями, которые, анастомозируя образуют продольный сосуд (spinalis ventralis). От него отходят парные поперечные кольцевые ветви, питающие белое мозговое вещество и непарные для серого мозгового вещества.

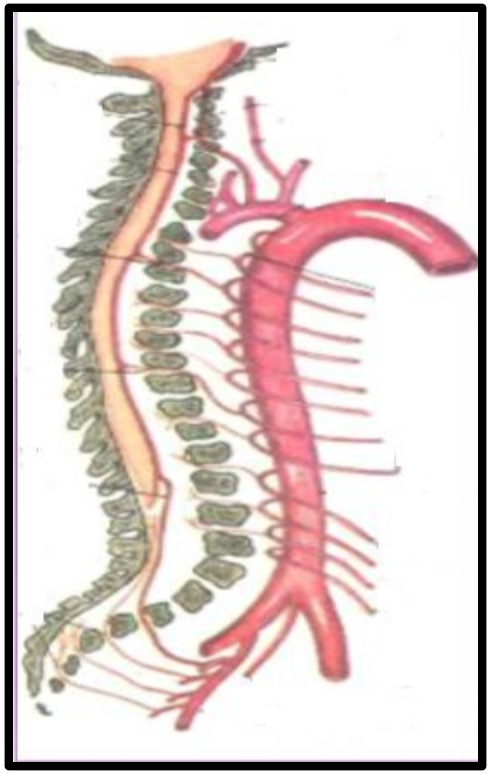

- На базальной поверхности головного мозга образуется система артерий, от которой отходят ветви в толщу головного мозга. В коре полушарий имеются обильные капиллярные анастомозы.

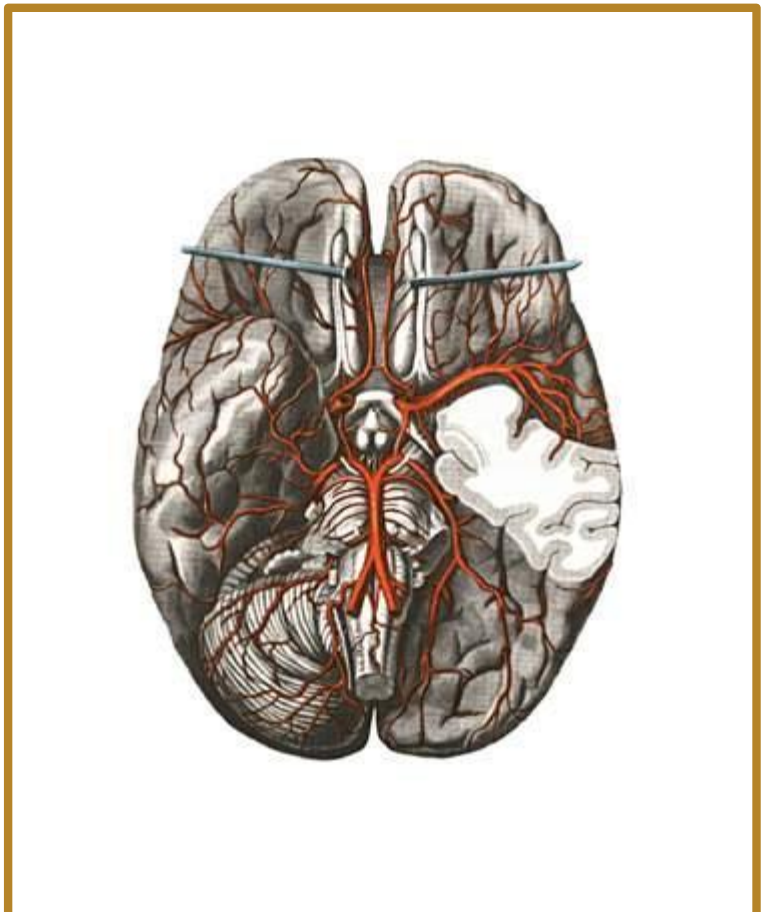

- Кожа имеет поверхностную и глубокую сосудистые сети. Первая с более мелкими сосудами, лежит на границе сосочкого и сетчатого слоя, вторая с более крупными сосудами - на границе сетчатого слоя основы с подкожным слоем.

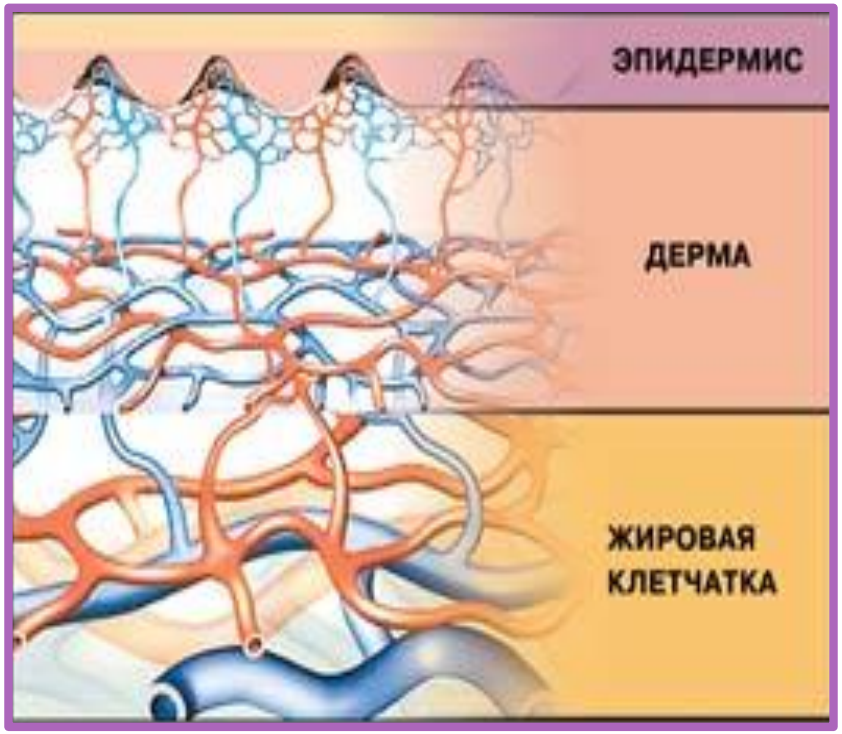

- Анастомозы подразделяются на несколько типов: артериальные дуги, артериальные сети, артериоло - венулярные анастомозы.

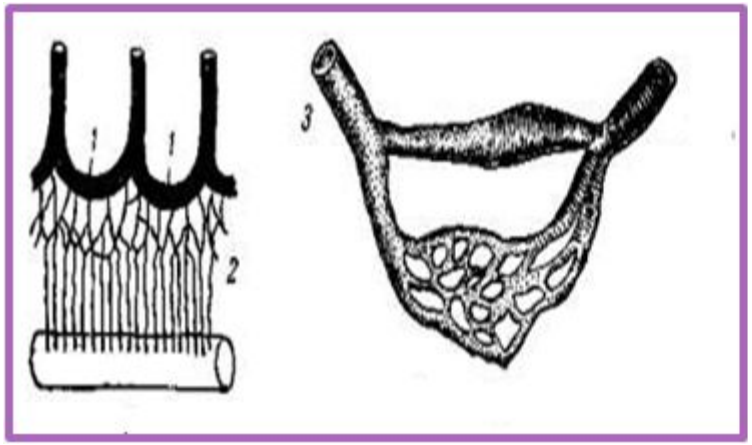

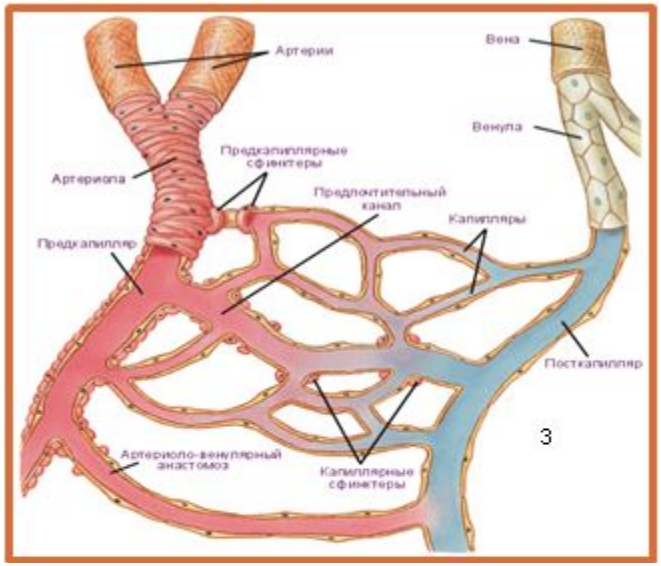

1. артериальные дуги; 2. артериальные сети
3. артерио-венулярные анастомозы

- К анастомозам относятся: чудесные сети, сосудистые сплетения

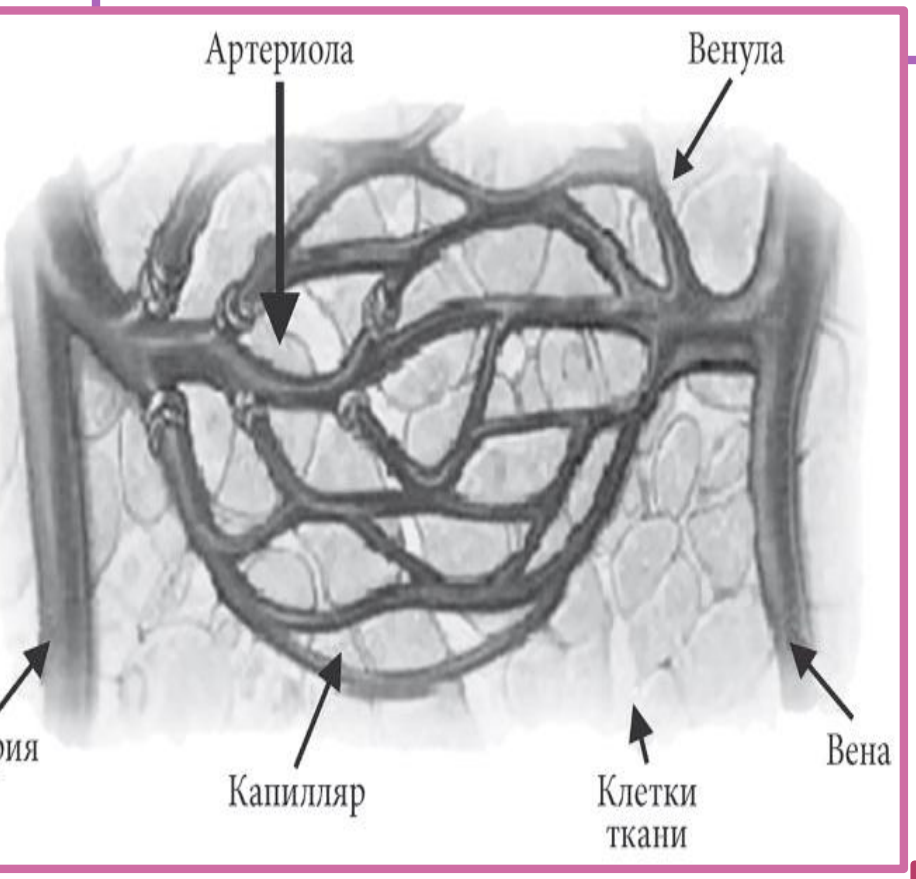

Рис.1 Чудесные сосудистые сети

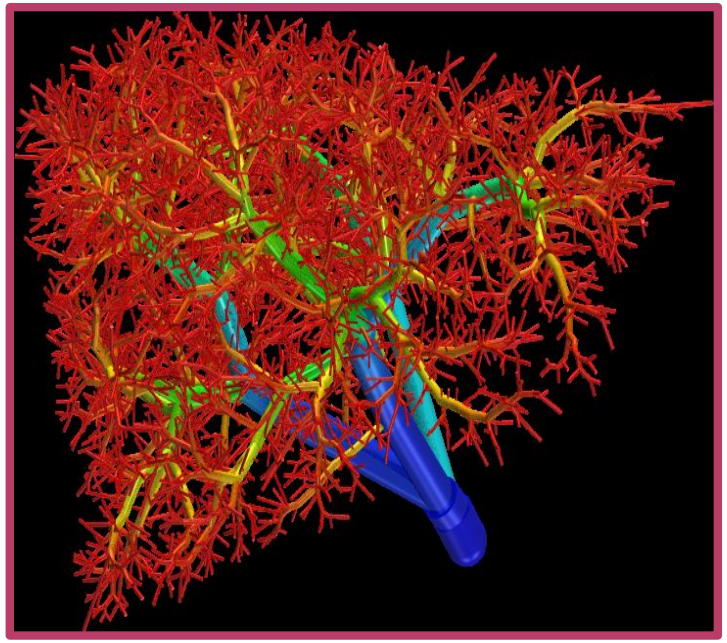

Рис.2 Сосудистые сплетения в печени

СТРОЕНИЕ СЕРДЦА

- Сердце (cor, Kardia)-полый мышечный орган, обеспечивающий ток крови по сосудам. На сердце различают основание (basis cordis), верхушку (apex cordis). На сердце различают две поверхности ушковую (facies auricularis) и предсердную (facies atrialis) и два края-margo dexter et sinistr.

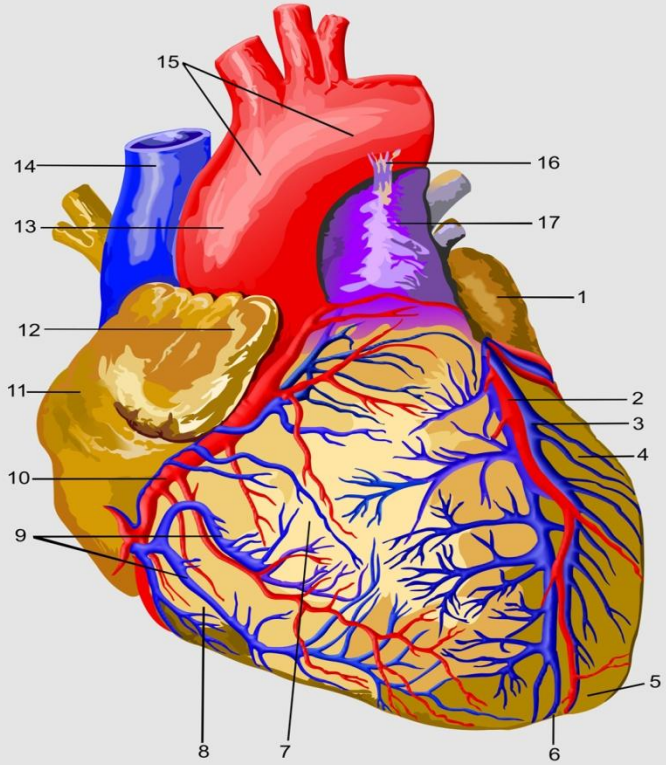

Рис. 7. Сердце и его кровеносные сосуды ; вид спереди.
1- левое ушко; 2- передняя межжелудочковая ветвь левой венечной артерии; 3 - большая сердечная вена; 4- левы жнлудочек ; 5 - верхушка сердца; 6 - вырезка верхушки сердца; 7 - грудино - ребрная (передняя) поверхность; 8 - парвый желудочек; 9 - передние сердечные вены; 10 - правая венечная артерия; 11 - правое предсердие; 12 - правое ушко; 13 - восходящая часть аорты; 14 - верхняя полая вена; 15 - дуга аорты; 16 - артериальная связка; 17 - легочный ствол.

VD

- Стенка сердца имеет три оболочки:
- Эндокард (endocardium) - внутренний эпителиальный слой
- Миокард (miocardium) - поперечно - полосатый мышечный слой
- Эпикард (epicardium)-серозная оболочка сердца

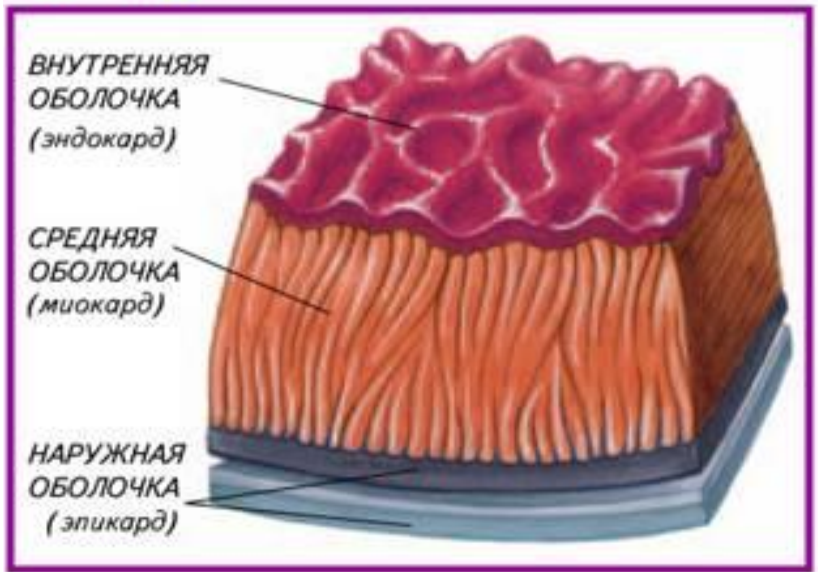

КЛАПАННЫЙ АППАРАТ СЕРДЦА

- Клапанный аппарат сердца обеспечивает ток крови по сосудам, кровь поступает из предсердий в желудочки, их желудочков в аорту или легочную артерию. Этот аппарат состоит из атривентрикулярных и полулунных клапанов.

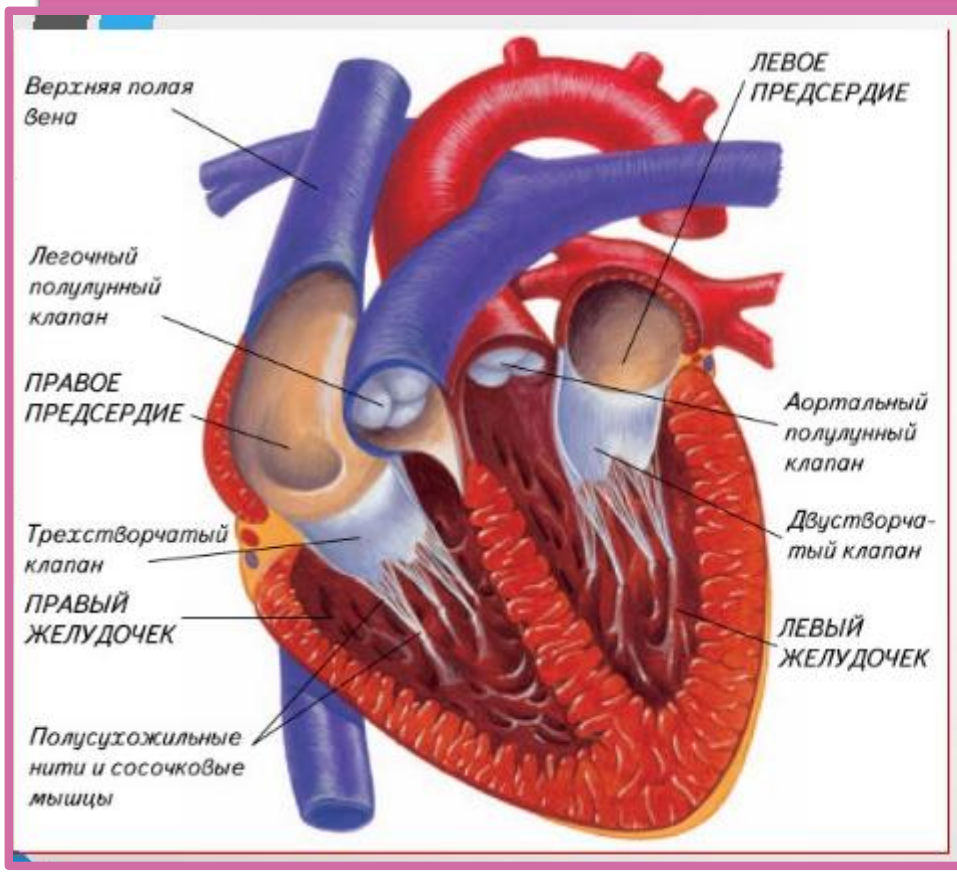

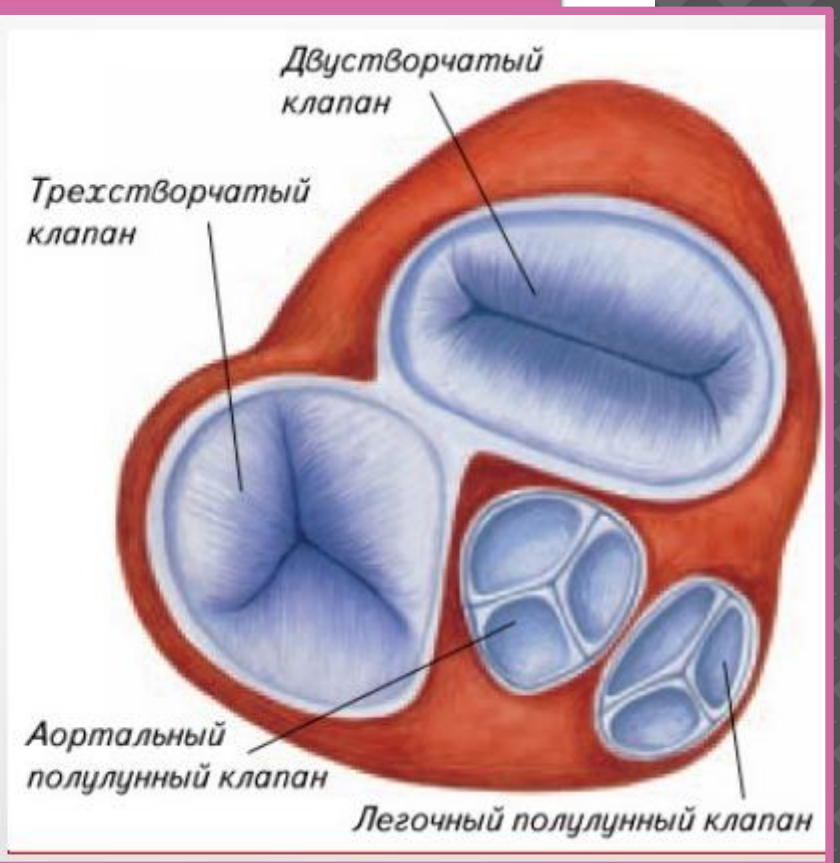

- Миокард сердца представлен поперечнополосатой мышечной тканью, в области предсердий он состоит из двух, в области желудочков из пяти мышечных слоев

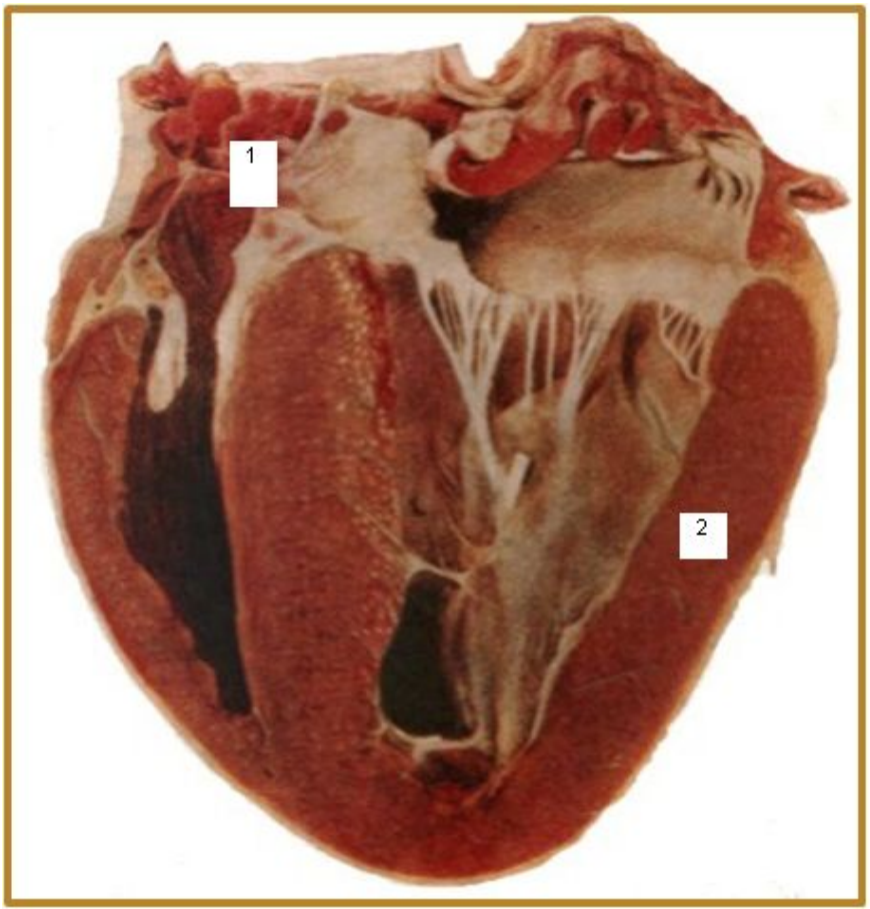

1. миокард предсердий
2. миокард желудочков

НЕРВНО-МЫШЕЧНАЯ СИСТЕМА СЕРДЦА

- Обеспечивает ритмичность в работе сердца: сначала сокращаются оба предсердия, затем оба желудочка, после паузы сердечный ритм повторяется. В состав нервно-мышечной системы входят: сердечный, предсердный узлы и одноименные ганглии.

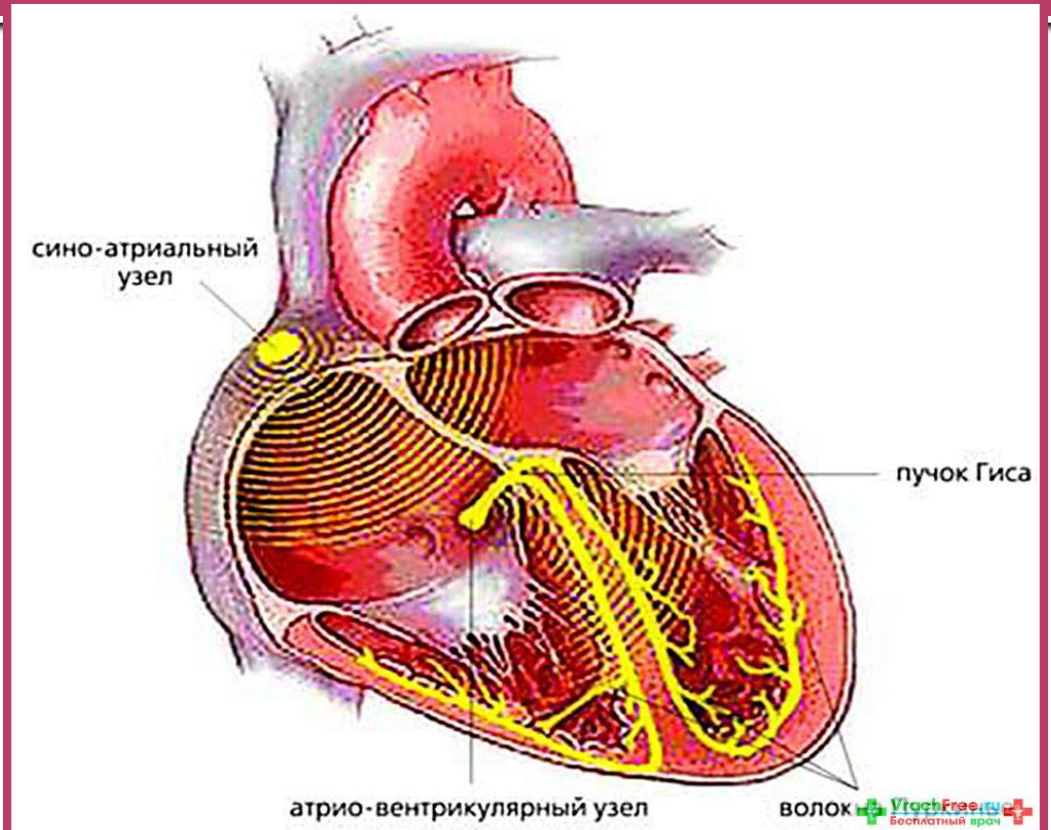

ОКОЛОСЕРДЕЧНАЯ СУМКА (PERICARD)

- Перикард - служит вместилищем для сердца, изолирует его от плевральной полости, фиксирует в определенном положении. Перикард состоит из двух листов: фиброзный перикард (перикардиальная плевра) и серозный перикард.

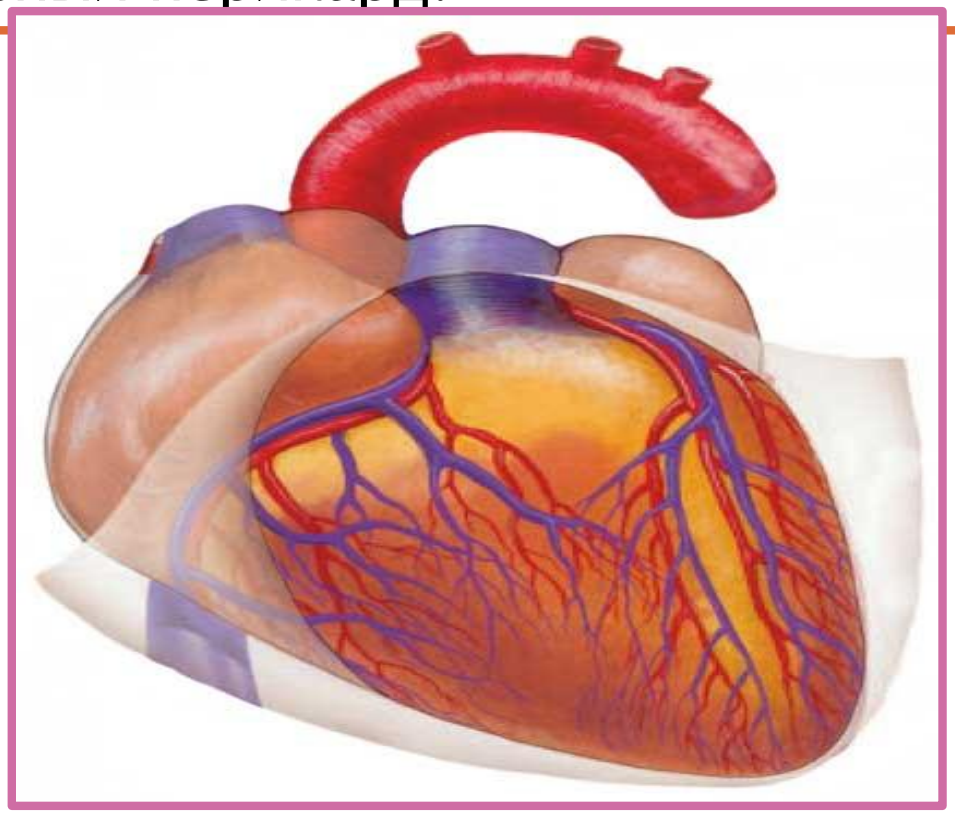

КРУГИ КРОВООБРАЩЕНИЯ СЕРДЦА

- На сердце различают:
- Большой или системный круг кровообращения
- Малый или легочной круг кровообращения

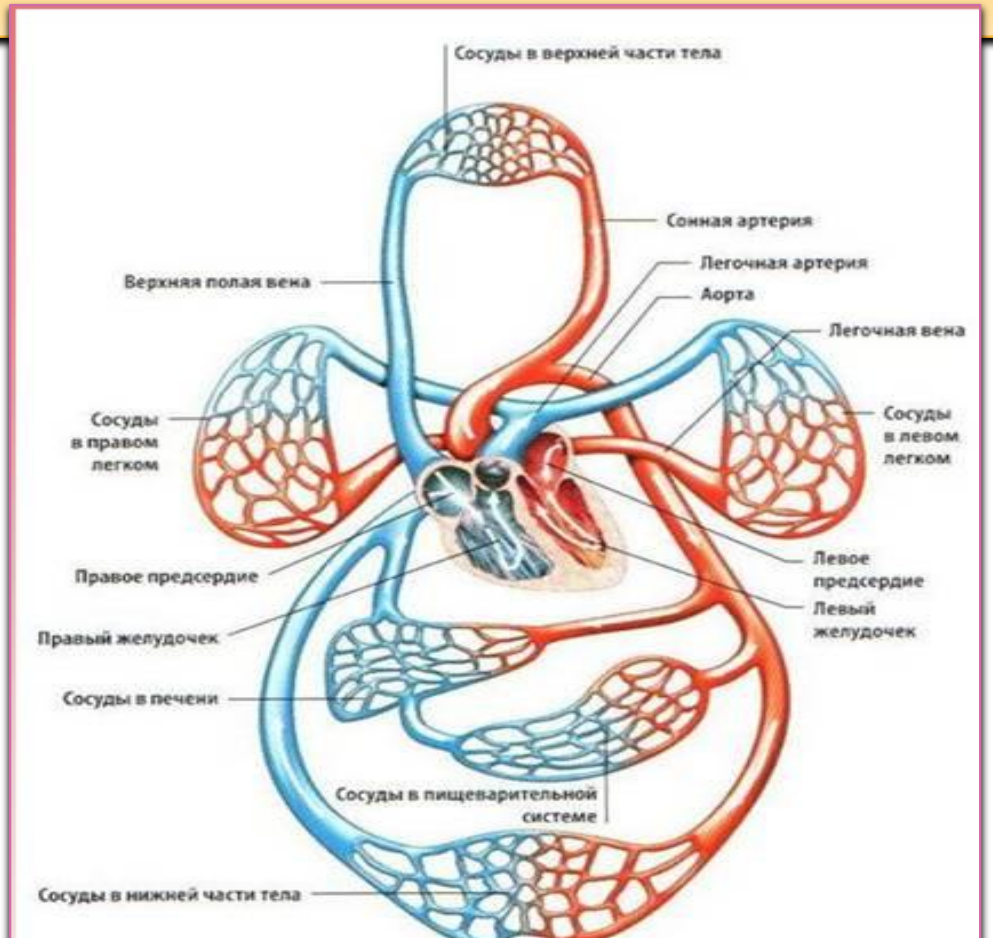

ТОПОГРАФИЯ СЕРДЦА

- Сердце помещается в грудной клетке между легкими, основание лежит на середине первого ребра, верхушка в области 5-7 межреберного пространства около мечевидного отростка грудины.

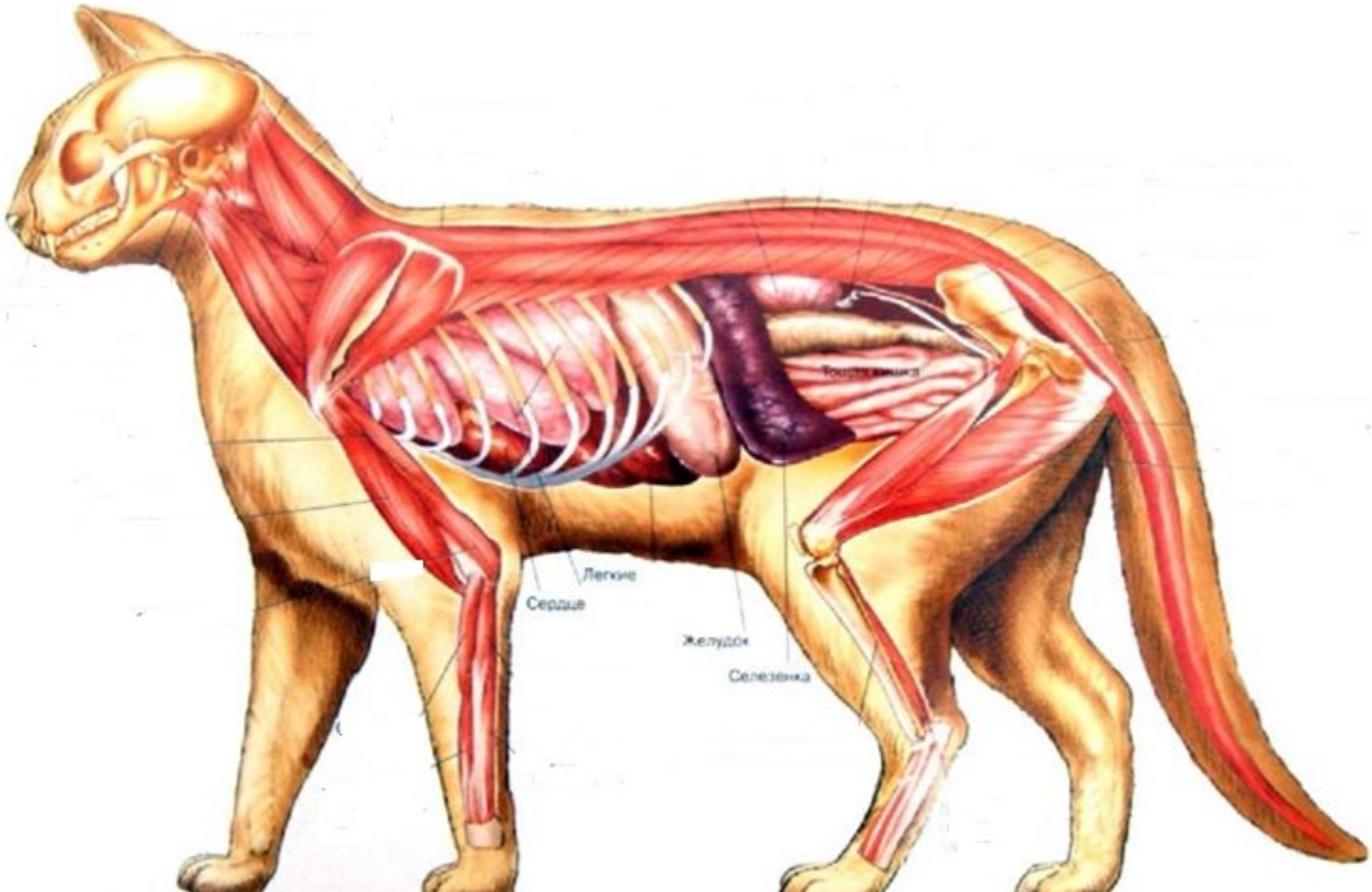

ДУГА АОРТЫ И ЕЕ ВЕТВИ

Схема ветвления подключичных артерий:

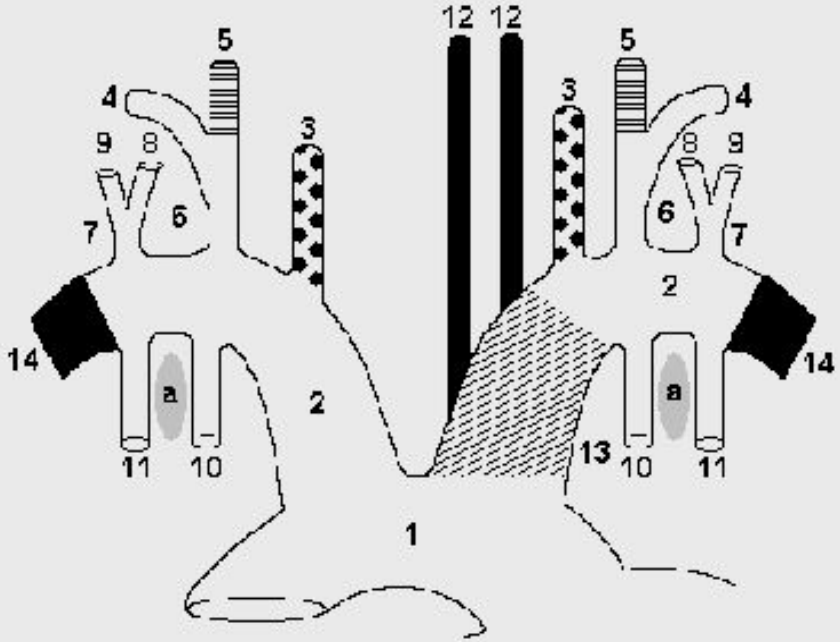

1 - аорта
2 - подключичная артерия
3 - позвоночная артерия
4 - глубокая шейная артерия
5 - поперечношейная артерия
6 - реберношейный ствол
7 - плечешейный ствол
8 - восходящая шейная артерия
9 - нисходящая ветвь
10 - внутренняя грудная артерия
11 - наружная грудная артерия
12 - общая сонная артерия
13 - плечеголовная артерия
14 - подмышечная артерия

а - первое ребро

КРОВОСНАБЖЕНИЕ ШЕИ И ГОЛОВЫ

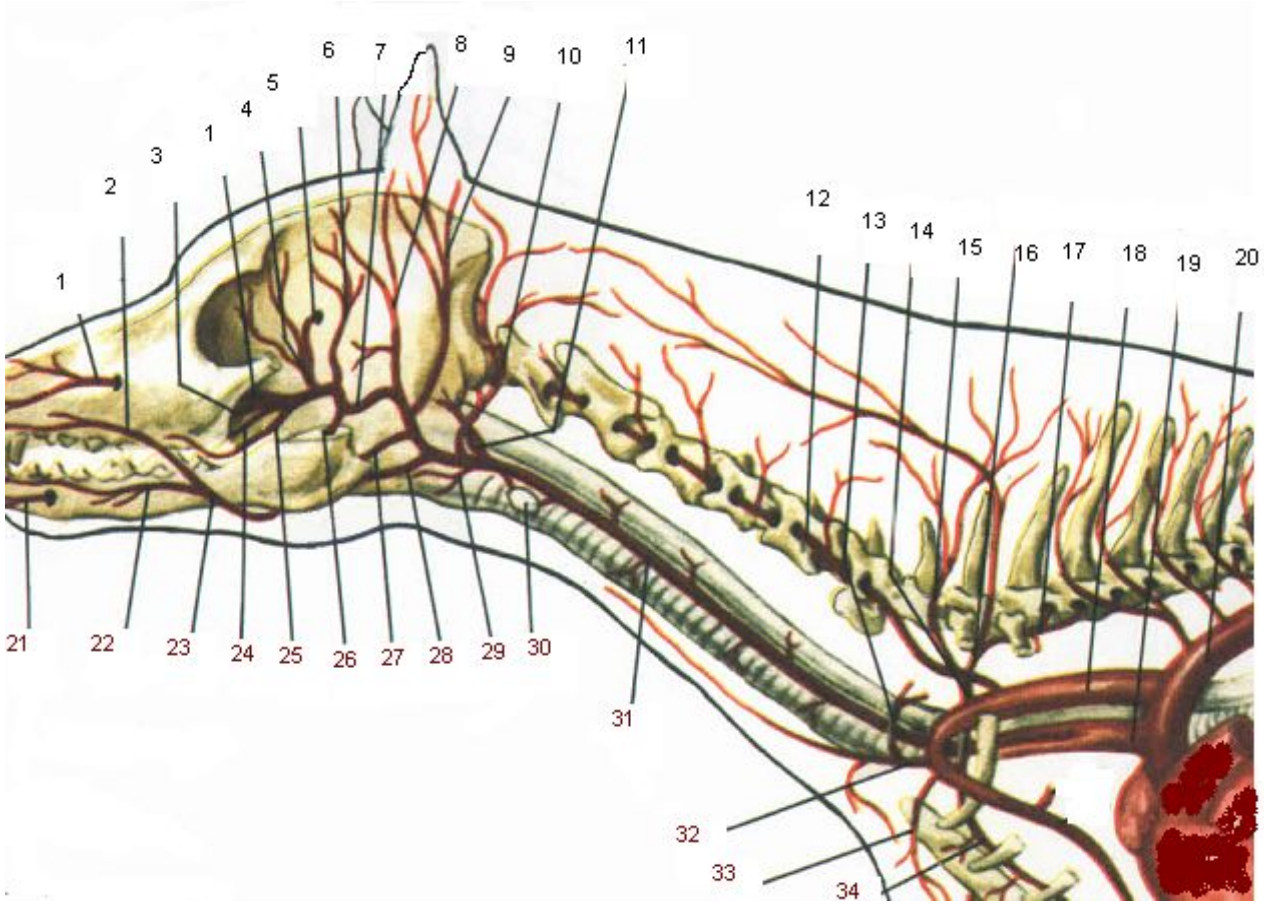

1. Подглазничная артерия — *a. infra orbitalis*
2. Верхняя губная а. — *a. labialis superior*
3. Ствол клинонёбной и большой нёбной артерий
4. Наружная глазничная а. — *a. ophthalmica externa*
5. Наружная решетчатая а. — *a. ethmoidalis externa*
6. Глубокая височная а. — *a. temporalis profunda*
7. Верхнечелюстная а. — *a. maxillaris*
8. Поверхностная височная а. — *a. temporalis superficialis*
9. Большая ушная а. — *a. auricularis magna*
10. Затылочная а. — *a. occipitalis*
11. Внутренняя сонная а. — *a. carotis interna*
12. Позвоночная а. — *a. vertebralis*
13. Ствол поверхностной шейной и поперечной лопаточной аа.
14. Ствол поперечной шейной и реберно-шейной аа.
15. Поперечная шейная а. — *a. transversa colli*
16. Реберно-шейная а. — *a. costocervicalis*
17. Передняя межреберная а. — *a. intercostalis suprema*
18. Левая подключичная а. — *a. subclavia sinistra*
19. Плечеголовная а. — *a. brachiocephalica*
20. Аорта — *aorta*

21. Подбородочная а. – *a. mentalis* 22. Нижняя губная а. – *a. labialis inferior* 23. Лицевая а. – *a. facialis*
24. Большая нёбная а. – *a. palatina maior* 25. Малая нёбная а. – *a. palatina minor* 26. Нижняя зубная а. – *a. alveolaris mandibulae*
27. Лицевая а. – *a. facialis* 28. Язычная а. – *a. lingualis* 29. Гортанная а. – *a. laryngea* 30. Щитовидные аа. – *aa. thyreoideae*
31. Левая общая сонная а. – *a. carotis communis sinistra* 32. Поверхностно-шейная а. – *a. cervicalis superficialis* 33. Наружная грудная а. – *a. thoracica externa* 34. Внутренняя грудная а. – *a. thoracica interna*

ГРУДНАЯ АОРТА

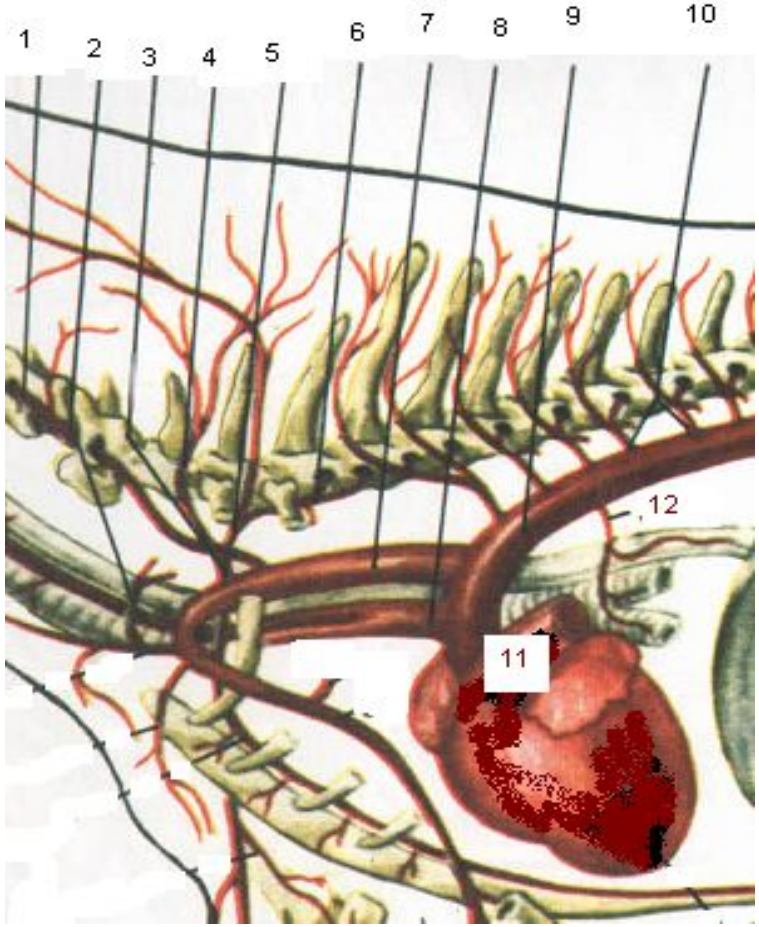

1 Позвоночная а. — *a. vertebralis*

2 Ствол поверхностной шейной и поперечной лопаточной аа.

3 Ствол поперечной шейной и реберно-шейной аа.

4 Поперечная шейная а. — *a. transversa colli*

5 Реберно-шейная а. — *a. costocervicalis*

6 Передняя межреберная а. — *a. intercostalis suprema*

7 Левая подключичная а. — *a. subclavia sinistra*

8 Плечеголовная а. — *a. brachiocephalica*

9 Аорта — *aorta*

10 Межреберные аа. — *aa. intercostale*

11 Легочная а. — *a. pulmonalis*

12 Бронхиально-пищеводный ствол *truncus broncho-esophageus*

КРОВОСНАБЖЕНИЕ ГОЛОВЫ

1. Латеральная носовая артерия и вена — *a. et v. lateralis nasi*
2. Подглазничная а. и в. — *a. et v. infraorbitalis*
3. Дорсальная носовая а. и в. — *a. et v. dorsalis nasi*
4. Поверхностная лицевая в. — *v. facialis superficialis*
5. Артерия и вена угла глаза — *a. et v. anguli oculi*
6. Аа. и вв. верхних коренных зубов—*aa. et vv. alveolaris maxillae*
7. Глубокая лицевая в. — *v. facialis profunda*
8. Подблоковая а. и в. — *a. et v. infratrochlearis*
9. Клинонёбная а. и в. — *a. et v. sphenopalatina*
10. Решетчатая а. и в. — *a. et v. ethmoidalis*
11. Лобная а. и в. — *a. et v. frontalis*
12. Глазничная а. и в.—*a. et v. ophthalmica*
13. Щечная а. и в. — *a. et v. buccinatoria*
14. Большая нёбная а. и в. — *a. et v. palatina maior*
15. Малая нёбная а. и в. — *a. et v. palatina minor*
16. Глубокие височные а. и в. — *a. et v. temporalis profunda*
17. Нижняя зубная а. и в. — *a. et v. aveolaris mandibulae*
18. Поперечная лицевая а. и в. — *a. et v. transversa faciei*
19. Средняя а. мозговой оболочки — *a. meningea media*
20. Дорсальная мозговая в. — *v. cerebralis dorsalis*
21. Внутренняя челюстная а. и в. — *a. et v. maxillaris interna*
22. Поверхностная височная а. и в. — *a. et v. temporalis superficalis*
23. Внутренняя сонная а. — *a. carotis interna*
24. Глубокая ушная а. и в. — *a. et v. auricularis profunda*
25. Большая ушная а. и в. — *a. et v. auricularis magna*
26. Каудальная а. мозговой оболочки — *a. meningea caudalis*
27. Спинномозговая а. и в. — *a. et v. cerebrospinalis*
28. Мыщелковая а. — *a. condyloidea*
29. Позвоночная а. и в. — *a. et v. vertebralis*
30. А. и в. угла рта — *a. et v. anguli oris*
31. Щечное венозное сплетение — *plexus venosus buccalis*
32. Верхняя губная а. и в. — *a. et v. labialis dorsalis*
33. Общие губные вв. — *vv. labialis communis*
34. Нижняя губная а. и в. — *a. et v. labialis ventralis*
35. Лицевая а. — *a. facialis*
36. Общая лицевая в. — *v. facialis communis*
37. Аа. и вв. нижних коренных зубов
38. Подъязычная а. и в. — *a. et v. sublingualis*
39. Язычная а. — *a. lingualis*
40. А. подчелюстной слюнной железы — *a. glandulae submandibularis*
41. Наружная челюстная а. и в. — *a. et v. maxillaris externa*
42. Жевательная а. и в. — *a. et v. masseterica*
43. Наружная сонная а. — *a. carotis externa*
44. Затылочно-черепная в. — *v. cranioccipitalis*
45. Аа. и вв. глотки и гортани
46. Затылочная а. — *a. occipitalis*
47. Щитовидная а. и в. — *a. et v. thyreoidea*
48. Мышечные ветви — *rami musculares*
49. Пищеводные ветви — *rami oesophagei*
50. Трахеальные ветви — *rami tracheales*
51. Яремная в. — *v. jugularis*
52. Общая сонная а. — *a. carotis communis*

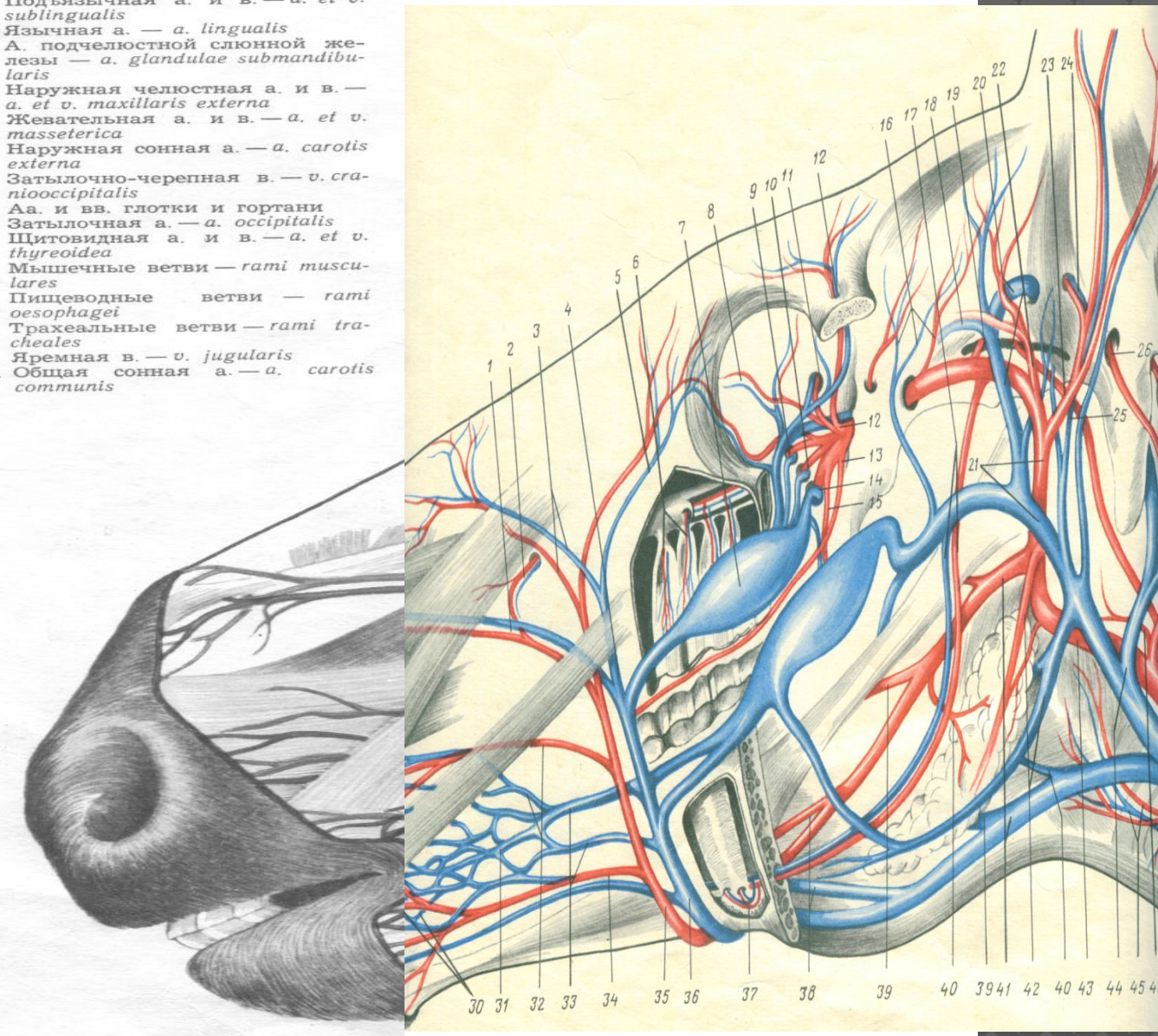

КРОВОСНАБЖЕНИЕ ГРУДНОЙ КОНЕЧНОСТИ

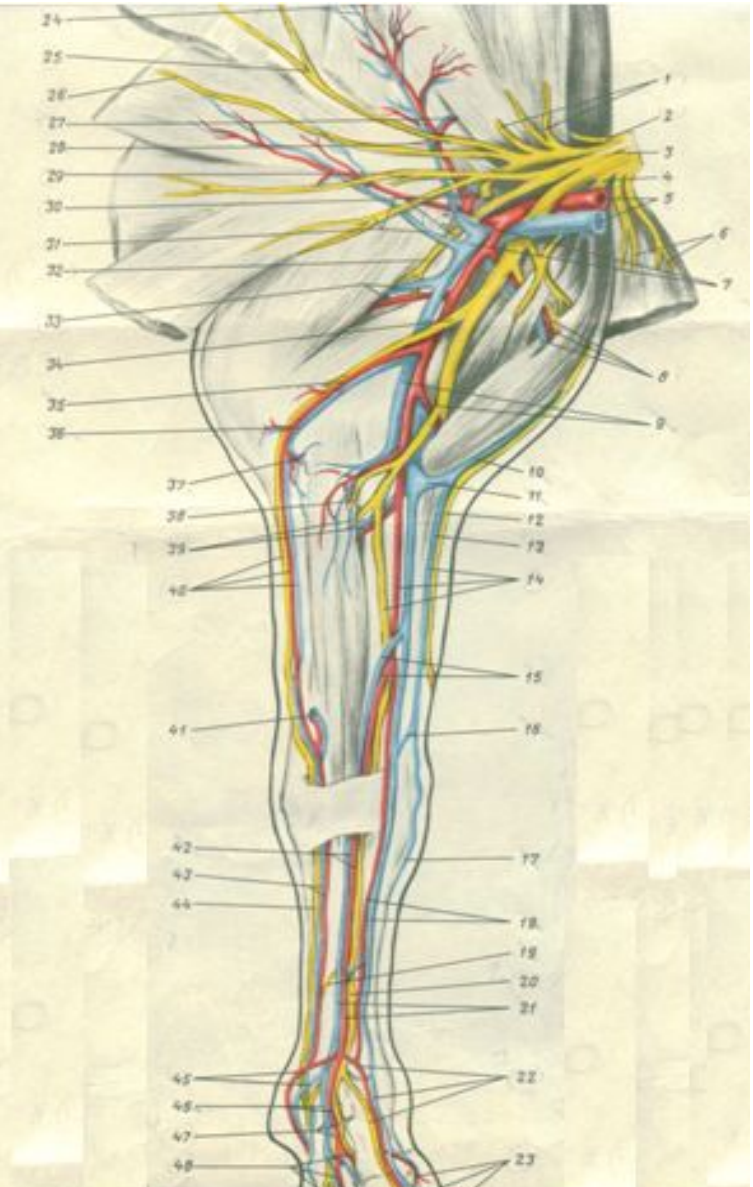

1. Подлопаточные нервы — *nn. subscapulares*
2. Предлопаточный н. — *n. suprascapularis*
3. Плечевое сплетение — *plexus brachialis*
4. Мышечно-кожный н. — *n. musculocutaneus*
5. Подмышечная а. и в. — *a. et v. axillaris*
6. Грудные краниальные нн. — *nn. thoracales craniales*
7. Плечевая а. и в. — *a. et v. brachialis*
8. Н., а. и в. двуглавой мышцы плеча
9. Коллатеральная лучевая а. и в. — *a. et v. collateralis radialis*
10. Подкожная в. плеча — *v. cephalica humeri*
11. Анастомоз между подкожной в. плеча и срединной в.
12. Кожная ветвь мышечно-кожного н. — *ramus cutaneus nervi musculocutanei*
13. Подкожная в. предплечья — *v. cephalica antebrachii*
14. Срединная в., а. и н. — *a. v. mediana et n. medianus*
15. Срединнолучевая в. и а. — *v. et a. mediano-radialis*
16. Анастомоз между подкожной в. предплечья и срединнолучевой в.
17. Пястная дорсальная в. — *v. metacarpea dorsalis*
18. Пястная волярная глубокая медиальная а. и в. — *a. et v. metacarpea volaris profunda medialis*
19. Соединительная ветвь от волярного пястного медиального н. к волярной ветви локтевого н.
20. Пястный волярный медиальный н. — *n. metacarpeus volaris medialis*
21. Общая волярная пястная а. и в. — *a. et v. metacarpea volaris communis*
22. Волярная латеральная а., в. и н. III пальца — *a., v. et n. volaris lateralis digiti III*
23. Сосудисто-нервные сплетения — I, II, III фаланг
24. Мышечные ветви подлопаточной а. и подлопаточной в.
25. Грудной дорсальный н. — *n. thoracicodorsalis*
26. Длинный грудной н. — *n. thoracalis longus*
27. Окружная лопаточная а. — *a. circumf scapulae*
28. Подлопаточные а. и в. — *a. et v. subscap res*
29. Грудной латеральный н. — *n. thoracicod ralis*
30. Окружная латеральная плечевая а. и подмышечный н. — *a. et v. circumflexa hu ri lateralis, nervus axillaris*
31. Грудо-спинная а. и в., грудной вентра ный н. — *a. et v. thoracicodorsalis, n. thor coventralis*
32. Лучевой н. — *n. radialis*
33. Глубокая плечевая а. и в. — *a. et v. profu brachii*
34. Локтевой нерв — *n. ulnaris*
35. Коллатеральная локтевая а. и в. — *a. e collateralis ulnaris*
36. Коллатеральная лучевая в. — *v. collater radialis*
37. Дистальные мышечные ветви плече а. — *rami musculares distales a. brachialis*
38. Мышечные ветви срединного н. — *rami m culares n. medianus*
39. Межкостный н., общая межкостная а. в. — *n. interosseus, a. et v. interossea commu*
40. Локтевая а. и в. — *a. et v. ulnaris*; волярн ветвь локтевого н.
41. Ветвь дорсальной межкостной в. и а
42. Пястная поверхностная а. и в. — *a. et metacarpea superficialis*
43. Пястная волярная глубокая латеральная и в. — *a. et v. metacarpea volaris profunda teralis*
44. Пястный волярный латеральный н. — *metacarpeus lateralis*
45. Волярная латеральная а. и в — IV пал ца — *a. et v. volaris lateralis digiti IV*
46. Общая пальцевая волярная а. и в. — *a. v. digitalis volaris communis*
47. Волярный латеральный н., а. и в. III и пальцев — *n. volaris lateralis digiti III, a. et III, IV.*
48. Волярный медиальный н., а., в. III и пальцев — *n., a., v. volaris medialis digiti*

БРЮШНАЯ АОРТА

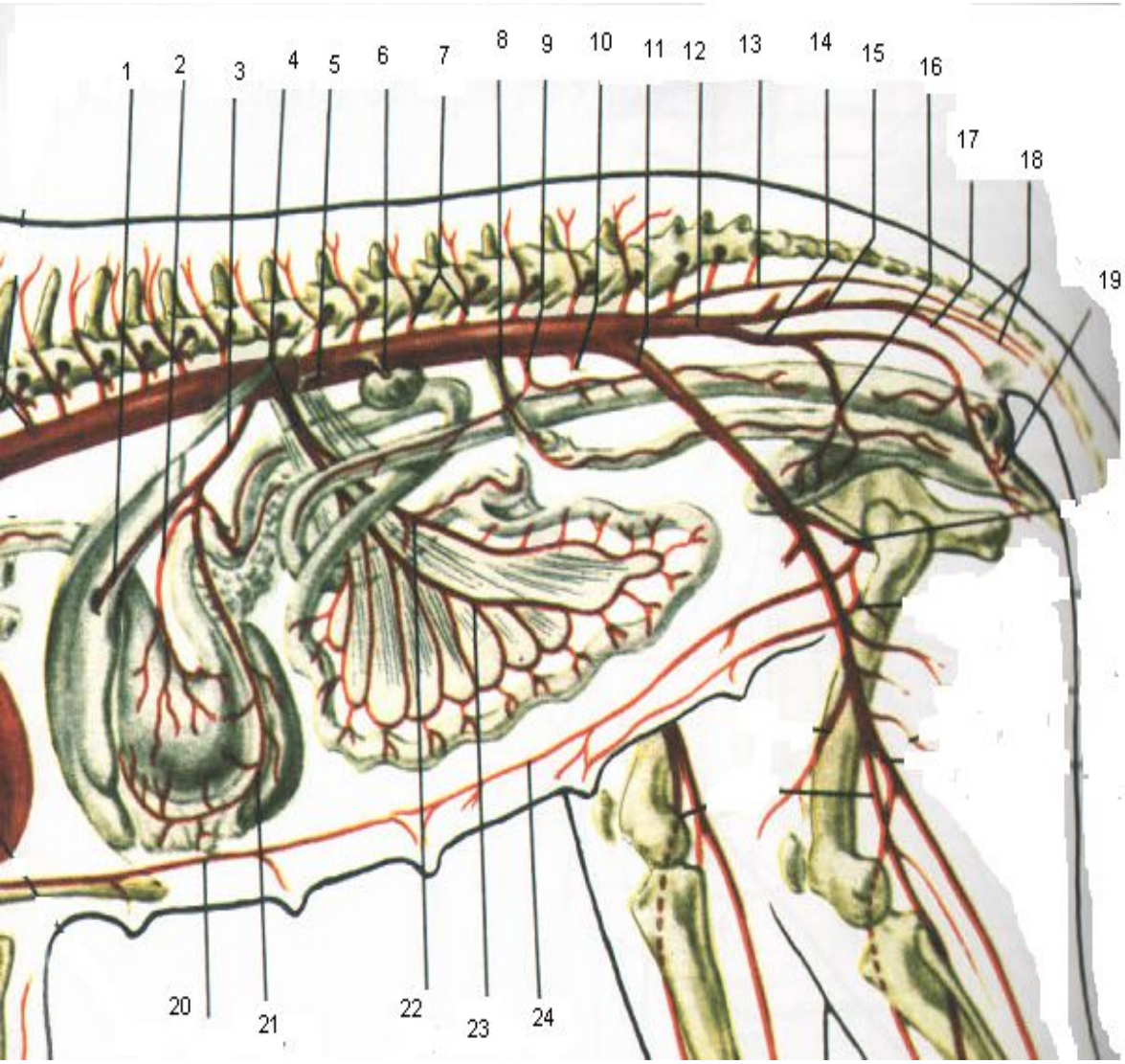

1. Печеночная а. — *a. hepatica*
2. Левая желудочная а. — *a. gastrica sinistra*
3. Чревная а. — *a. celiaca*
4. Краниальная брыжеечная а. — *a. mesenterica cranialis*
5. Брюшная а. — *a. abdominalis*
6. Почечная а. — *a. renalis*
7. Поясничные аа. — *aa. lumbales*
8. Яичниковая а. — *a. ovarica*
9. Каудальная брыжеечная а. — *a. mesenterica caudalis*
10. Окружная глубокая подвздошная а. — *a. circumflexa ilii profunda*
11. Наружная подвздошная а. — *a. iliaca externa*
12. Внутренняя подвздошная а. — *a. iliaca interna*
13. Средняя крестцовая а. — *a. sacralis media*
14. Внутренняя срамная а. — *a. pudenda interna*
15. Краниальная ягодичная а. — *a. glutaea cranialis*
16. Мочеполовая а. — *a. urogenitalis*
17. Каудальная ягодичная а. — *a. glutaea caudalis*
18. Хвостовые аа. — *aa. caudales*
19. А. промежности — *a. perinei*

20. Краниальная надчревная а. — *a. epigastrica cranialis*
21. Селезеночная а. — *a. lienalis*
22. Подвздошно-слепо-ободочная а. — *a. ilio-ceco-colica*
23. Артерии тощей кишки — *aa. jejunales*
24. Каудальная надчревная а. — *a. epigastrica caudalis*

КРОВОСНАБЖЕНИЕ ТАЗОВОЙ КОНЕЧНОСТИ И ТАЗОВОЙ ПОЛОСТИ

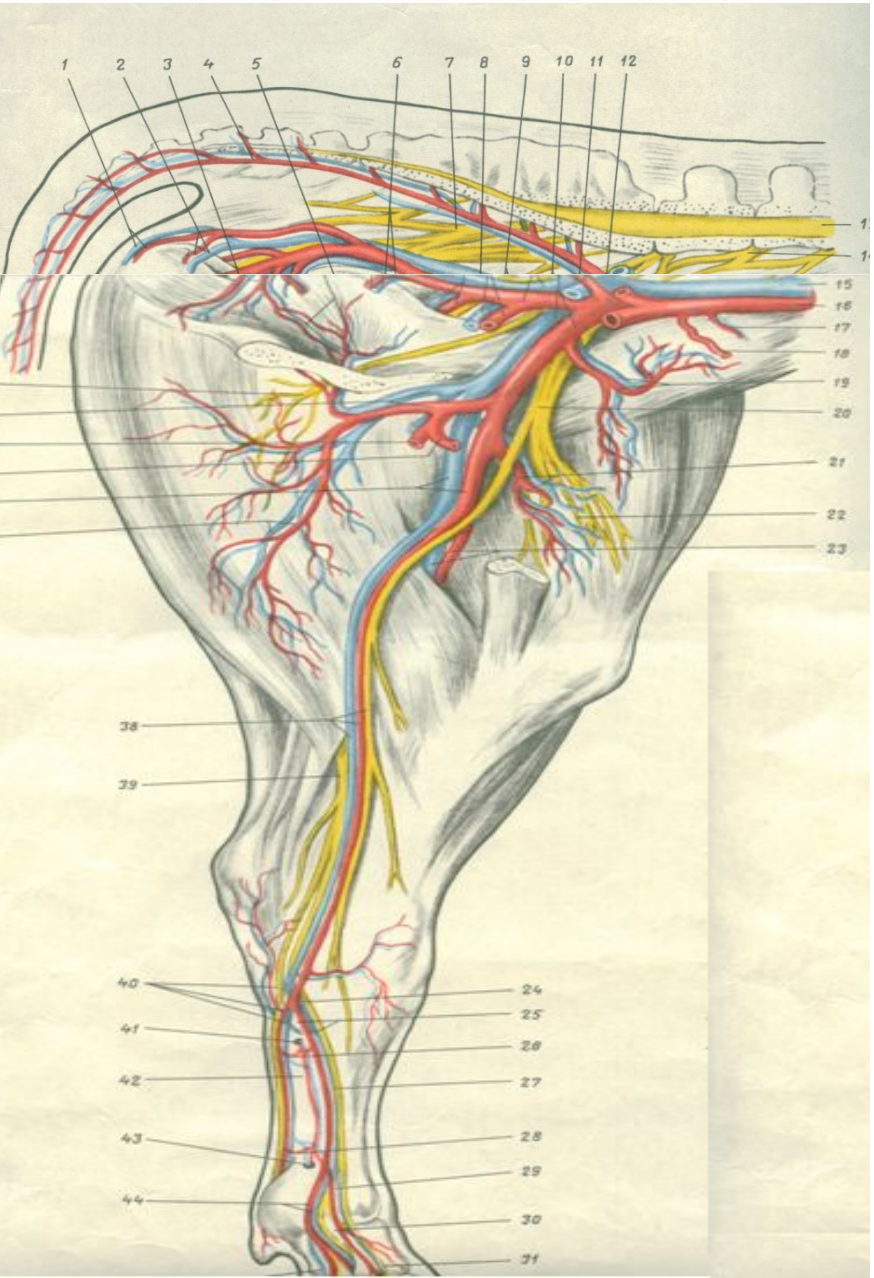

1. Промежуточная артерия и вена — *a. et v. perinei*
2. Каудальная а. и в. прямой кишки — *a. et v. haemorrhoidalis caudalis*
3. Каудальная ягодичная а. — *a. glutaea caudalis*
4. Хвостовая а. и в. — *a. et v. coccygea*
5. Запирательные ветви — *rami obturatorii*
6. Мочеполовая а. и в. — *a. et v. urogenitalis*
7. Крестцовое сплетение — *plexus sacralis*
8. Краниальная ягодичная а. и в. — *a. et v. glutaea cranialis*
9. Пупочная в. и а. — *v. et a. umbilicalis*
10. Внутренняя подвздошная а. и в. — *a. et v. iliaca interna*
11. Наружная подвздошная а. и в. — *a. et v. iliaca externa*
12. Средняя крестцовая а. — *a. sacralis media*
13. Спинной мозг — *medulla spinalis*
14. Поясничное сплетение — *plexus lumbalis*
15. Каудальная полая в. — *v. cava caudalis*
16. Аорта — *aorta*
17. Внутренняя семенная а. и в. — *a. et v. spermatica interna*
18. Каудальная брыжеечная а. — *a. mesenterica caudalis*
19. Окружная глубокая подвздошная а. и в. — *a. et v. circumflexa ilium profunda*
20. Бедренный нерв — *n. femoralis*
21. Краниальная бедренная а. и в. — *a. et v. femoralis cranialis*
22. Мышечные ветви бедренного н. — *rami musculares*
23. Переход бедренной а. и в. в подколенную а. и в. (продолжение смотри на 15-й таблице)
24. Плантарный медиальный н. — *n. plantaris medialis*
25. Плантарная поверхностная медиальная а. и в. — *a. et v. plantaris medialis superficialis*
26. Плантарная проксимальная дуга — *arcus plantaris proximalis*
27. Плюсневый медиальный н. — *n. metatarseus medialis*
28. Плантарная дистальная дуга — *arcus plantaris distalis*
29. Плантарная медиальная в. III и IV пальца — *v. plantaris medialis digiti III et IV.*
30. Плантарная медиальная а. и в. III пальца — *a. et v. plantaris medialis digiti III*
31. Плантарный латеральный н. III пальца — *n. plantaris lateralis digiti III*
32. Запирательный н. — *n. obturatorius*
33. Глубокая бедренная а. и в. — *a. et v. profunda femoris*
34. Наружная срамная а. — *a. pudenda externa*
35. Каудальная надчревная а. — *a. epigastrica caudalis*
36. Бедренная а. и в. — *a. et v. femoralis*
37. Окружная медиальная бедренная а. и в. — *a. et v. circumflexa femoris medialis*
38. Нерв, а. и в. сафена — *n., a. et v. saphena*
39. Большеберцовый н. — *tibialis* (его начало см. в 15 таблице)
40. Плантарный латеральный н., а. и в. — *n., a. et v. plantaris lateralis*
41. Прободающая заплюсневая а. и в. — *a. et v. metatarsea plantaris*
42. Плюсневая плантарная глубокая а. и в. — *a. et v. metatarsea plantaris profunda*
43. Прободающая плюсневая а. и в. — *a. et v. metatarsea perforans*
44. Плантарная общая пальцевая а. и в. — *a. et v. digitalis communis plantaris*
45. Плантарная медиальная а., в и н. IV пальца и плантарная латеральная в. III пальца — *a., v. et n. plantaris medialis digiti IV et v. plantaris lateralis digiti III*

СПАСИБО ЗА ВНИМАНИЕ!