Лабораторное занятие №2

Строение среднего, промежуточного и концевого мозга.
Оболочки и пространства, артерии и вены головного мозга

Большой мозг (cerebrum) состоит из среднего, промежуточного и концевого мозга.

Средний мозг (mesencephalon) состоит из:

- а) пластинки четверохолмия
- б) покрышки ножек или чепца
- в) ножек большого мозга
- г) мозгового водопровода

1. Пластинка четверохолмия (lamina guadrigemina (tectum)) – представляет дорсальную часть среднего мозга. Она лежит каудально от зрительных бугров и назально от мозжечка.

Пластинка четверохолмия состоит из парных назальных (зрительных) и каудальных (слуховых) холмов (colliculi nasales et caudales). Холмы разделены поперечной и срединной бороздами.

Снаружи пластинка четверохолмия покрыта белым мозговым веществом, под которым расположено серое мозговое вещество.

В назальных холмах серое вещество является подкорковым центром разнообразных афферентных путей, в том числе и зрительных, а в каудальных холмах подкорковым слуховым и равновесным центром. В целом пластинка четверохолмия является центром ряда импульсов: обонятельных, зрительных, равновесно – слуховых, общей чувствительности и импульсов из коры больших полушарий.

3. Ножки большого мозга (pedunculi cerebri) – выступают на базальной поверхности мозга в виде 2-х толстых валиков между зрительными трактами и мозговым мостом. Они разделены межножковой бороздой.

Из ножек выходит III пара черепномозговых нервов - глазодвигательный нерв (n. oculomotorius). Ножки образованы эфферентными проводящими путями, которые соединяют кору плаща с ромбовидным и спинным мозгом.

4. Мозговой водопровод (aguaeductus cerebri) – соединяет 3-й и 4-й мозговые желудочки. В стенках водопровода заложено центральное серое мозговое вещество покрышки.

Промежуточный мозг – diencephalon

Располагается позади полосатых тел концевого мозга и впереди среднего мозга. Дорсально прикрыт сосудистой покрышкой 3-го мозгового желудочка и гиппокампом.

Состоит из 3-х отделов: эпиталамуса, таламуса и гипоталамуса.

Эпиталамус образован: сосудистой покрышкой 3-го мозгового желудочка, эпифизом и парным узлом уздечки.

Таламус состоит из: зрительных бугров, между которыми находится 3-й мозговой желудочек – ventriculus tertius.

Гипоталамус составляют: зрительный выступ с концевой пластинкой, серый бугор с воронкой и гипофизом, и сосцевидное тело.

Таламус. **Зрительные бугры – thalami optici** – самая массивная часть промежуточного мозга. Назо-латерально они срастаются с хвостатыми ядрами полосатого тела. Зрительные бугры отделяются от последних пограничной полоской – stria terminalis, от четверохолмия поперечной бороздой, а друг от друга - ямкой зрительных бугров, прикрытой сосудистой покрышкой 3-го мозгового желудочка.

Бугры состоят из большого количества ядер серого мозгового вещества. Наиболее крупные из них:

1. Назальное ядро – nucleus nasalis thalami – лежит в толще назального бугорка в назомедиальном отделе зрительного бугра. Является центром переключения обонятельных и вкусовых афферентных путей на рефлекторные пути.

2. Каудальное ядро – nucleus caudalis thalami – заключено в толщу каудо-латерального отдела латерального бугорка и состоит из промежуточных зрительных и слуховых центров. От перекреста зрительных нервов на базальной поверхности мозга начинаются зрительные тракты. Каждый зрительный тракт огибает латерально таламус и переходит в латеральное коленчатое тело – corpus geniculatum laterale. Само коленчатое тело является центром переключения зрительных путей, идущих в кору большого мозга.

Между латеральным коленчатым телом и четверохолмием выступает медиальное коленчатое тело – corpus geniculatum mediale.

Оно соединяет каудальные холмы четверохолмия с каудальным ядром зрительного бугра и является промежуточным слуховым центром на пути в кору.Оба коленчатых тела объединяются в metathalamus.

3. Латеральное ядро – nucles lateralis thalami – (общей чувствительности) – является центром переключения проводящих путей кожного и суставно-мышечного анализаторов на проводящие пути, идущие в кору большого мозга.

4. Медиальное ядро – nucleus medialis thalami – (двигательное) – представляет собой промежуточный двигательный центр для проводящих путей из коры большого мозга в ядра экстрапирамидной системы: в красное ядро, ядра черепно-мозговых нервов и в спинной мозг.

5. Сетчатое образование – formatio reticularis – располагается между ядрами и связано с ними.

Третий желудочек мозга – ventriculus tertius – находится между зрительными буграми и имеет кольцевидную форму, т.к. в него врастает промежуточная масса зрительных бугров - massa intermedia thalami. В стенках желудочка находится центральное серое мозговое вещество – substantia grisea centralis. В нем располагаются подкорковые вегетативные центры. Третий желудочек мозга сообщается с мозговым водопроводом среднего мозга и с боковыми желудочками мозга через межжелудочковое отверстие – for. interventriculare.

Эпиталамус. По краям ямки зрительных бугров видны мозговые полоски, а на них парный узел уздечки, который переходит в уздечку или поводок (habenula), на нем укреплен эпифиз.

Эпифиз – epiphysis – грушевидной формы, является железой внутренней секреции, лежит в ямке между зрительными буграми и четверохолмием (серотонин, мелатонин). Ганглий уздечки служит промежуточным центром для рефлекторных путей между мозгом, ядрами V пары и межножковым ядром.

Сосудистая покрышка 3-го желудочка – tela chorioidea ventriculi tertii – образована складкой эпителиальной пластинки мягкой оболочки мозга и сосудистым сплетением. Проникает она через межжелудочковое отверстие в боковые желудочки мозга в виде сосудистых сплетений боковых желудочков мозга – plexus chorioideus ventriculi lateralis. Она отделяет зрительные бугры от аммоновых рогов и от свода, формирует впереди эпифиза выступ –recessus saprapinealis.

Гипоталамус (древняя часть) hypothalamus – образует стенку 3-го желудочка мозга вентрально от зрительных бугров. Является высшим подкорковым вегетативным центром. Соединяется со зрительными буграми, обонятельным мозгом и со средним мозгом. Содержит центры регуляции дыхания, кроволимфообращения, температуры, обмена веществ, половых функций.

Передний отдел представлен: серым бугром, воронкой, гипофизом.

Задний – сосцевидным телом и стенками 3-го желудочка.

Серый бугор гипоталамуса – tuber cinereum – лежит позади перекреста зрительных нервов, между ножками большого мозга. В центре серого бугра имеется: бухта воронки (выпячивание) – recessus infundibuli. Воронка – infundibulum тонкостенная, к ней прикрепляется гипофиз.

ГОЛОВНОЙ МОЗГ

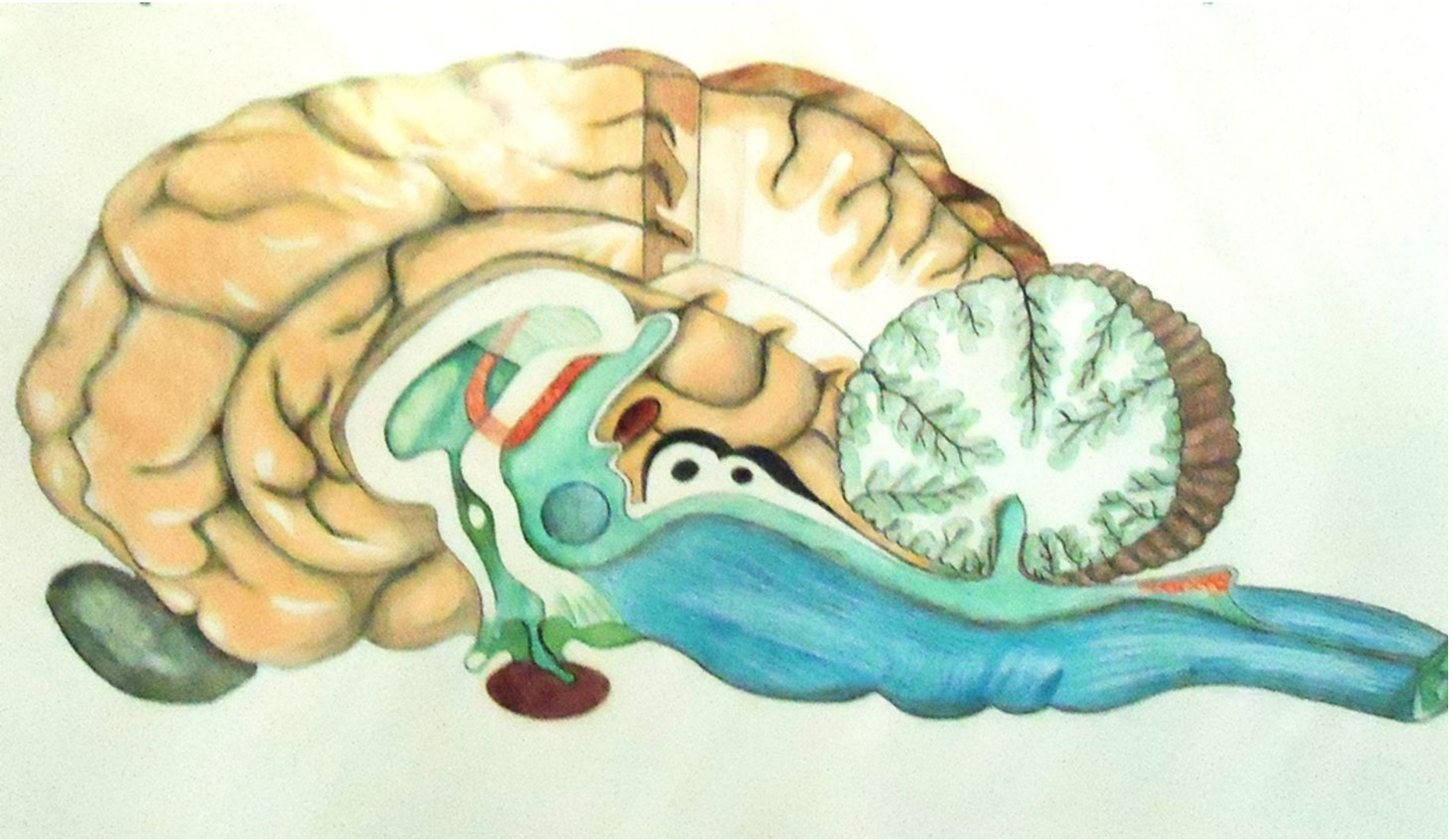

Гипофиз - hypophysis cerebri представляет собой плоско-округлое тело сложного строения, состоит из 3-х частей:

а) мозговой (дорсальной) – neurohypophysis

б) промежуточной – pars intermedia.

в) железистой (вентральной) – adenohypophysis.

Является железой внутренней секреции, выделяет гормоны (вазопрессин, окситоцин), регулирует все железы внутренней секреции, симпатическую и парасимпатическую нервную систему.

Сосцевидное тело – corpus mamillare лежит позади серого бугра, служит промежуточным обонятельным центром, который через комплекс образований свода – formix соединяется с обонятельным мозгом.

Концевой мозг

Концевой мозг – telencephalon – состоит из 2-х полушарий большого мозга (левого и правого) – hemisphaerium dextrum et sinistrum, разделенных глубокой продольной щелью – fissura longitudinalis cerebri, В каждом полушарии рассматривают:

а) плащ

б) обонятельный мозг,

в) полосатые тела,

г) боковые желудочки мозга.

Плащ расположен в полушарии дорсо-латерально от желудочка, обонятельный мозг - вентро-медиально, между плащом и обонятельный мозгом находится обонятельная борозда sulcus rhinalis. Полосатое тело расположено в вентральной стенке полушария, дорсально от обонятельного мозга.

Плащ pallium. В нём содержатся высшие центры всей жизнедеятельности организма. Состоит из белого и серого вещеста. Серое мозговое вещество - substantia grisea – образует кору большого мозга – cortex cerebri. На ней различают извилины мозга – gurus, борозды - sulci, щели - fussurae. На латеральной поверхности плаща видны три дугообразные извилины, окружающие латеральную сильвиеву борозду. Дугообразные извилины четко выражены у собаки. На медиальной поверхности плаща видны две дугообразные извилины: поясная извилина и извилина мозолистого тела.

Белое мозговое вещество плаща substantia alba располагается под корой плаща. И состоит из проводящих путей:

а) ассоциативных,

б) комиссуральных,

в) проекционных;

а) Ассоциативные волокна соединяют отдельные участки коры в пределах каждого полушария.

б) Комиссуральные волокна соединяют участки, принадлежащие разным полушариям. Они формируют мозолистое тело - corpus callosum - (самая крупная комиссура головного мозга), которое расположено между полушариями. Различают: ствол мозолистого тела – truncus corporis callosi и два конца передний и задний. Передний конец называется коленом мозолистого тела - genu corporis callosi, загибается вентрально. Задний конец или валик мозолистого тела - splenium corporis callosi, срастается со сводом. Комиссурильные волокна выходят из ствола мозолистого тела, формируют лучистость спайки, которые образуют дорсальную стенку бокового желудочка.

в) Проекционные волокна – соединяют кору плаща, как с отдельными частями ствола головного мозга, так и со спинным мозгом. Они разделяются:

- эфферентные проводящие пути - выносят импульсы из коры полушарий большого мозга в разные отделы мозга: большого, ромбовидного и спинного.

- афферентные проводящие пути – приносят импульсы в кору полушарий из спинного и ромбовидного мозга.

На плаще рассматривают :

- лобную долю – lobus frontalis pallii;
- височную долю – lobus temporalis pallii;
- теменную долю – lobus parietalis pallii;
- затылочную долю – lobus occipitalis pallii;
- обонятельную долю – lobus olfactorius pallii.

Обонятельный мозг

Обонятельный мозг – rhinencephalon – у разных животных развит неодинаково, хорошо у хищников. Расположен в вентро-медиальном отделе каждого полушария.

На базальной поверхности полушарий располагаются: обонятельные луковицы, обонятельные тракты и извилины, обонятельные треугольники и грушевидные доли. На медиальной поверхности полушарий видны околообонятельное поле, извилины гиппокампа, поясные извилины и поверхность разреза назальной спайки, а на дне боковых желудочков мозга – хвостатые ядра, гиппокамп и свод. Поясная извилина, гиппокамп, свод и миндалевидное ядро составляют лимбическую систему.

Обонятельные луковицы – bulbus olfactorius – парное образование в виде мозгового отростка, выдается за передний край полушария в обонятельную ямку решетчатой кости. В луковице находится – *желудочек обонятельной луковицы – ventriculus bulbi olfactorii* – он является продолжением бокового желудочка.

В обонятельную луковицу входит *обонятельный нерв – n. olfactorius* (1 пара). Он содержит многочисленные пучки нервных волокон – *fila olfactoria*, направляющиеся от обонятельных клеток слизистой оболочки носа к нервным клеткам луковицы. Таким образом, обонятельные луковицы являются первичными обонятельными центрами.

От нервных клеток обонятельной луковицы – начинаются обонятельные проводящие пути. Они образуют белое мозговое вещество самой луковицы и

обонятельные тракты: ***общий, медиальный и латеральный – tractus olfactorius comminis, medialis et lateralis.***

Латеральный обонятельный тракт – переходит на ***грушевидную долю – lobus piriformis***, покрывая на своем пути латеральную обонятельную извилину.

Медиальный обонятельный тракт достигает медиальной поверхности плаща и формирует ***околообонятельное поле – area parolfactoria***, покрывает медиальную обонятельную извилину. Обонятельные тракты ограничивают обонятельные треугольники.

Обонятельные треугольники - trigonum olfactorium – проводят импульсы от обонятельной луковицы к клеткам вторичных обонятельных центров в обонятельных извилинах, обонятельных треугольниках, в околообонятельных полях, в грушевидных долях, и гипоталамус.

Базальная поверхность головного мозга

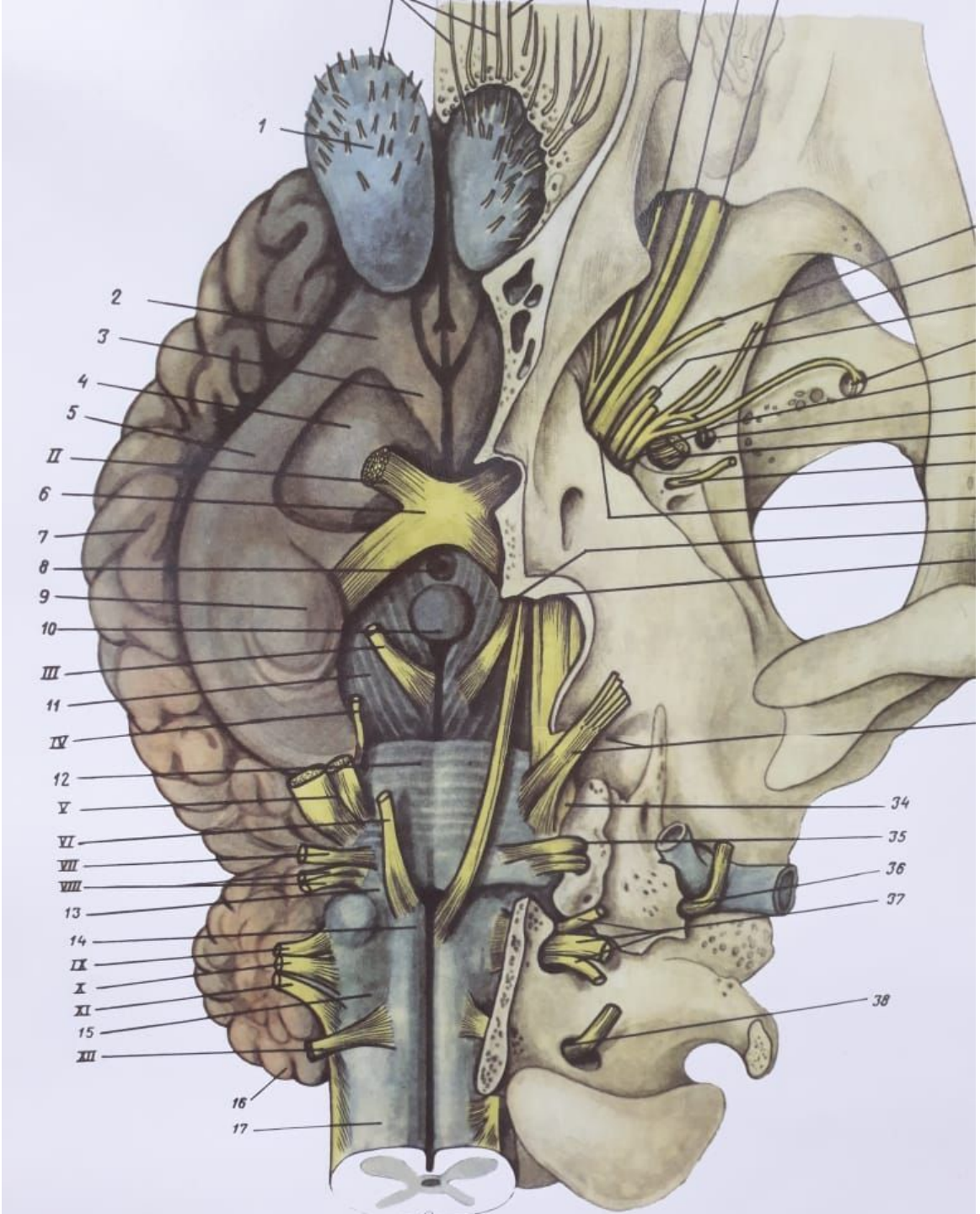

Грушевидная доля - lobus piriformis - является вторичным обонятельным центром, расположена медиально от латерального обонятельного тракта и каудально от обонятельного треугольника. Медиально граничит с ножками большого мозга. Каудо-медиальной границей грушевидной доли является щель гиппокампа.

В грушевидной доле заключена полость, представляющая собой задний отдел бокового желудочка мозга.

Грушевидная доля каудально переходит в ***извилину гиппокампа***, затем ***поясную извилину***, которая соединяется с ***околообонятельным полем*** и представляет собой часть ***коры плаща (neopallium).***

Гиппокамп или аммонов рог – hippocampus, cornu ammonis. Своим дорсальным отделом образует дно бокового желудочка мозга. Аммоновы рога лежат на зрительных буграх. Гиппокамп представляет складку коры мозга в области грушевидной доли.

Является обонятельным и вкусовым центром. Проводящие пути гиппокампа образуют свод и его производные.

<u>Свод – fornix</u> – содержит в своем составе проводящие пути, соединяющие гиппокамп с сосцевидным телом промежуточного мозга. Отдельные волокна образуют ***желобоватый листок, кайму аммонова рога, ножки, тело, столбы и переднюю спайку мозга.***

<u>Желобоватый листок- alveus hippocampi</u> - покрывает гиппокамп с поверхности. По дорсо-латеральному краю волокна его образуют ***кайму гиппокампа*** – ***fimbria hippocampi***- продолжающуюся назально в ***ножку свода – crus fornicis***.

Ножки соединяясь, образуют ***тело свода - corpus fornicis***. Тело свода служит дорсальной стенкой третьего мозгового желудочка. Назально тело разделяется на два ***столба свода –columnae fornicis***. Последние направляются к сосцевидному телу и серому бугру.

Между передним концом мозолистого тела и столбами свода находится ***передняя спайка мозга – comissura nasalis*** – соединяющая обонятельный мозг обоих полушарий.

<u>Полосатое тело – corpus striatum</u> – расположено впереди зрительных бугров, дорсально от обонятельных треугольников.

Полосатое тело состоит из 4-х ядер:

а) хвостатого -nucleus caudatus;
б) чечевицеобразного -nucleus lentiformis;
в) миндалевидного -nucleus amygdale;
г) ограды –claustrum

Между ядрами находится ***внутренняя и наружные капсулы – capsula interna et externa***, образованные проекционными проводящими путями.

У млекопитающих – ядра полосатых тел являются важнейшими ***подкорковыми двигательными центрами:***

а) координированных непроизвольных движений (ходьба, бег, лазание);
б) регуляция мышечного тонуса в состоянии покоя и движения;
в) безусловных рефлексов;
г) являются высшими подкорковыми вегетативными центрами.

ПОЛОСАТОЕ ТЕЛО

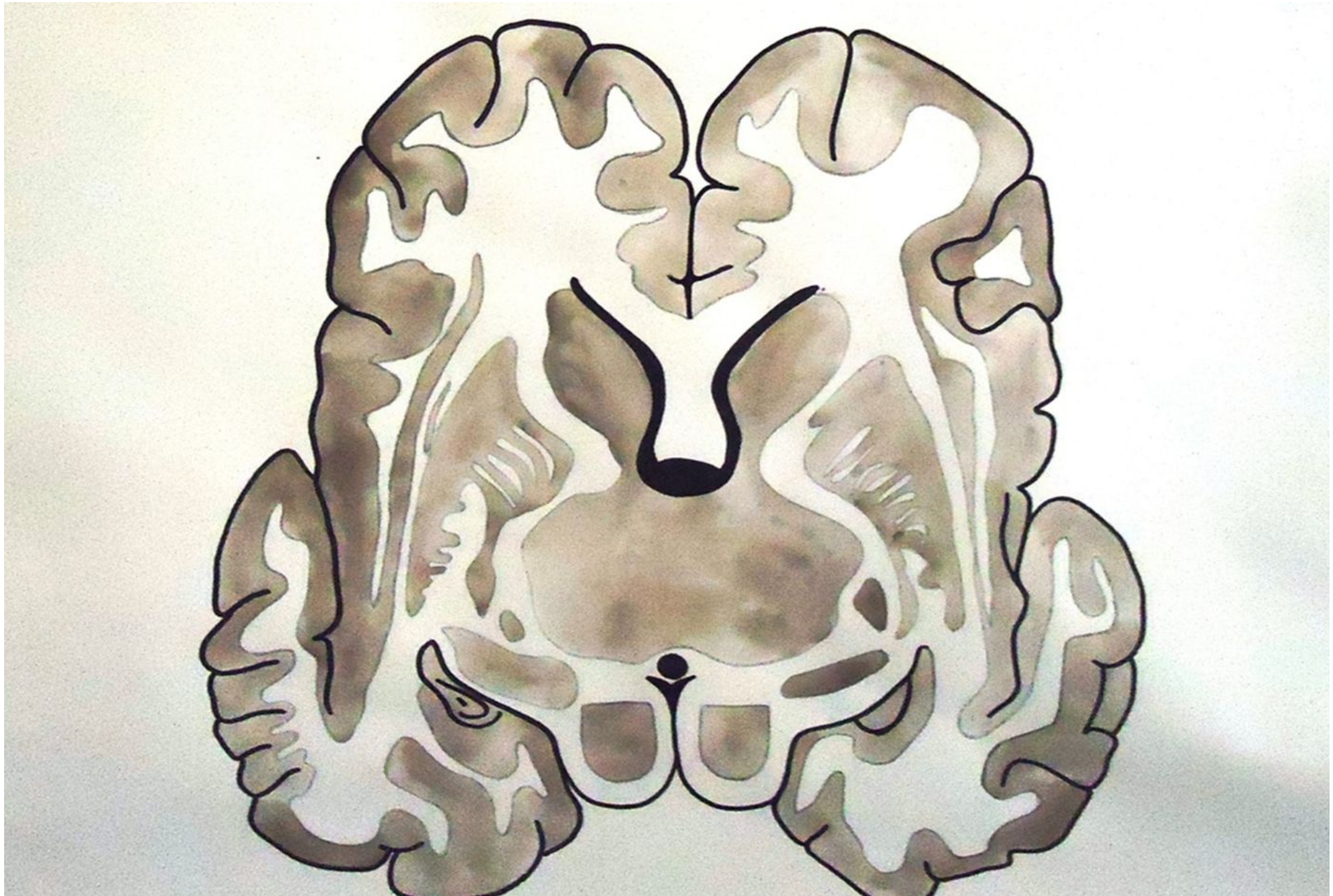

Оболочки головного мозга

- Головной мозг, как и спинной, имеет три оболочки: *твердую, паутинную и мягкую*. Между твердой и паутинной оболочками находится *субдуральное пространство*, а между паутинной и мягкой – *субарахноидальное*. Оба пространства заполнены спинномозговой жидкостью.
- Твердая оболочка головного мозга (dura mater encephali) – самая наружная. Она срастается с надкостницей черепных костей, поэтому эпидуральное пространство отсутствует.
- Между надкостницей и твердой мозговой оболочкой проходят лишь вены, образующие *две системы венозных синусов – дорсальную и вентральную.*
- *В субдуральное пространство* от твердой мозговой оболочки отходят 2 складки: серповидная и перепончатый мозжечковый намет.

- *Серповидная складка (falx cerebri)* - проходит сагиттально от петушьего гребня решетчатой кости до мозжечкового намета. Она лежит в продольной щели между полушариями большого мозга.
- *Перепончатый мозжечковый намет (tentorium cerebelli membranaceum)* – отходит от костного намета или теменной кости, а так же от гребней каменистых костей и располагается в поперечной щели между большим мозгом и мозжечком.
- Паутинная оболочка головного мозга (arachnoidea encephali*)* – на извилинах мозга прочно срастается с мягкой оболочкой. Подпаутинное пространство сохраняется только в щелях и бороздах между извилинами и на базальной поверхности мозга, где она образует расширения – *вентральные цистерны продолговатого мозга, цистерну моста, червячка и др.*
- От паутинной оболочки вдоль серповидной складки отходят в субдуральное пространство ворсинки, принимающие иногда форму узелков – *пахионовы гранулы (granulationes arachnoidales).*
- Пахионовы гранулы внедряются в сагиттальный синус и усиливают отток спинномозговой жидкости в вены.
- Мягкая, или сосудистая оболочка головного мозга (pia mater encephali)- очень прочно срастается с мозгом, она заходит во все щели и углубления и вместе с сосудами проникает в вещество мозга. Участвует в образовании сосудистых покрышек, в которых заложены сосудистые сплетения.

ОБОЛОЧКИ И СОСУДЫ ГОЛОВНОГО МОЗГА

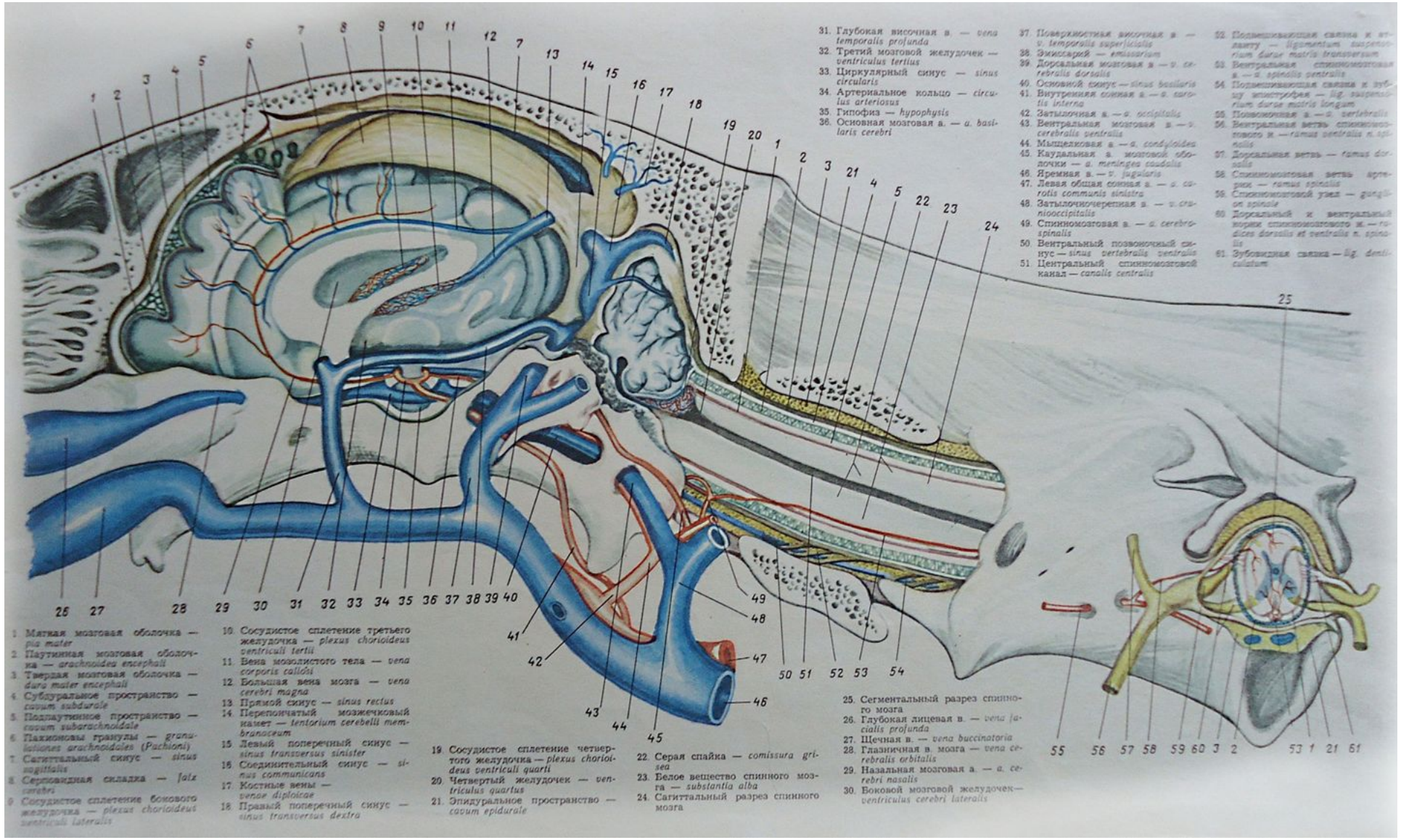

Артерии головного мозга

- Артериальная кровь в головной мозг поступает по внутренним сонным и затылочным артериям.
- 1. Внутренняя сонная артерия (a.carotis interna*)* – входит в черепную полость через сонное (у собак) или рваное отверстие и делится на назальную и каудальную соединительные ветви. С одноименным ветвями другой стороны они формируют вокруг гипофиза артериальное кольцо (circulus ateriosis cerebri).Назально из кольца выходит *назальная мозговая артерия (a. cerebri nasalis*) – она направляется к мозолистому телу и питает передние отделы полушарий.*От* назальной соединительной ветви отходят *4 сосуда*:
- 1) *Назальная артерия мозговой оболочки (a. memingea nasalis).*
- 2) *Средняя мозговая артерия (a.cerebri media*) – идет на боковую поверхность мозга.
- 3) *Назальная артерия сосудистого сплетения (a.chorioidea nasali*s) – по зрительному тракту идет в сосудистое сплетение бокового желудочка.
- 4) *Внутренняя глазничная артерия (a. ophthalmica interna*) - по зрительному нерву выходит в глазницу.

- *От каудальной соединительной ветви отходят*:
- 1) *каудальная мозговая артерия (a.cerebri caudalis)* – для задних отделов полушарий и четверохолмия.
- 2) *каудальная артерия сосудистого сплетения (a.chorioidea caudalis)* – в сосудистое сплетение боковых желудочков.
- 2. От затылочной артерии отходит *спинномозговая артерия (a. cerebrospinalis)* – через межпозвоночное отверстие атланта она проникает в позвоночный канал и делится на назальную и каудальную ветви, соединяющие с одноименным ветвями другой стороны.
- *От краниальных ветвей* в головной мозг отделяется основная артерия мозга *(a.basilaris cerebri)*. Она впадает в артериальное кольцо, а на своем пути отдает: позади моста – *каудальную артерию мозжечка (a.cerebelli caudalis)*, впереди моста - *краниальную артерию мозжечка (a.cerebelli cranialis)*, а к слуховому нерву – *внутреннюю слуховую артерию (a.anditiva interna). Каудальная ветвь* спинномозговой артерии анастомозирует со спинномозговой вентральной артерией (a.spinalis ventralis).
- Сосуды мозга иннервируются симпатической нервной системой.

АРТЕРИИ ГОЛОВНОГО МОЗГА

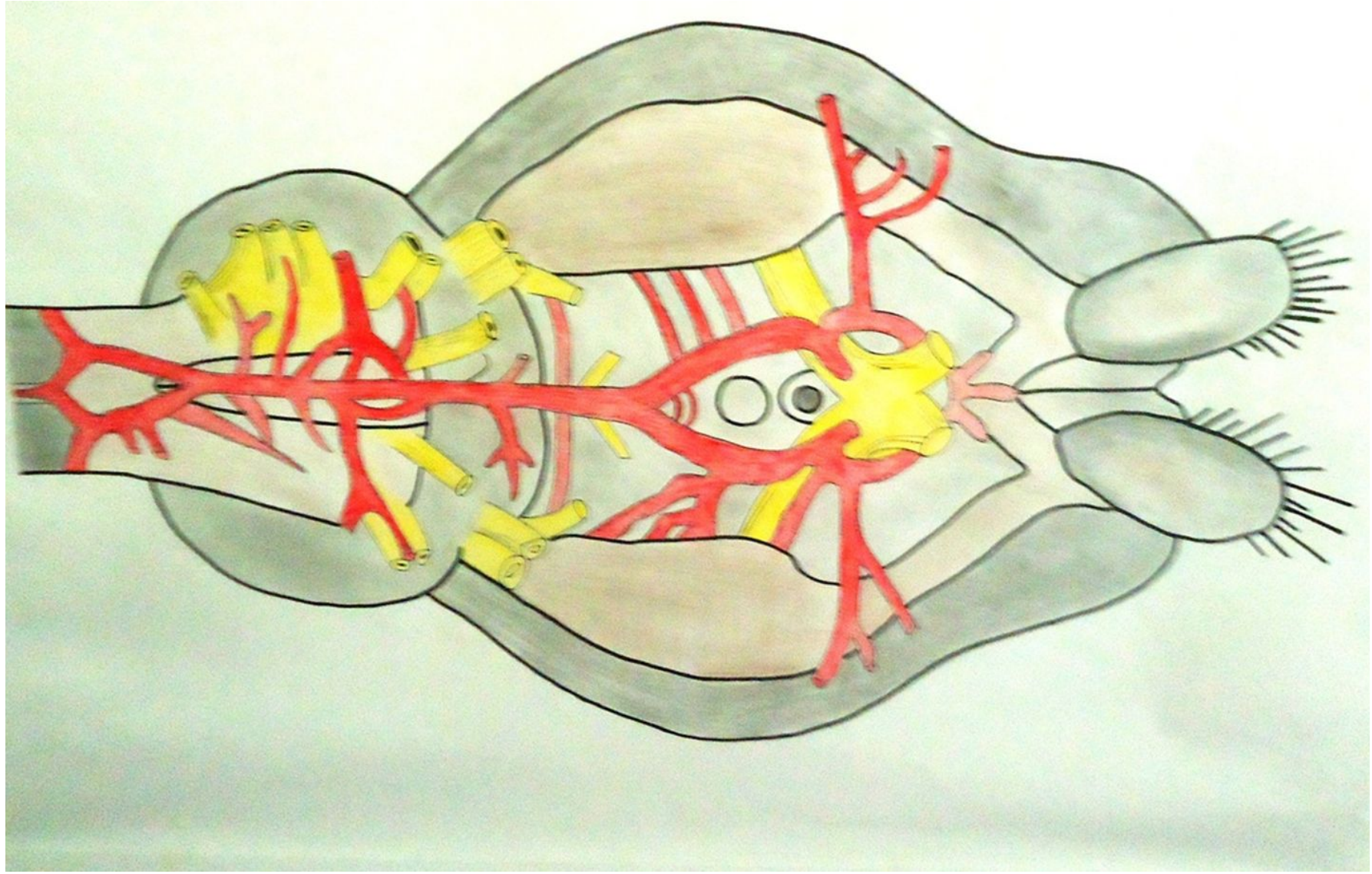

Венозные синусы

- Венозная кровь из головного мозга оттекает через *2 системы синусов: дорсальную и вентральную.*
- Дорсальная система синусов состоит из непарных – сагиттального и прямого синуса и парных: поперечных, затылочных и дорсальных каменистых; в них впадают вены мозга.
- Сагиттальный синус (sinus sagittalis) – находится в серповидной складке. В него впадают:
- *1. Дорсальные вены мозга (vv. cerebri dorsales).*
- *2. Оболочечные вены (vv. meninges) из твердой мозговой оболочки . 3. Костные вены (vv. diploicae) : лобная, затылочная, теменная .*
- *4. Короткий прямой синус (sinus rectus).*
- Прямой синус образуется каудально от валика мозолистого тела слиянием вены мозолистого тела с большой веной мозга.
- *Вена мозолистого тела (v.corporis callosi*) – выносит кровь из передней половины мозга.

- *Большая вена мозга (v. cerebri magna)* – принимает в себя глубокие вены мозга, выносящие кровь из мозга и его сосудистых сплетений.
- Каудально от впадения прямого синуса сагиттальный синус делится на правый и левый поперечные синусы (sinus transversus*),* каждый из которых направляется в височный канал и переходит в *дорсальную мозговую вену (v.cerebri dorsalis)*, а она впадает в *височную поверхностную вену*.
- В поперечный синус, до его погружения в височный канал, вливается каменистый синус (sinus petrosus) – который выносит кровь из базальных частей мозга.
- Между поперечными синусами находится соединительный синус (sinus communicans) – он лежит в основании мозжечкового намета . В него впадают затылочные синусы (sinus occipitalis) находящиеся в бороздах по обе стороны червяка мозжечка.
- Отток крови из дорсальной системы синусов, кроме мозговых дорсальных вен, осуществляется также и через эмиссарии в височные глубокие вены. Эмиссарии (emissarium) – это непостоянные отводящие каналы, прободающие стенку черепной полости.

- Вентральная, или базилярная система синусов - включает циркулярный и базилярный
- Циркулярный синус (sinus circularis) - окружает гипофиз. Он образован правым и левым кавернозными синусами, соединяющимися *межкавернозными синусами (sinus cavernosus et intercavernosus)*.
- Каждый кавернозный синус назально переходит в глазничную вену мозга, а каудально – в базилярный синус.
- *Глазничная вена мозга (v.cerebralis orbitalis)* – впадает через глазничную щель в глубокую лицевую вену.
- Базилярный синус (sinus balilaris) – вливается в вентральный позвоночный синус. В области рваного отверстия он отдает *вентральную мозговую вену*, которая впадает в *затылочную вену*.
- В близи затылочно-атлантного сустава базилярные синусы анастомозируют и образуют *вентральный затылочный синус (sinus occipitalis ventralis)*. В базилярную систему синусов открываются вентральные вены мозга.

ВЕНОЗНЫЕ СИНУСЫ ГОЛОВНОГО МОЗГА

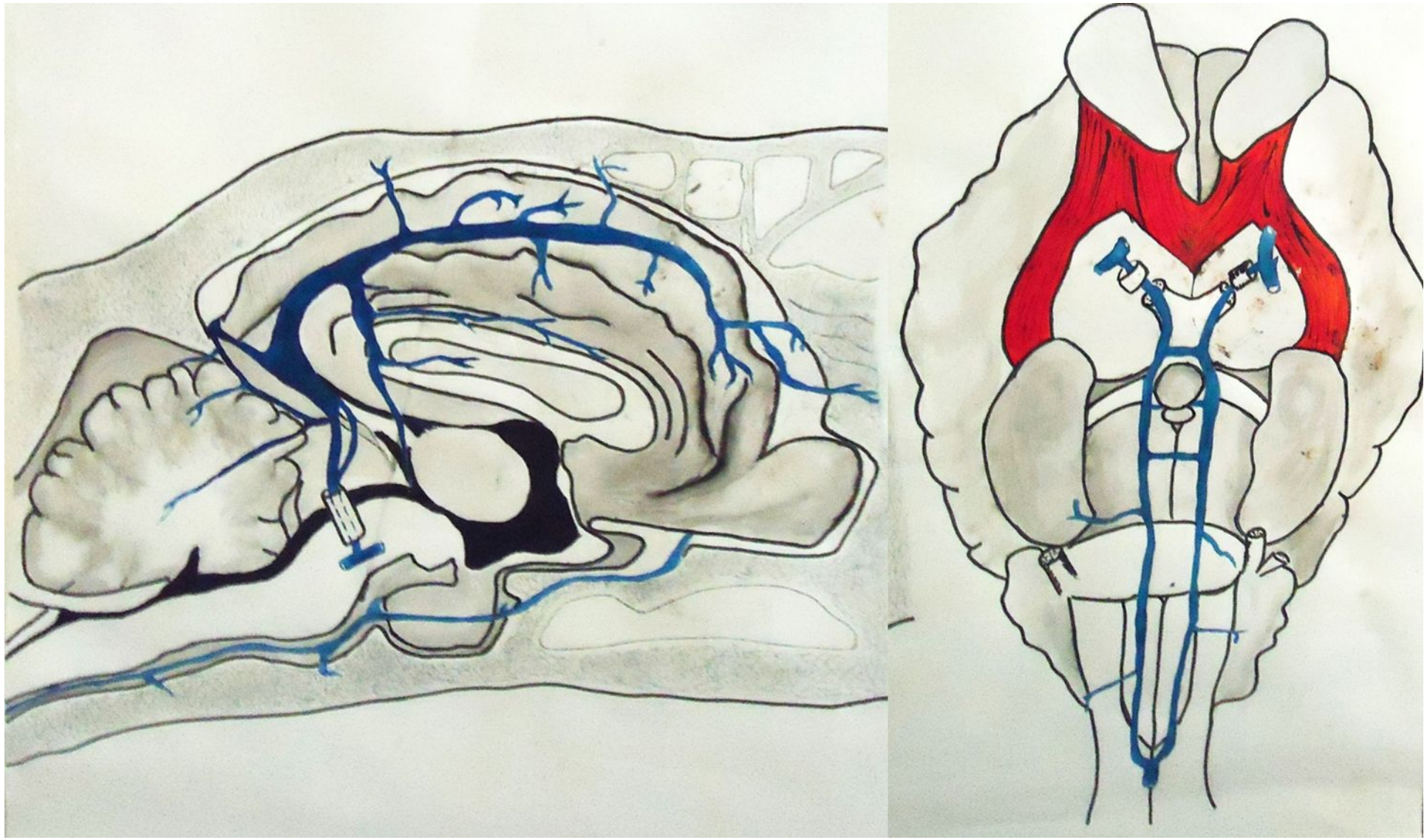
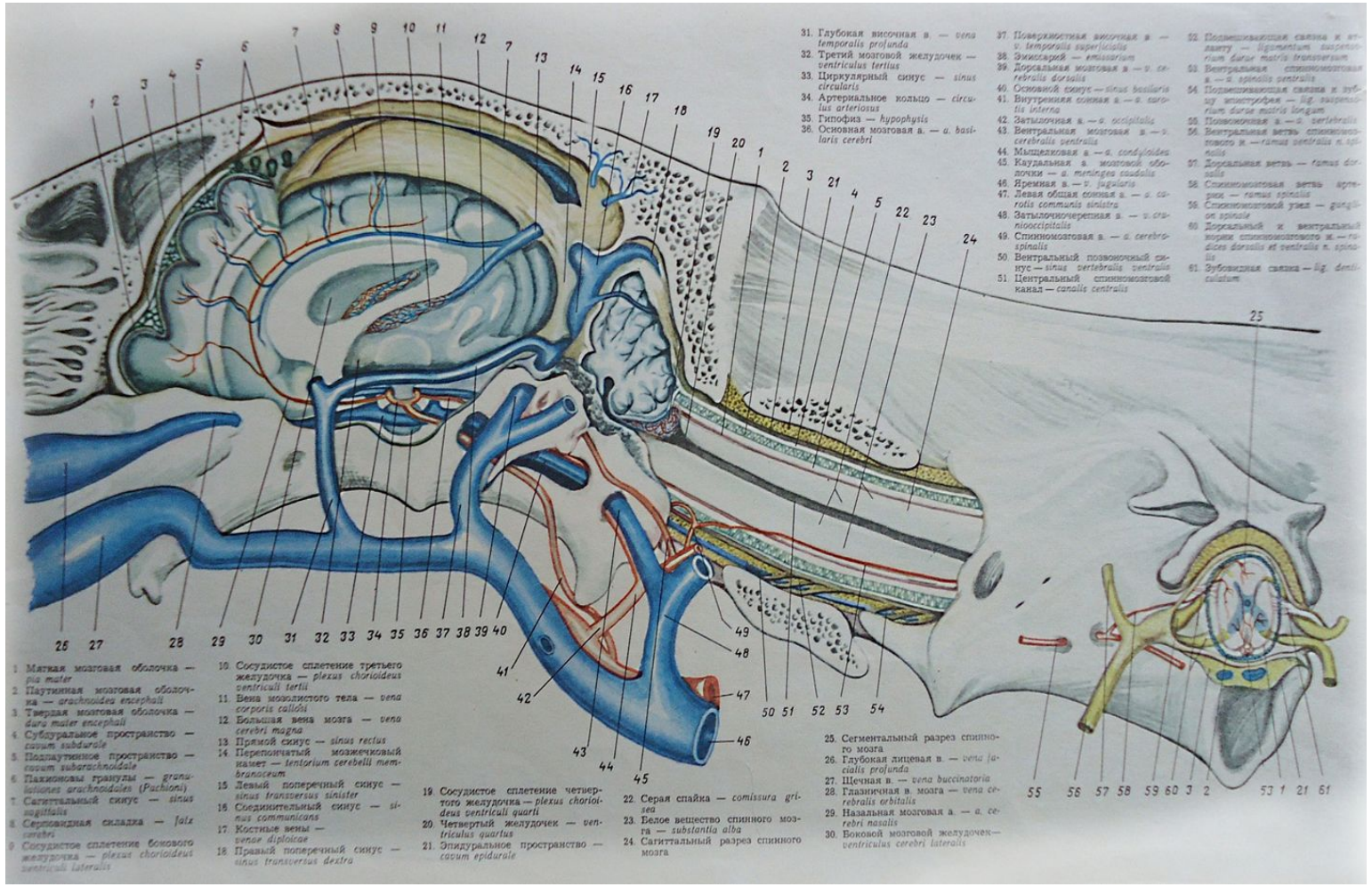
ОБОЛОЧКИ И СОСУДЫ ГОЛОВНОГОМОЗГА