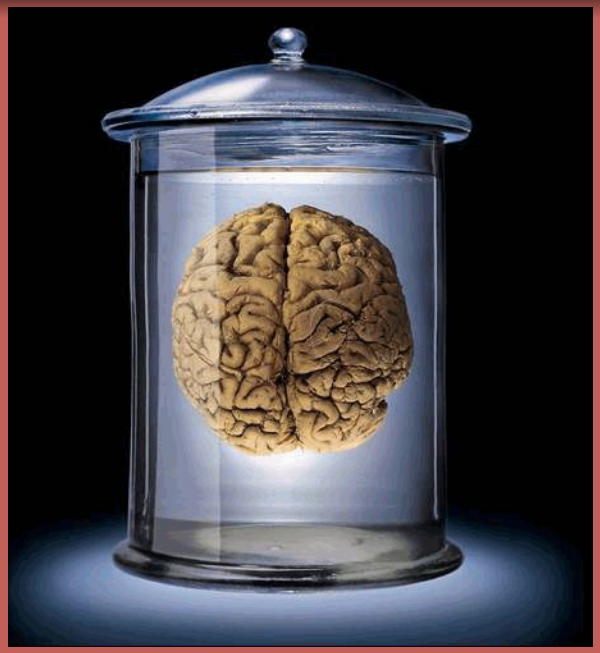

# Анатомия центральной нервной системы (ЦНС).

Тема 3. *Общий план строения нервной системы*

# Классификация нервной системы

**Разделение нервной системы**

**по топографии**

- **Центральная ( ЦНС )** → 1.Спинной мозг 2. Головной мозг
- **Периферическая ( ПНС )** → 1.Нервы 2. Нервные узлы 3. Нервные сплетения 4. Нервные окончания

**по функциональному признаку**

- **Соматическая** → 1.Иннервирует кожу 2. Иннервирует опорно-двигательный аппарат 3.Устанавливает взаимоотношения с внешней средой 4. Формирует осознанные сокращения скелетных мышц
- **Вегетативная (автономная)**
  - **симпатическая** →
  - **пара симпатическая** →
  - **мета симпатическая** →

**Иннервирует**:
-сосуды
-железы
-гладкую мускулатуру
**Регулирует**:
-обменные процессы
-рост
-размножение
- трофику скелетных мышц

# Анатомические плоскости (сечения) мозга

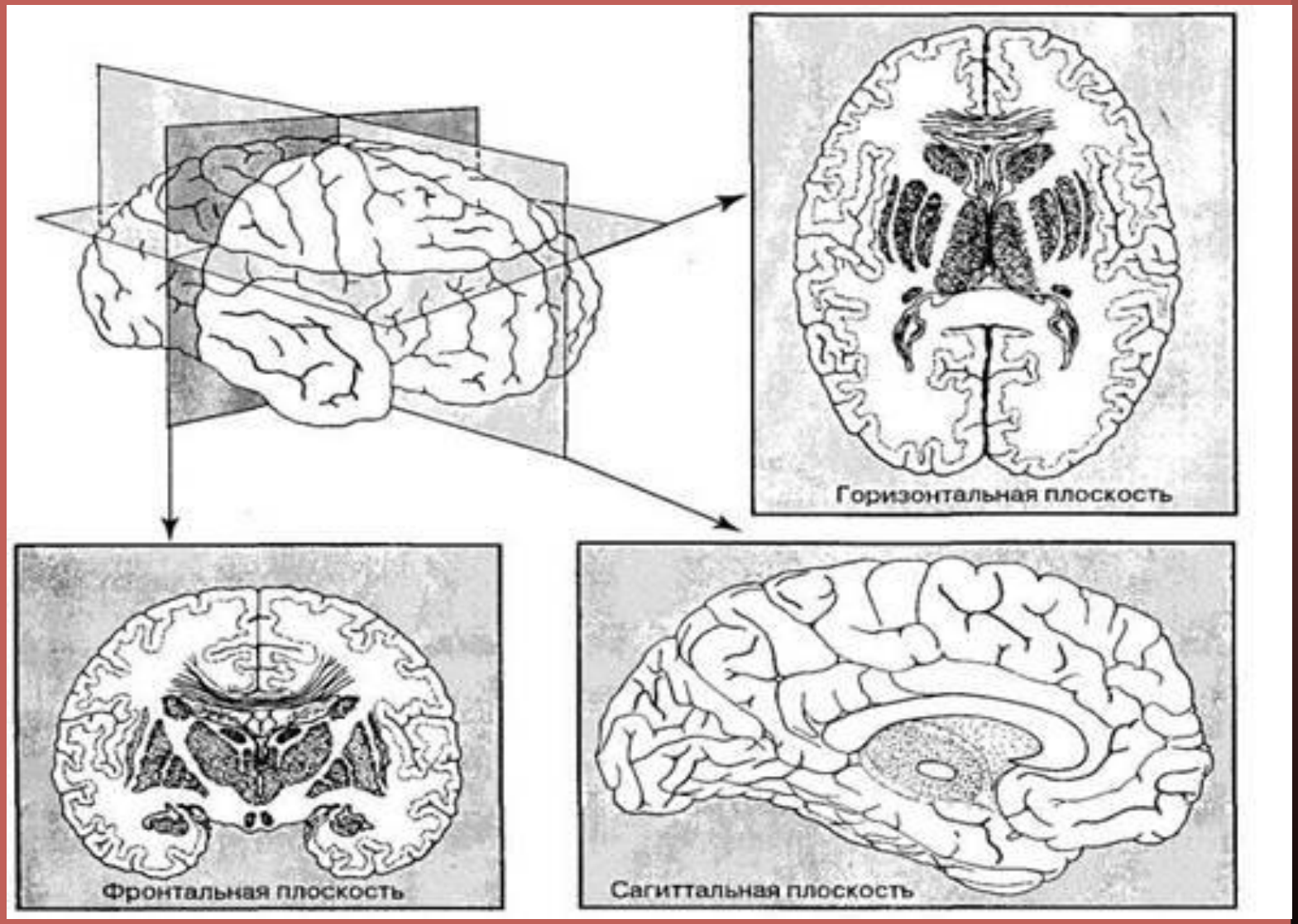

# Наиболее принятые анатомические обозначения

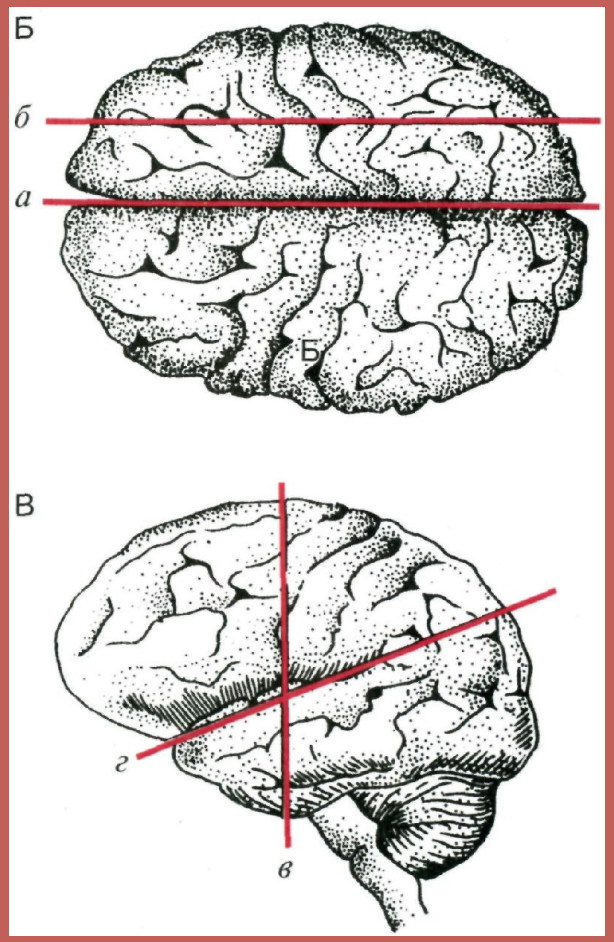


а — **сагиттальная** (срединная) плоскость;
б— **парасагиттальная**
в — **фронтальная** (коронарная) плоскость;
г— плоскость, лежащая под углом 15—20° к горизонтальной плоскости

# Наиболее принятые анатомические обозначения

**Каудальный** - хвостовой, располагающийся ближе к заднему концу тела.
**Ростральный** -располагающийся ближе к переднему концу тела.
**Фронтальный** – лобовой; находящийся в передней части чего-либо.
**Дорсальный** - спинной, расположенный на спинной стороне тела, обращенный к ней.
**Вентральный** – брюшной.
**Краниальный** – черепной; головной, располагающийся ближе к голове или к переднему концу тела.
**Цервикальный** – шейный.
**Торакальный** – грудной.
**Люмбальный** – поясничный.
**Сакральный** – крестцовый.
**Медиальный** – серединный, располагающийся ближе к срединной плоскости.
**Латеральный** – боковой.

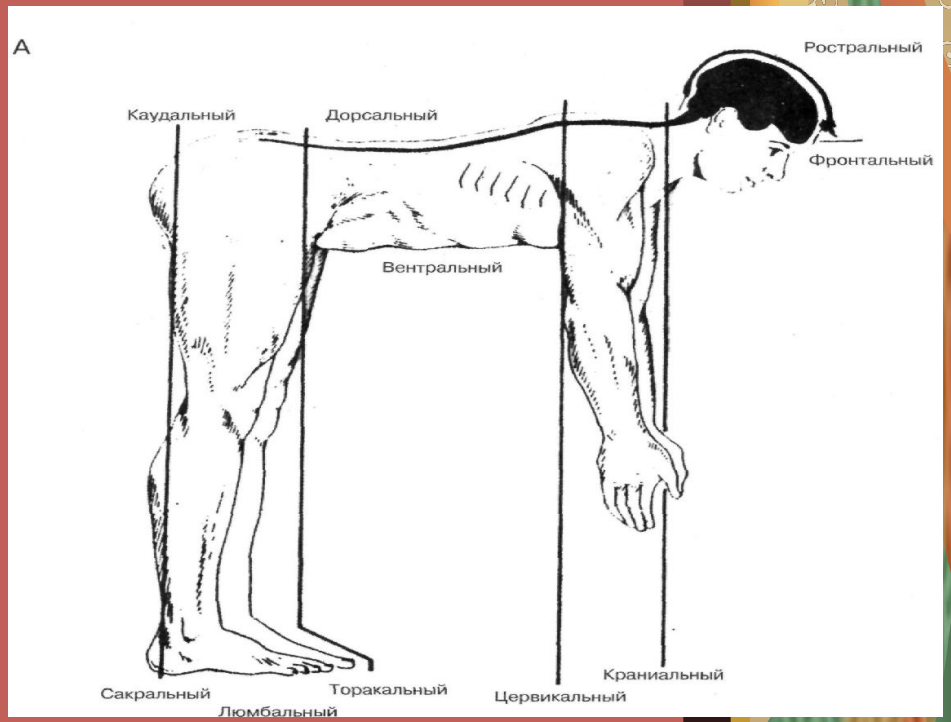

# Анатомические плоскости мозга

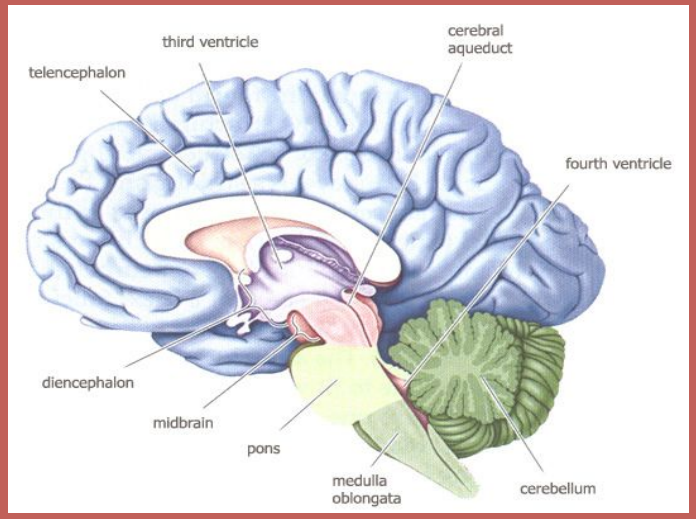


Сагиттальная плоскость

Горизонтальная плоскость

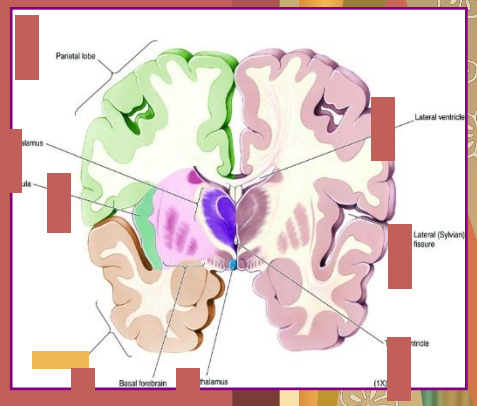


Фронтальная плоскость

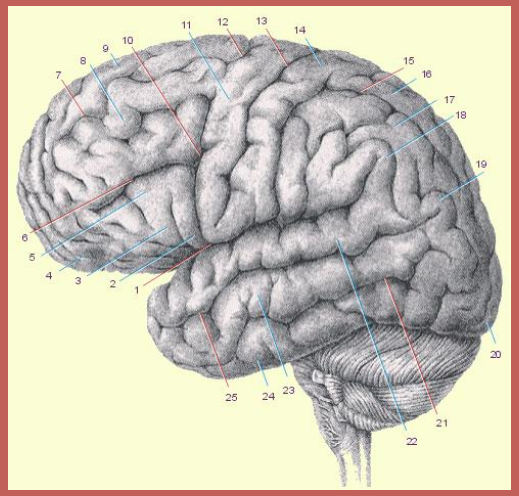

Верхнелатеральная поверхность

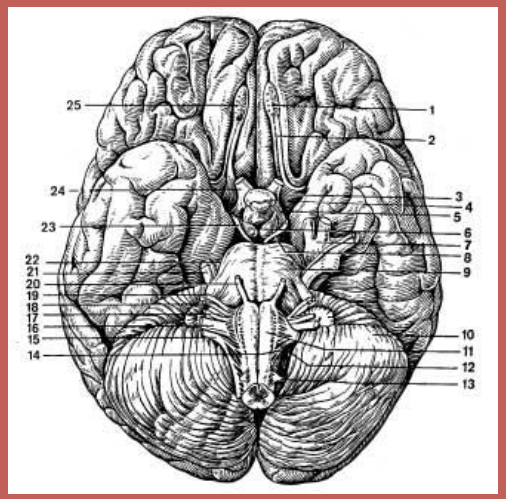

Нижняя поверхность мозга

# Центральная нервная система

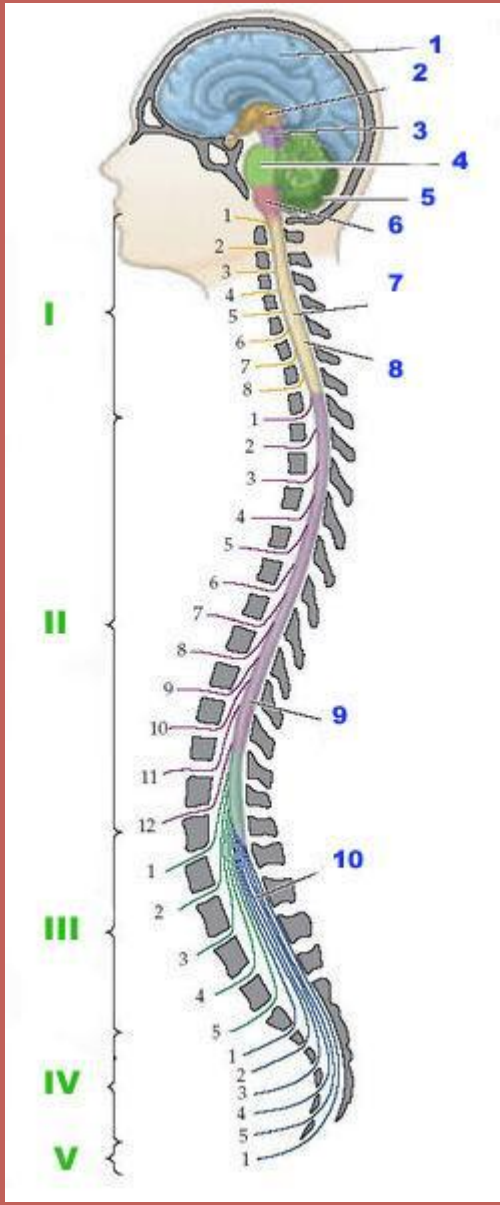


**Головной мозг**

1- конечный мозг (большие полушария)
2- промежуточный мозг
3- средний мозг
4- Варолиев мост
5- мозжечок
6- продолговатый мозг

**Спинной мозг**

I. Шейный отдел
II. Грудной отдел
III. Поясничный отдел
IV. Крестцовый отдел
V. Копчиковый отдел

8- шейное утолщение
9- пояснично-крестцовое утолщение
10- конский хвост

| | | |
|---|---|---|
| 1 | **Фронтальная** | проходит параллельно лбу, делит тело на переднюю и заднюю половины |
| 2 | **Сагиттальная** | проходит перпендикулярно лбу, делит тело на правую и левую половины. |
| 3 | **Горизонтальная** | проходит перпендикулярно первым двум, делит тело на верхнюю и нижнюю половины. |
| 4 | **Медиальный** | срединный, расположенный ближе к срединной плоскости |
| 5 | **Латеральный** | боковой расположенный дальше от срединной плоскости: контралатеральный – напротив; ипсалатеральный – на одной стороне; |
| 6 | **Дорсальный** | расположенный ближе к спине (к задней поверхности) |
| 7 | **Вентральный** | расположенный ближе к животу (к передней поверхности) |
| 8 | **Краниальный** | относящийся или направленный к голове |
| 9 | **Ростральный** | ближе к области рта и носа |
| 10 | **Каудальный** | расположенный ближе к копчику (хвосту |
| 11 | **Базальный** | направленный к основанию или входящий в его состав |
| 12 | **Дистальный** | удаленный от туловища |
| 13 | **Проксимальный** | ближе к туловищу |
| 14 | **Периферический** | расположенный дальше от центра |
| 15 | **Цервикальный** | шейный |
| 16 | **Торакальный** | грудной |
| 17 | **Люмбальный** | поясничный |
| 18 | **Сакральный** | крестцовый |
| 19 | **Иннервация** | связь органов и тканей с центральной нервной системой при помощи нервов |