# 1. Однослойный плоский эпителий (мезотелий брюшины)

Окраска: азотнокислое серебро-гематоксилин.

<u>Целонефродермального типа.</u>

Входит в состав серозной оболочки (брюшина, плевра х2, перикард).

Неровные границы между клетками (интердигитации). Цитоплазма зонируется на эндо- и эктоплазму. Камбий диффузный.

Функция: барьерная, секреторная, экскреторная.

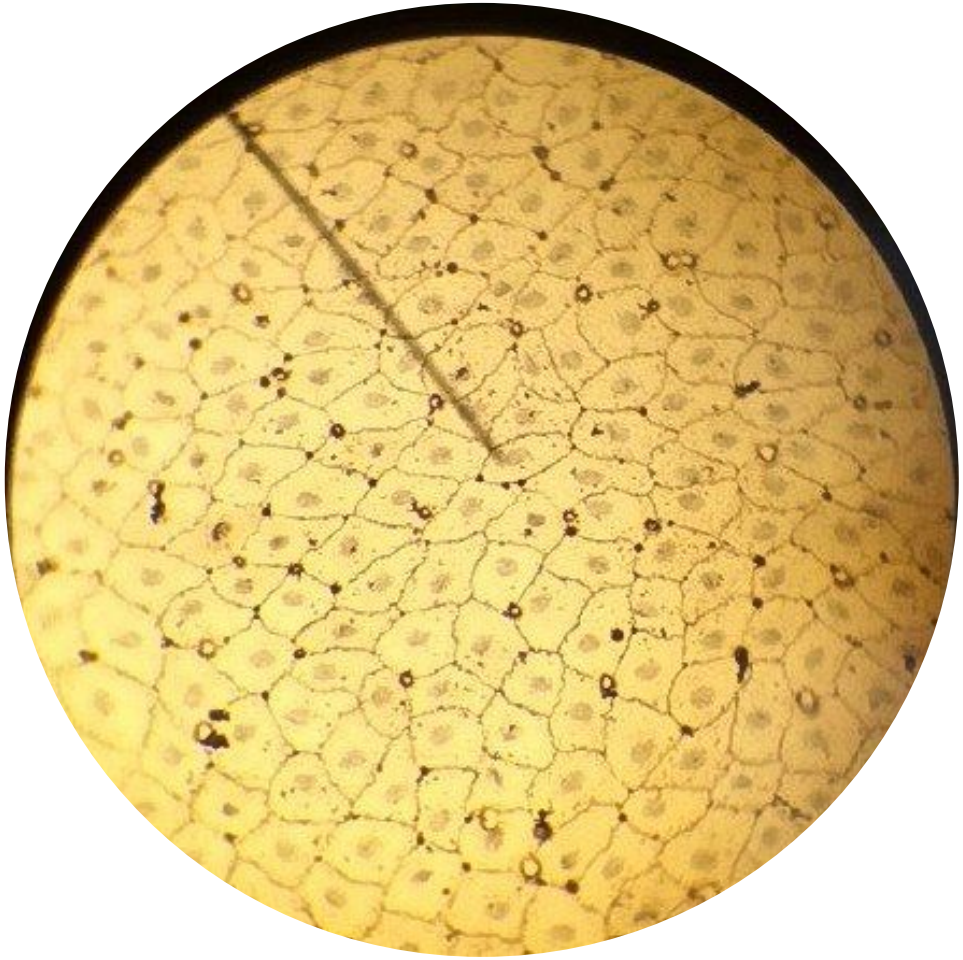

# 2. Однослойный призматический каемчатый эпителий тонкой кишки

Окраска: гематоксилин-эозин.

<u>Энтеродермального типа.</u>

Покрывает длинные ворсинки (выросты соед. ткани, покрытые эпителием) и крипты (углубления). Камбиальные клетки локализованы в нижней трети крипты, зрелые – на ворсинках.

На апикальном полюсе находится каемка из микроворсинок (неподвижны, внутри микрофиламенты) для увеличения площади всасывания. Имеются

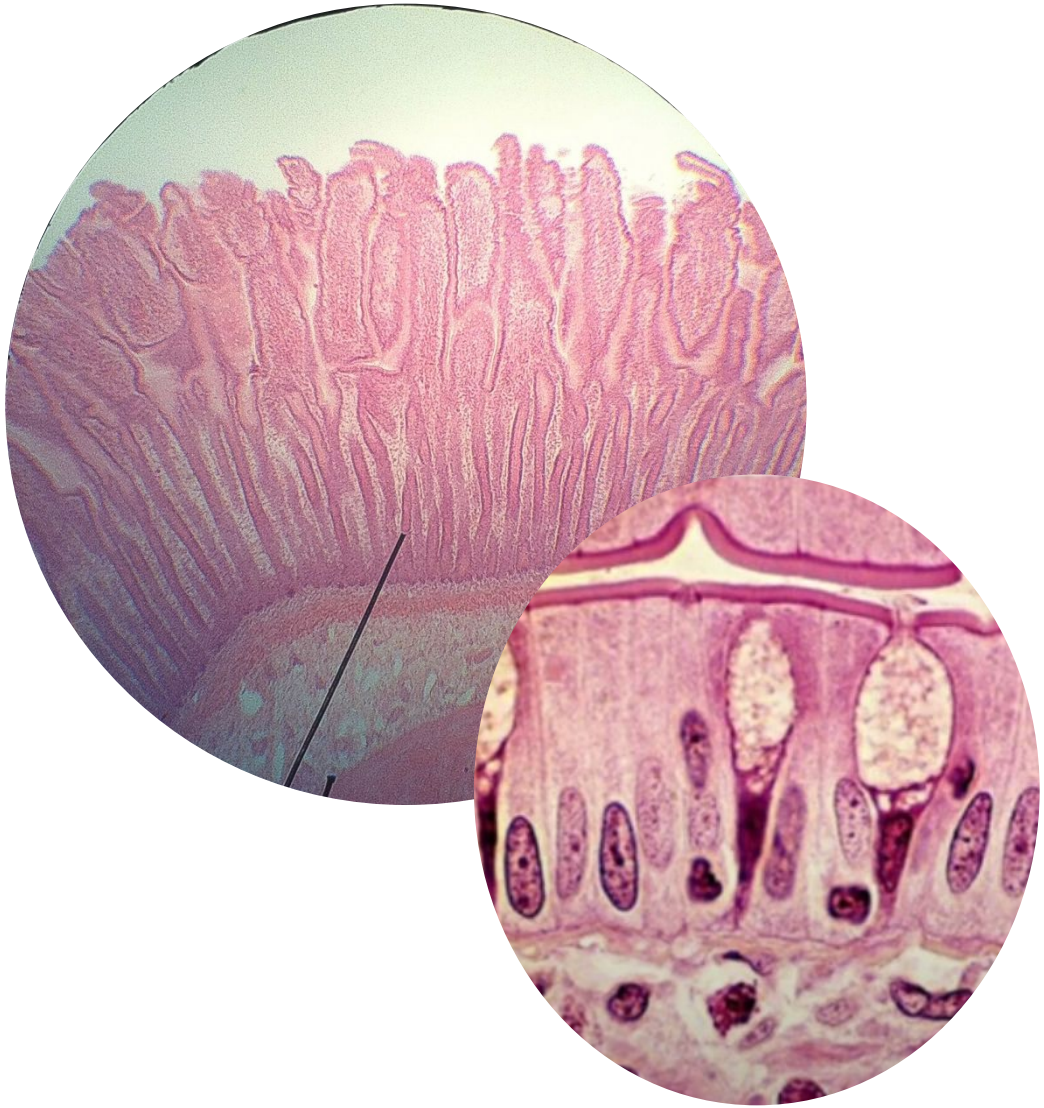

# 2. Однослойный призматический каемчатый эпителий тонкой кишки

Окраска: железный гематоксилин-муцикармин.

<u>См. пред. Слайд</u>

Ярко окрашены секреторные гранулы и слизь в бокаловидных клетках.

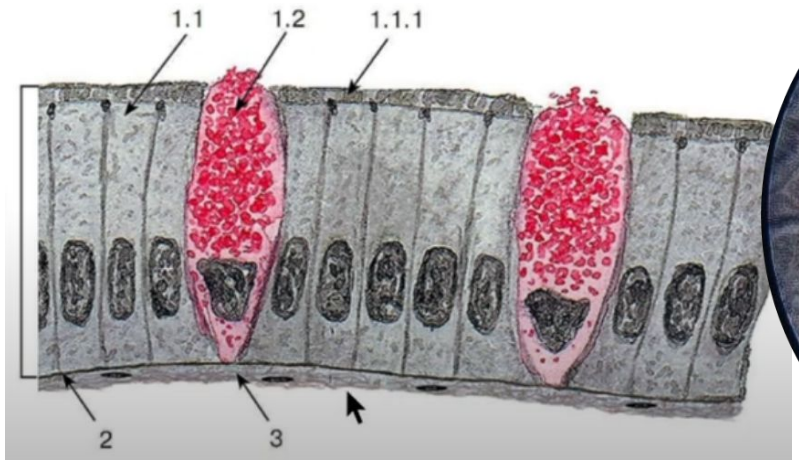


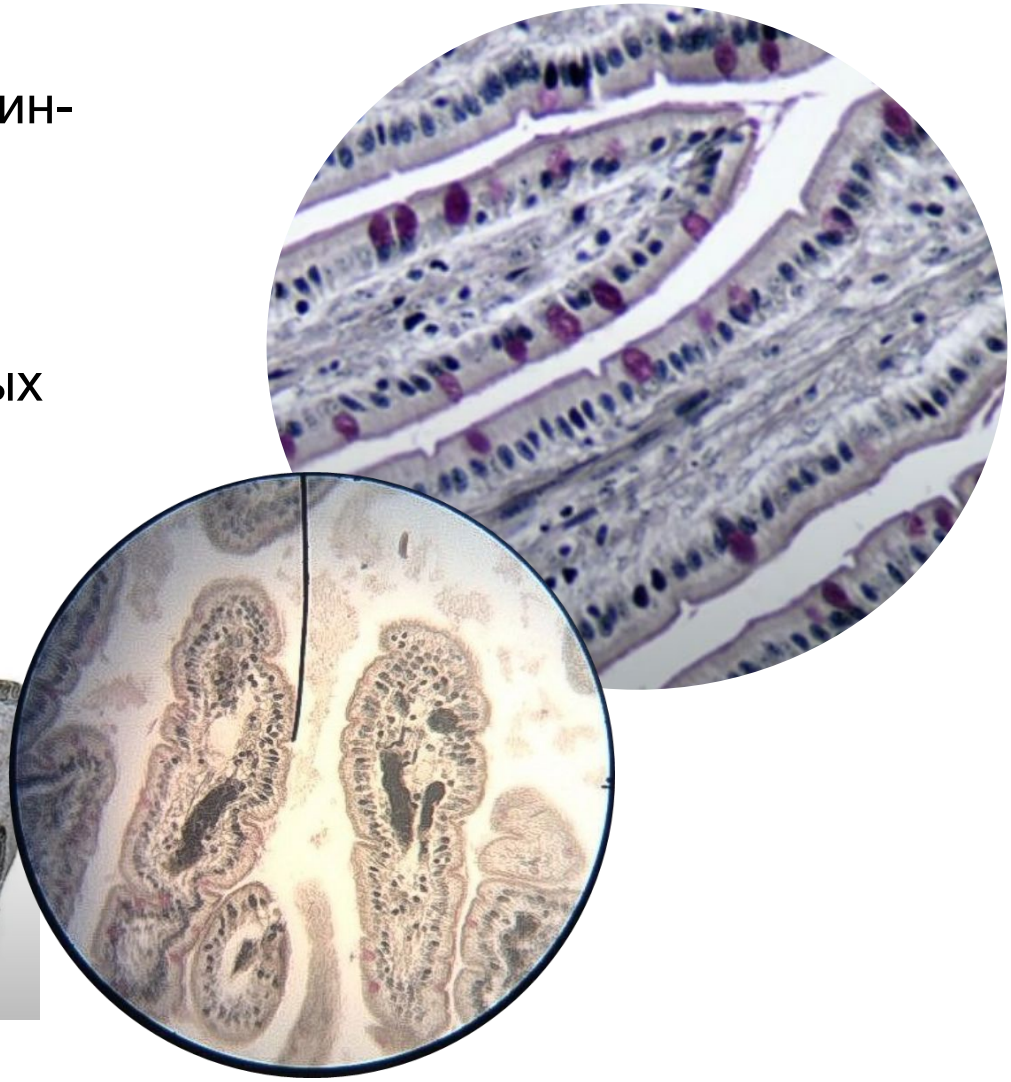

# 3. Однослойный многорядный столбчатый реснитчатый (мерцательный) эпителий трахеи

Окраска: гематоксилин-эозин.

<u>Эпидермального типа.</u>

- **Низкие вставочные клетки** – камбиальные элементы.
- **Высокие вставочные клетки** – растущие.
- **Реснитчатые клетки** – на апикальном полюсе имеется каркас из микротрубочек. Ресничка – подвижная органелла, способная мерцать и перемещать слой слизи (мукоцилиарный транспорт!).
- **Бокаловидные клетки**.

Функция: защитная,

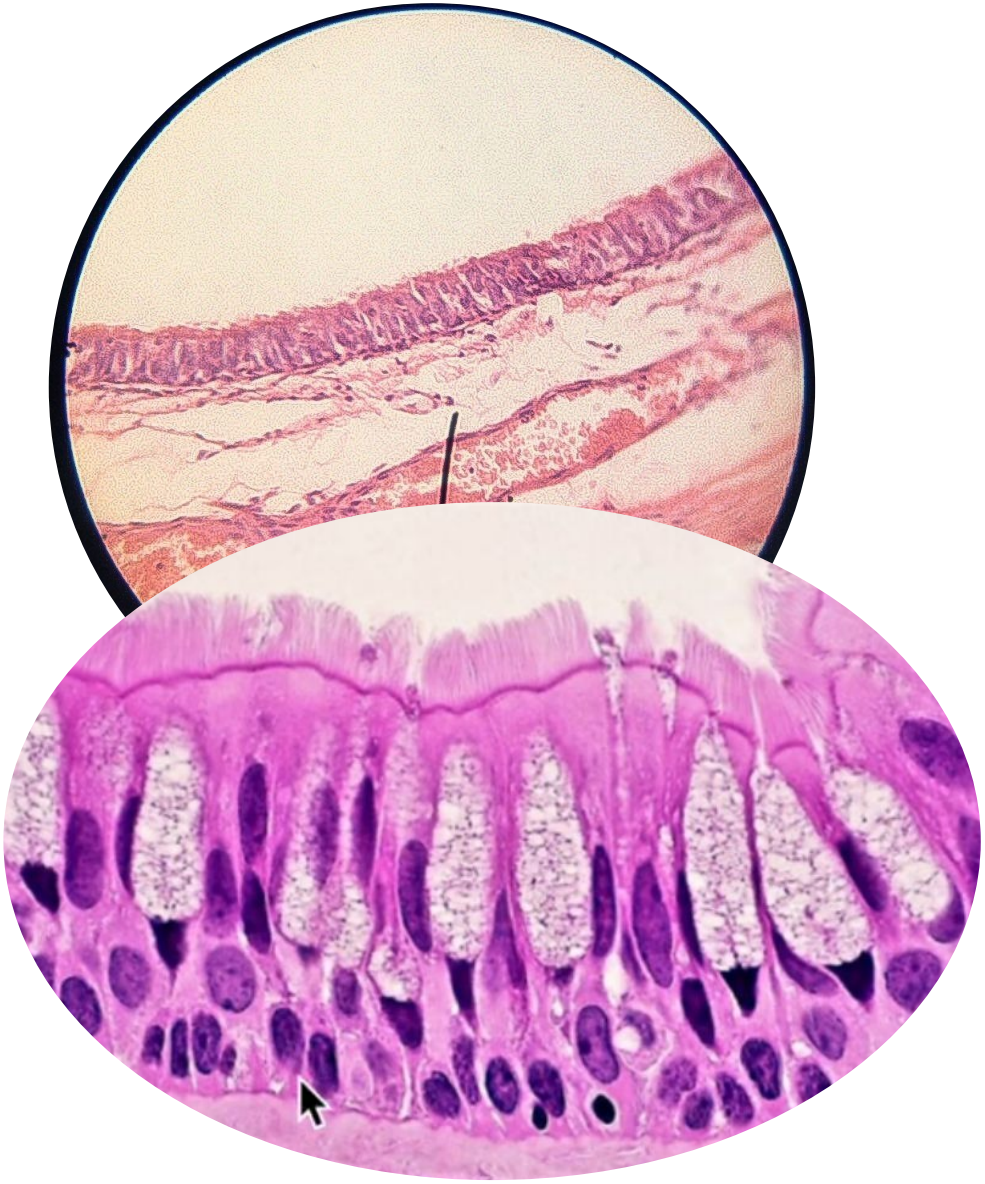

# 4. Многослойный плоский неороговевающий эпителий роговицы

Окраска: гематоксилин-эозин.

<u>Эпидермального типа.</u>

Для прозрачности роговицы под эпителием находится плотная соед. ткань без сосудов, а не рыхлая волокнистая (исключение).

- **Базальный слой** – в составе камбиальные элементы, клетки крепятся к базальной мембране полудесмосомами.
- **Промежуточный слой** – клетки накапливают цитокератины.
- **Поверхностный слой** – слущивается (десквамация), ядро сморщивается (кариопикноз).

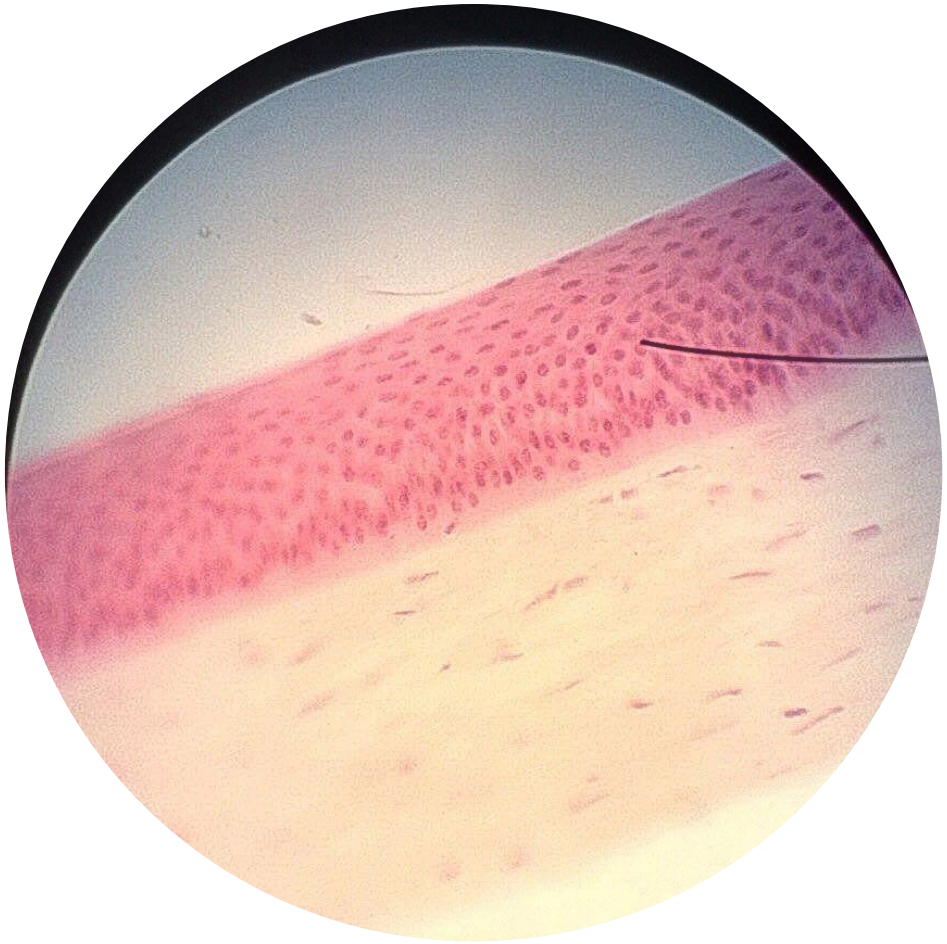

# 5. Многослойный плоский ороговевающий эпителий кожи пальца

Окраска: гематоксилин-эозин

<u>Эпидермального типа.</u>

Неровная граница между эпителием и соед. тканью. Выросты соед. ткани – сосочки, углубления эпителия – гребешки.

- **Базальный слой** – очень неровный, имеются камбиальные элементы.
- **Шиповатый слой** – сглаживает неровности гребешков, большое кол-во промежуточных филаментов, синтез веществ для гранул.
- **Зернистый слой** – накапливаются два вида гранул (пластинчатые/кератиносомы с ферментами и липидами и кератогиалиновые с профилагрином).
- **Блестящий слой** – содержит элеидин, который маскирует ядра. Трансформация клетки в роговую чешуйку (созревает кератин.

Функции:
защитная.

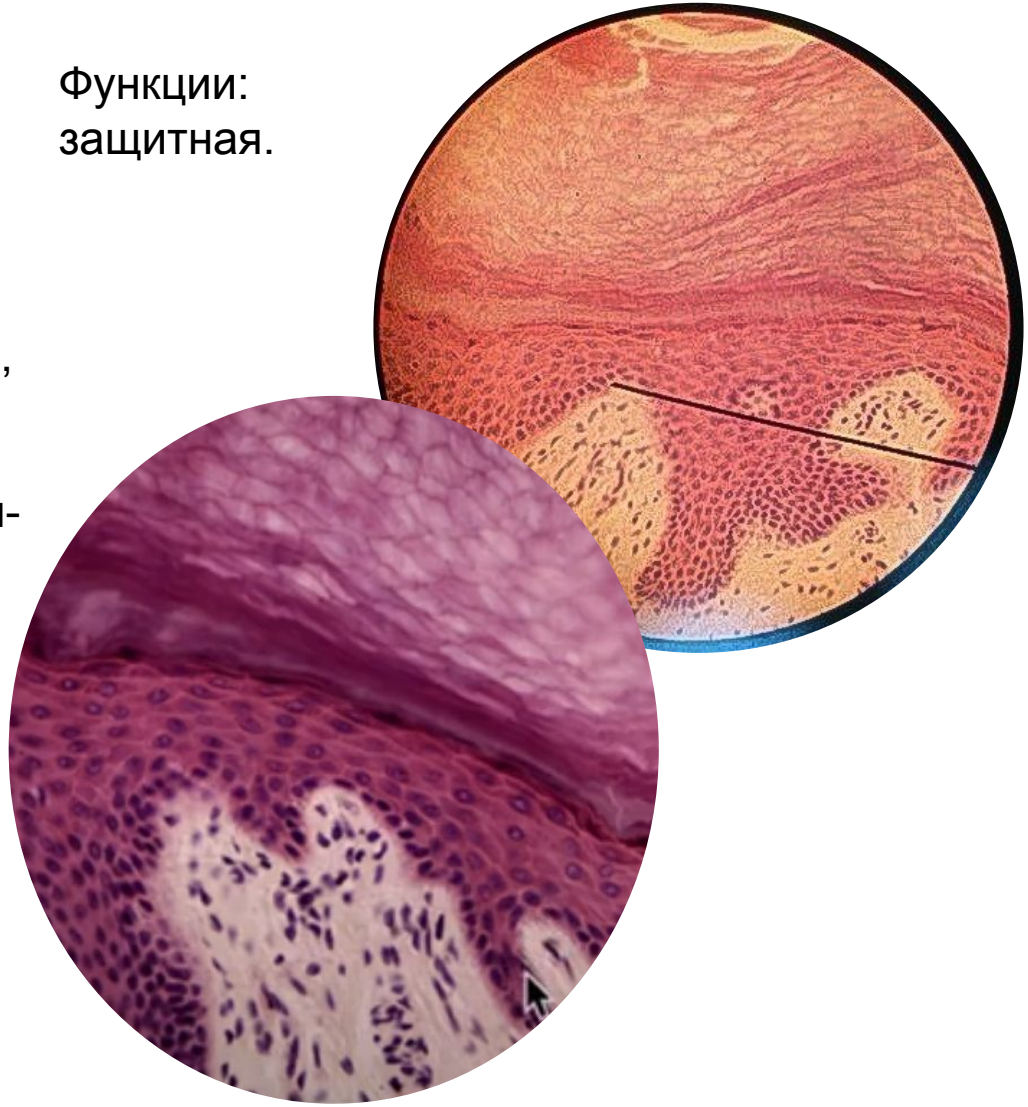

# 6. Переходный эпителий (уротелий) мочевого пузыря, мочеточника

Окраска: гематоксилин-эозин.

Эпидермального типа.

- **Базальный слой** – содержит камбиальные элементы.
- **Промежуточный слой** – содержит растущие клетки.
- **Поверхностный слой** – содержит дифференцированные клетки. Апикальная плазмолемма небольшая по площади. Когда мочевой пузырь наполняется, клетки уплощаются. Плазмолемма содержит белковые пластинки, которые делают эпителий водонепроницаемым и позволяют эпителию образовывать пузырьки (при наполнении пузыря встраиваются и увеличивают площадь).

Основной признак – крупные поверхностные клетки (зонточные/фасеточные) с круглыми ядрами. Клетки имеют до 8 ядер.
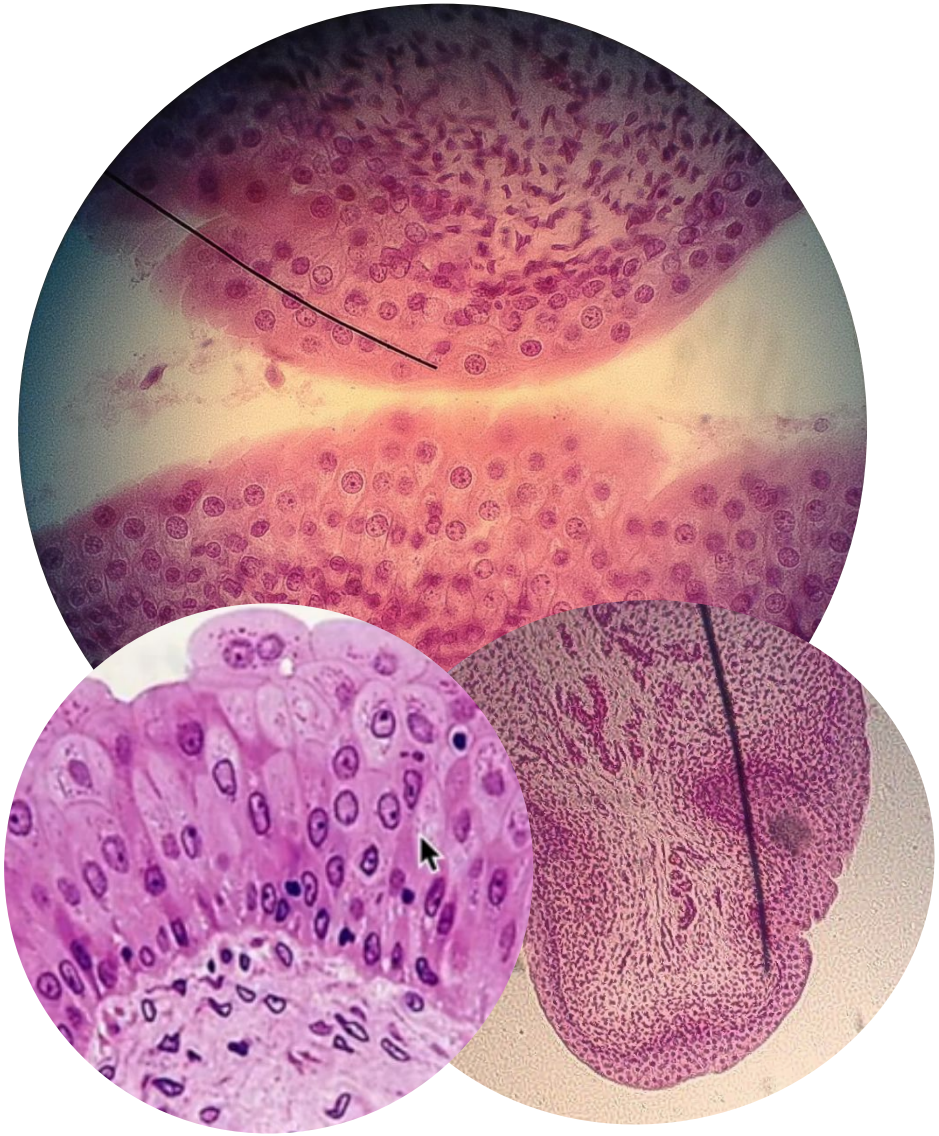
Функции: защитная (от вещ в моче)